

PROYECTO DE TESIS

Tesis a realizar como compendio de publicaciones, conforme con la Normativa de Doctorado aprobada el 2 de Marzo del 2011 por el Consell de Govern de la UAB

POSIBILIDADES DIAGNÓSTICAS CON TÉCNICAS DE IMAGEN MEDIANTE LA RMN EN LA CIRUGÍA DE PERFORANTES

Presentado por la Licenciada Carmen Navarro Coll

**Directores de Tesis: Prof. Dr. Jaume Masià Ayala
 Prof. Dr. Xavier Rius Conardó**

Barcelona 2013



**Universitat Autònoma de Barcelona
Departament de Cirurgia**

Agradecimientos

En todo trabajo donde hay invertidas muchas horas de dedicación, hay gente que se merece su mención por su ayuda, apoyo, colaboración y paciencia; así pues en la elaboración de esta Tesis, como no podía ser de otra manera, hay reservadas unas líneas de agradecimiento para todas aquellas personas que de una manera u otra han colaborado para que esta Tesis pudiera ser publicada. Como siempre sucede cuando nombras a muchas personas, puede que me deje a alguien por nombrar, les pido disculpas de antemano.

En primer lugar, quiero mostrar mi más sincero agradecimiento a mi Director de Tesis, Profesor Jaume Masià, por su trabajo en esta Tesis y por alentarme continuamente en superarme en el día a día en mi carrera profesional.

También quisiera mostrar mi agradecimiento al Dr. Xavier Rius, por la supervisión en el trabajo realizado.

Una mención especial se merecen los Doctores Clavero y Alomar, radiólogos y compañeros que han hecho posible que esta técnica radiológica haya sido descrita.

Toda mi gratitud a los compañeros que forman los tres servicios donde yo he crecido profesionalmente, Hospital de la Fe, Hospital de Sant Pau y Hospital Marina Alta de Dénia, y especialmente a los jefes de dichos servicios, Dr. Safont, Dr. Masià y Dr. Mallent.

Por otra parte, quisiera nombrar a las personas que me han acompañado en mi formación desde los inicios en la Facultad de Medicina; Pili, Isa, Lucía, Paloma, Marina, Cristina y Miriam.

A mi prima Lucía por todo el apoyo y ayuda ofrecidos durante mi estancia en Barcelona.

A mi tío Juan, por transmitirme su pasión por la Medicina.

Finalmente mi más sincero y cariñoso agradecimiento a las personas que han conseguido que haya llegado a ser quien soy; mis padres Eduardo y Alicia, mi abuela Consuelo, mi hermana Alicia y su marido Sergio junto con sus dos hijas.

Indice

• INTRODUCCIÓN	3
• Introducción a la cirugía de perforantes	4
• Reconstrucción mamaria mediante colgajos de perforantes abdominales	10
• Estudio preoperatorio en la cirugía de perforantes	14
• HIPÓTESIS	23
• Hipótesis principal	24
• Hipótesis secundaria	24
• MATERIAL Y MÉTODOS – PUBLICACIONES	25
• Objetivos	26
• Diseño del estudio	26
• Población del estudio	28
• Técnicas de imagen	29
• Técnica quirúrgica	30
• Variables estudiadas	31
• Resumen de los trabajos	31
• Trabajos publicados	35
• RESULTADOS	39
• DISCUSIÓN	42
• CONCLUSIONES	49
• BLIBLOGRAFÍA	51

Introducción

INTRODUCCIÓN A LA CIRUGÍA DE PERFORANTES

Los colgajos de perforantes representan el último eslabón en la evolución de la cirugía reconstructiva que empezó con los *colgajos* tipo *random*(1-3) (Fig. 1). Los primeros colgajos *random* fueron realizados con una rigurosa ratio longitud-anchura para asegurar su viabilidad (4), hasta que en 1970 Milton reveló que la supervivencia de éstos dependía de la inclusión de un pedículo que contenía un vaso(5). El concepto de colgajo con patrón axial fue introducido por McGregor y Jackson en 1972, cuando describieron el colgajo inguinal(6), constituyendo las bases anatómicas para la posterior descripción del colgajo deltopectoral por Bakamjian(7). En los 70, los trabajos realizados por Manchot fueron descubiertos y traducidos(8,9), revelando que muchos de los colgajos axiales estaban basados en vasos ya conocidos previamente. Los colgajos musculocutáneos que fueron introducidos por Ger(10) y Orticochea(11) rápidamente se popularizaron debido a su fiabilidad y amplios arcos de rotación. En 1981, Pontén publicó que amplias ratios de longitud-anchura podían utilizarse como colgajos en el miembro inferior siempre que se incluyera la fascia profunda(12). Las bases anatómicas para estos colgajos fasciocutáneos fueron posteriormente descritas por Haertsch(13), Barclay et al. (14), y Cormack y Lamberte(15).

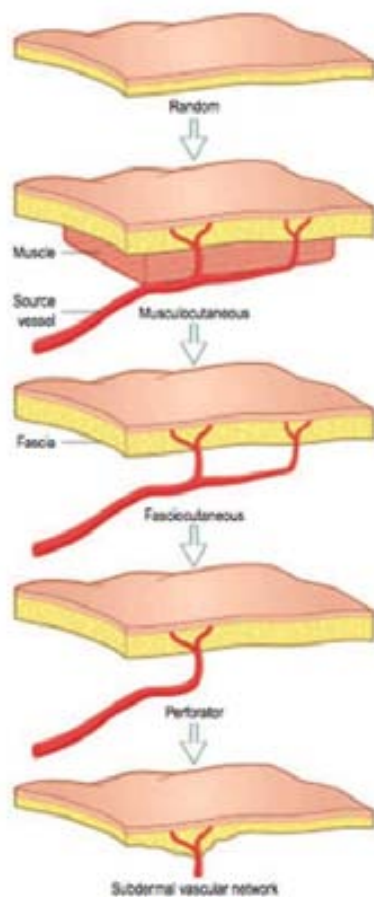


Figura 1: La evolución de los colgajos refleja una progresión hacia una mayor seguridad en la vascularización de los mismos, empezando con la mínima fiabilidad, nutridos solamente por el plexo subdérmico y al finalmente evolucionando hasta un área de red vascular subdérmica nutrida por vasos perforantes. (Fuente: Ilustración original de Geoffrey Hallock, *Plast Reconst Surg* 2002;109:78-80).

En 1987, Taylor y Palmer publicaron su trabajo definiendo territorios vasculares dependientes de arterias principales, a los que llamaron angiosomas(16). Un territorio vascular está descrito como el área total bidimensional de tegumento alimentado por una sola perforante. El conocimiento de estos territorios es inestimable en el diseño de colgajos. Cuando formuló su concepto de “angiosoma”, Taylor recordó que en estudios sobre inyección en 1893, utilizando un colorante mezclado con gelatina, Spalteholz(17) demostró un trayecto puro (intermuscular) o impuro (para la vascularización de tejidos profundos, sobretodo músculos) de perforantes cutáneas, considerándose pues todas las arterias de la piel ramas “directas” o “indirectas” de un vaso principal subyacente. Según la descripción realizada por Taylor, las ramas directas se corresponderían con el aporte vascular cutáneo primario, siendo irrelevante si anteriormente han atravesado un septo intermuscular o han tenido un trayecto intramuscular tedioso, ya que su destino final siempre se corresponde con la piel(16,18-20). Las ramas indirectas se originarían debajo de la fascia profunda como ramas terminales y su propósito principal sería irrigar tejidos profundos, siendo el aporte sanguíneo de la piel es en realidad secundario. Así pues, podemos afirmar que todas las perforantes que atraviesan la fascia profunda podrían considerarse “directas” si durante su trayecto desde el origen del vaso principal hasta la perforación de la fascia no pasan previamente a través de otros tejidos intermedios; de otro modo serían perforantes “indirectas”(21-22)(Fig. 2). Todos los colgajos cutáneos serían pues, colgajos de perforantes directas o colgajos de perforantes indirectas.

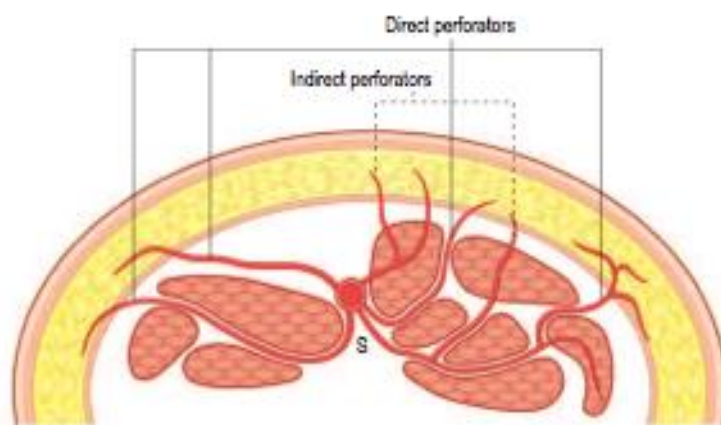


Figura 2: Podemos diferenciar las perforantes de la fascia profunda en perforantes “directas” o perforantes “indirectas”, teniendo todas su origen en el mismo vaso principal subyacente. A diferencia de las perforantes directas, las indirectas (líneas discontinuas) antes de perforar la fascia profunda, tienen un trayecto a través de otro tejido intermedio (como por ejemplo el músculo).

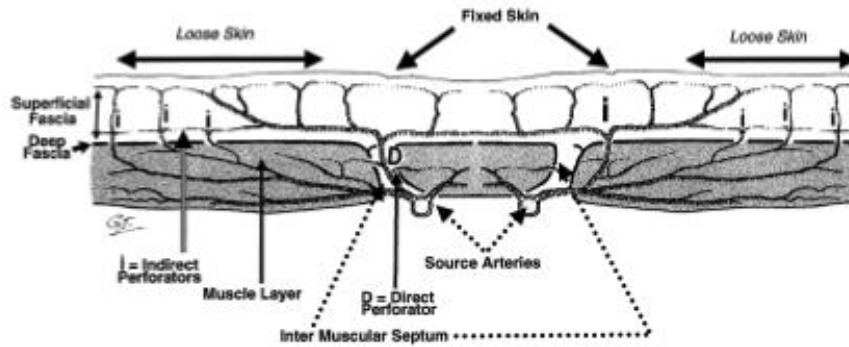


Figura 3: Diagrama sobre el aporte vascular de la piel. Las principales anastomosis entre perforantes cutáneas adyacentes tiene lugar sobre la fascia profunda o el plexo subdérmico (Fuente original: Taylor GI, Palmer JH. The angiosomes of the body. Br J Plast Surg 1987;40:128).

Taylor et al. subdividen el cuerpo en 40 angiosomas tisulares, que a su vez están abastecidos por diferentes arterias principales(16,23). Estos angiosomas pueden subdividirse en territorios menores. Una visión general de dichos angiosomas, el curso de las arterias principales, el origen de las perforantes cutáneas y el punto donde atraviesan la fascia profunda se presenta en las siguientes figuras (Figs. 4 y 5).

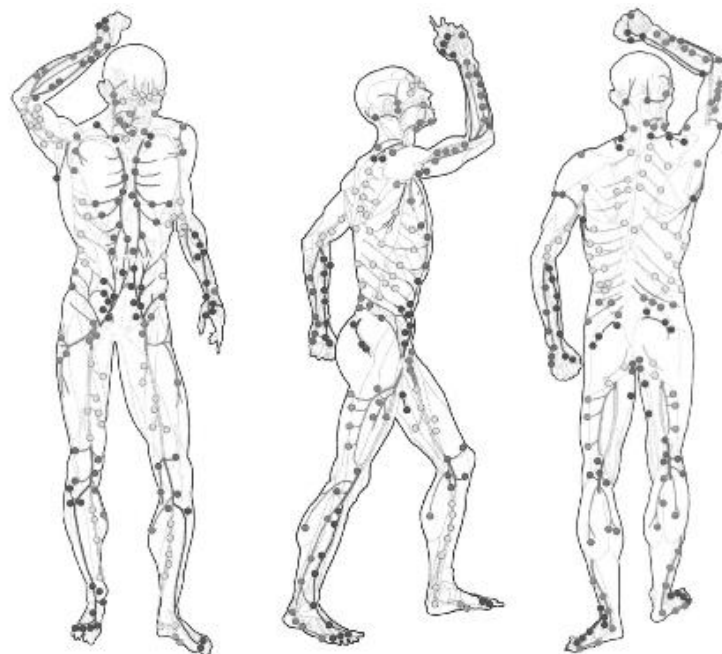


Figura 4: Diagrama esquemático de las perforantes cutáneas dominantes señalando los puntos donde atraviesan la fascia profunda y sus arterias principales subyacentes. (Fuente original: Taylor GI, Palmer JH. The angiosomes of the body. Br J Plast Surg 1987;40:130).

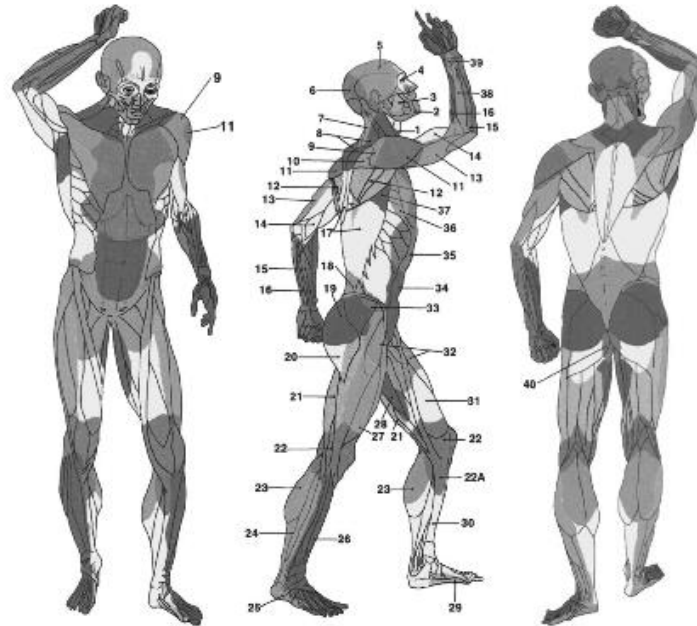


Figura 5: Mapa corporal de los angiosomas (Fuente original: Taylor GI, Palmer JH. The angiosomes of the body. Br J Plast Surg 1987;40:131).

Morris et al. Realizaron una revisión de las diversas técnicas angiográficas disponibles para el estudio de la anatomía vascular del cuerpo humano, describiendo su técnica de inyección personal con gelatina de óxido de plomo(24). Esta técnica combina la densa radiopacidad del plomo con el color naranja de la gelatina que facilita la disección de estructuras vasculares. En sus trabajos demostraron que el tegumento humano está nutrido por alrededor de 442 ± 121 perforantes mayores de 0.5mm de diámetro, a partir de 120 fuentes arteriales. Estos vasos se duplican entre los dos lados y dan lugar a la base de los 60 territorios vasculares (Fig. 6). Cada vaso principal provee aporte arterial a un territorio vascular. De las 442 perforantes, aproximadamente 160 pasan a través del tejido conectivo o de septos intramusculares en su recorrido para vascularizar la piel y aproximadamente 238 emergen del tejido muscular. Así pues, las perforantes musculocutáneas superan a las perforantes septiocutáneas en una proporción 3:2.

Por definición, una perforante cutánea es cualquier vaso que perfora la fascia profunda para irrigar el tejido celular subcutáneo y la piel suprayacente. Estas perforantes cutáneas derivan de vasos subyacentes principales o segmentarios que normalmente tienen un trayecto paralelo al esqueleto humano. El recorrido de estas ramas cutáneas desde su origen en la arteria principal puede ser: (1) entre tejidos profundos hasta atravesar la fascia profunda como vasos fasciocutáneas (septocutáneas); o (2) a través de tejidos profundos, normalmente como perforantes musculocutáneas.

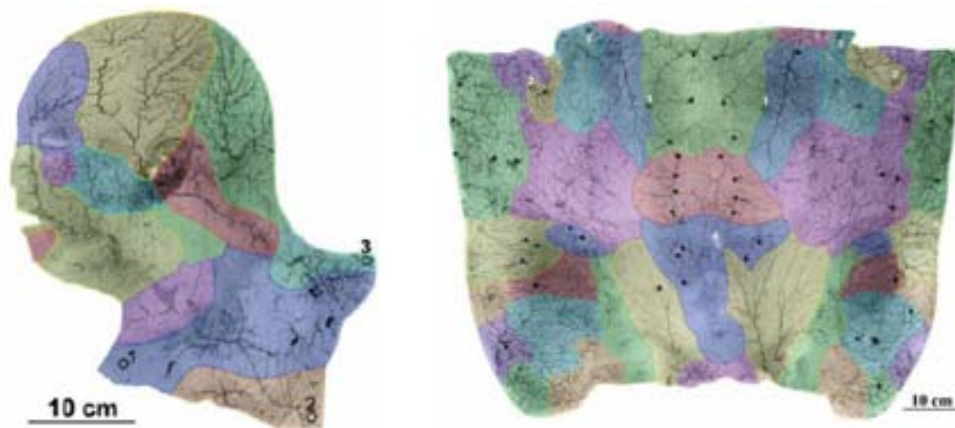


Figura 6: Angiograma de la cabeza y el cuello y del torso obtenido tras inyección corporal total de óxido de plomo.

Así pues, el aporte vascular dominante de la piel tiene su origen desde ramas perforantes que atraviesan la fascia profunda después de pasar entre tejidos profundos como perforantes fasciocutáneas (septocutáneas) o a través de ellos, normalmente perforantes musculocutáneas. En todos los casos, estas perforantes poseen interconexiones con las perforantes adyacentes, formándose una red vascular a nivel subdérmico. El calibre, longitud, dirección y conexiones vasculares de estas perforantes cutáneas proporcionan la base para el diseño de un colgajo cutáneo viable(25-28).

La era de los colgajos de perforantes empezó en 1989, cuando Koshima y Soeda describieron el colgajo DIEP, un colgajo cutáneo basado en la arteria epigástrica inferior sin inclusión del músculo recto del abdomen para reconstrucción de defectos del suelo de la boca e inguinales, señalando que un gran colgajo sin músculo podía sobrevivir basado en una única perforante(29). Kroll y Rosenfield sugirieron que los colgajos de perforantes combinaban la fiabilidad del aporte sanguíneo de los colgajos musculocutáneos con la disminución de la morbilidad de las zonas donantes de los colgajos cutáneos(30). La disminución de la morbilidad de la zona donante a menudo conduce a una más rápida recuperación y a una disminución del dolor postoperatorio. Los colgajos de perforantes tienen las ventajas añadidas de que pueden ser adaptados exactamente al defecto que se precisa cubrir, incluyendo el adelgazamiento del colgajo para cobertura de un defecto delgado, existe libertad de orientación del pedículo y adquirimos un pedículo de mayor longitud comparándolo con el de un colgajo musculocutáneo. Uno de los puntos clave a la hora de realizar una reconstrucción con el colgajo DIEP, es la selección de la perforante en la que se basará dicho colgajo(31). Los vasos perforantes que emergen de la arteria epigástrica inferior son extremadamente variables en cuanto a su número, localización, calibre y a su relación con estructuras adyacentes(32,33). Debido a esta variabilidad, es de gran importancia identificar la perforante dominante en cada paciente

previamente a la cirugía. Un adecuado estudio preoperatorio de la vascularización abdominal nos permite seleccionar qué hemiabdomen es el adecuado para elevar, las diferencias entre los sistemas epigástricos inferiores superficial y profundo, y las diferencias entre las perforantes, seleccionando aquella que consideremos dominante en base a criterios de calibre, localización, trayecto intramuscular y arborización dentro del tejido subcutáneo. La importancia de seleccionar a la perforante dominante radica en asegurar una buena vascularización del colgajo disminuyendo al máximo la posibilidad de necrosis total o parcial del colgajo (34-36).

RECONSTRUCCIÓN MAMARIA MEDIANTE COLGAJOS DE PERFORANTES ABDOMINALES

El colgajo DIEP, anteriormente descrito por Koshima y Soedaen 1989(29), fue descrito para reconstrucción mamaria secundaria a mastectomía por Allen y Treece en 1994(37). A pesar de que la reconstrucción mamaria continua siendo su principal indicación, el colgajo DIEP ha sido descrito como colgajo libre para reconstrucción de defectos en cualquier otra parte del cuerpo, sobretodo cabeza y cuello (38) y miembro inferior(39). Para la reconstrucción mamaria, el colgajo DIEP ofrece ventajas añadidas comparando con el colgajo TRAM si tenemos en cuenta que disminuye la morbilidad de la zona donante así como se acortan los períodos de recuperación postoperatorios, entre otras. El colgajo DIEP ha confirmado se un colgajo fiable y con pocas tasas de complicaciones(40-42); a pesar de ello, debemos tener en cuenta que su elevación requiere de un elevado nivel de experiencia quirúrgica con una importante curva de aprendizaje. Contraindicaciones para su elevación incluyen una abdominoplastia o y cicatrices abdominales múltiples.

ANATOMIA

- COLGAJO DIEP.

La arteria epigástrica inferior profunda, es la arteria más importante de las que irrigan la piel del abdomen, teniendo un pedículo de 7cm de longitud aproximadamente y un diámetro de 3.3+/-0.4mm, acompañada normalmente por 2 venas concomitantes. Tiene su origen de la arteria iliaca externa inmediatamente por arriba del ligamento inguinal con un recorrido oblicuo superomedial, profunda a la fascia transversalis. A nivel de la línea arcuata (4-6cm por arriba del pubis), pasa a un nivel más superficial pasando por delante de la vaina posterior del recto. Clínicamente la línea arcuata tiene su importancia por ser el punto donde la arteria entra dentro de la vaina posterior del recto. La DIEA entra en el músculo recto y se divide en las ramas medial y lateral. La DIEA avanza en dirección ascendente y sus ramas se anastomosan con la arteria epigástrica superior. De estas ramas se originan arterias perforantes que alcanzan la piel. Estas ramas perforantes son las responsables de vascularizar la piel inferior del abdomen que es la que se corresponde con el colgajo DIEP (43-46) (Figs. 7 y 8).

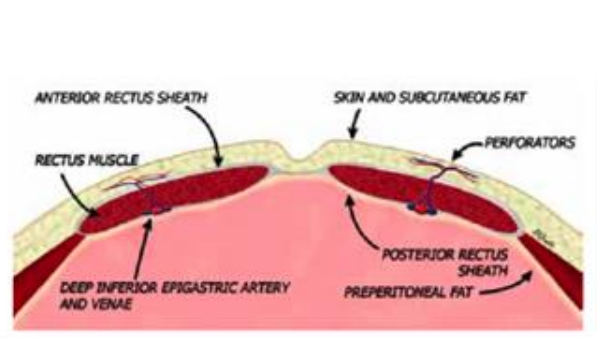
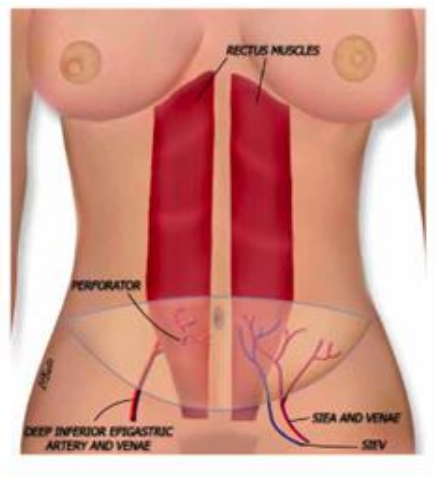
Muchas ramas perforantes atraviesan la vaina anterior del recto, pero la mayor concentración de éstas (0.5mm de diámetro) se encuentra en el área periumbilical, en un radio de 8cm alrededor del ombligo. Podemos encontrar 2 tipos de perforantes diferentes:

- Perforantes con un recorrido intramuscular recto localizadas a nivel del septo intermuscular

con dirección hacia el tejido subcutáneo. En estos casos el recorrido intramuscular del vaso es corto y perpendicular a las fibras musculares, facilitando la disección de la perforante.

- Perforantes con un trayecto intramuscular oblicuo. Estas perforantes cruzan 2 o más septos antes de alcanzar el tejido subcutáneo, dificultando su disección, pero aportando un pedículo de mayor longitud.

El 79,2% de los vasos perforantes laterales muestra un curso rectilíneo, mientras que en las perforantes más mediales solamente un 18.2% los vasos presentan este patrón.



Figuras 7 y 8: Diagramas de la vascularización abdominal.

En nuestra experiencia, después de haber realizado más de 1000 colgajos DIEP, hemos identificado vasos perforantes con un trayecto totalmente extramuscular en un 12% de los casos(43,82). Estos vasos extramusculares inicialmente siguen un trayecto retromuscular antes de atravesar la vaina del recto a nivel de la línea media. Se trata de perforantes paramusculares o septales. Podríamos considerarlas como perforantes ideales, debido a que su trayecto facilita mucho la diceción intraoperatoria si las comparamos con las perforantes musculocutáneas anteriormente descritas (Fig. 9).

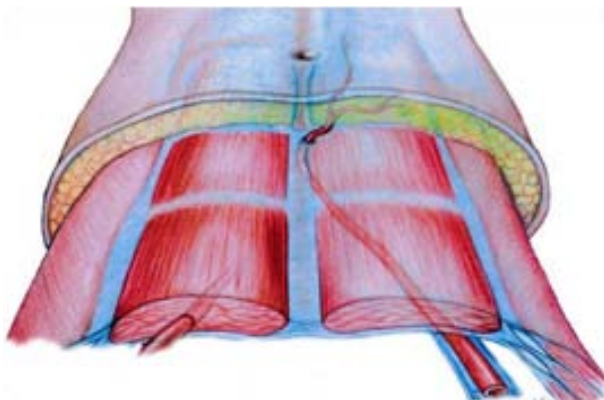


Figura 9: Perforante paramuscular del sistema epigástrico inferior profundo con su localización medial.

Así pues, la distribución topográfica de las perforantes musculocutáneas del DIEA es muy variable(49,51). Como ideas básicas podemos señalar que:

- Más del 90% de las perforantes mayores están localizadas en un radio de 6-8cm lateral e inferior al ombligo (Fig. 10).
- Hay una elevada concentración de perforantes en el medio y en el tercio medial del músculo.
- Las mayores perforantes periumbilicales tiene su origen en las ramas terminales del DIEA y a menudo se localizan en la inserción tendinosa inferior del recto abdominal.
- El quinto inferior del músculo contiene sólo perforantes dispersas y las venas raramente son de tamaño adecuado.
- La distribución de las perforantes a ambos lados del abdomen raramente es simétrica.

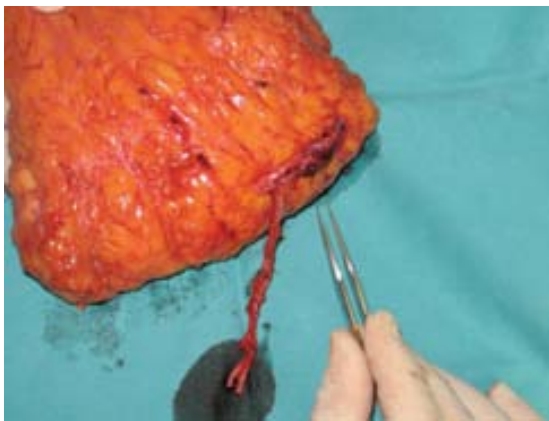

Figura 10: pedículo del colgajo DIEP

- COLGAJO SIEA

La arteria epigástrica inferior superficial tiene su origen en la arteria femoral, por debajo del ligamento inguinal. Después de perforar la fascia profunda, la SIEA cruza el ligamento inguinal en su porción media, encontrándose en profundidad a la fascia de Scarpa. Continúa en dirección ascendente, perforando la fascia de Scarpa y ramificándose en el tejido subcutáneo del hemiabdomen inferior.

TÉCNICA QUIRÚRGICA

Se realiza el marcaje de una abdominoplastia clásica con un colgajo aproximadamente de 12 a 18 cm de ancho desde la línea media extendiéndose lateralmente hasta la espina iliaca anterosuperior. Normalmente la cirugía se lleva a cabo con 2 equipos quirúrgicos simultáneamente. Los vasos receptores utilizados en la mayoría de casos son los mamaros internos. En caso de evidenciarse una perforante de tamaño importante de la arteria mamaria interna, ésta podría ser utilizada para la anastomosis; en caso contrario, se procede a la disección de los vasos mamaros internos frecuentemente en el tercer espacio intercostal, con

o sin resección de cartílago costal para favorecer la anastomosis vascular. En primer lugar, las incisiones cutáneas superior e inferior se realizan con la identificación de los vasos epigástricos inferiores superficiales. Si se identifican vasos de calibre suficiente, éstos son disecados hasta su origen desde la arteria femoral y se lleva a cabo una reconstrucción con colgajo SIEA. El colgajo SIEA tiene la ventaja de que los vasos son superficiales a la fascia profunda y por lo tanto la morbilidad de la zona donante resulta mínima. Las desventajas incluyen una importante variabilidad anatómica y un pedículo más corto que los vasos epigástricos inferiores profundos. Frecuentemente, solo la vena epigástrica inferior profunda presenta un calibre suficiente; en estos casos se procede a su disección unos centímetros para utilizarla en caso de congestión venosa tras la anastomosis de la vena epigástrica inferior profunda. La disección se realiza de lateral a medial. Cuando la perforante adecuada es identificada, se procede a su disección a través de la vaina anterior del recto abdominal y a su disección intramuscular, ligando las posibles ramas musculares. Los nervios intercostales avanzan hacia medial en un plano superficial al pedículo, y debiéndose garantizar su preservación. La disección entonces continua hasta obtener un pedículo con longitud y calibre suficientes. Una vez elevado el colgajo, se realiza la anastomosis vascular y el *insetting* del colgajo en el tórax. Después se procede a la modelación del colgajo, donde la zona IV normalmente suele ser desechada por la mayoría de los autores (Fig.11).

La elevación del colgajo requiere una disección meticulosa de los vasos perforantes, preservando la estructura del músculo así como sus nervios motores. Un entrenamiento especial es necesario para este tipo de disecciones y el tiempo intraoperatorio es considerable. Como hemos señalado anteriormente, debido a que la anatomía vascular de la pared abdominal es extremadamente variable entre diferentes individuos e incluso, entre los 2 hemiabdomenes de un mismo paciente, establecer un mapeo de la vascularización abdominal de manera preoperatoria facilitaría en gran medida la disección del colgajo.

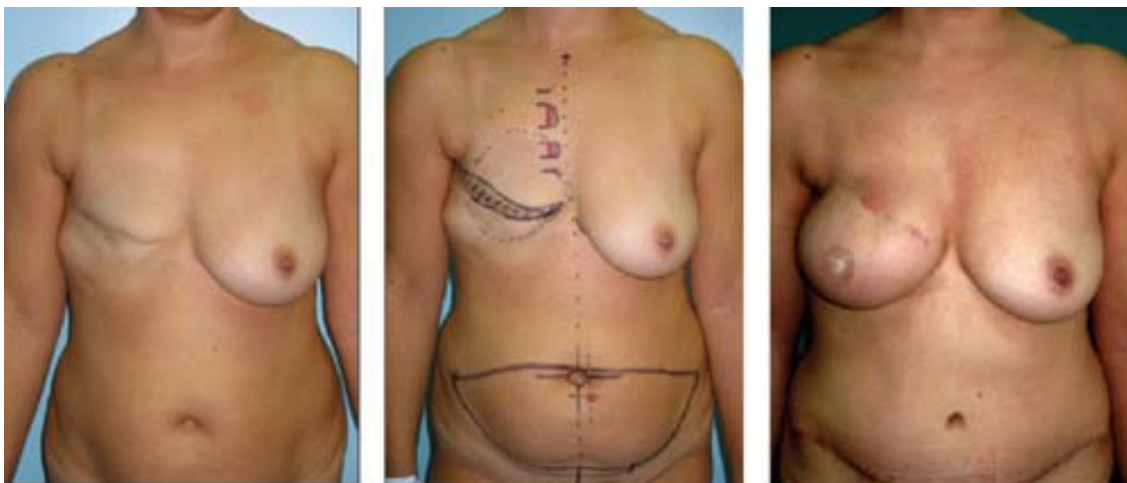


Figura 11 : reconstrucción de mama derecha con colgajo DIEP

ESTUDIO PREOPERATORIO EN LA CIRUGÍA DE PERFORANTES

Una adecuada planificación preoperatoria es básica para obtener con éxito el objetivo final. Así pues, en la cirugía de perforantes es de gran utilidad disponer de un sistema fiable de mapeo preoperatorio que nos localice el vaso perforante en el que vamos a basar nuestro colgajo.

Como hemos dicho previamente, la anatomía vascular abdominal es extremadamente variable y por ello es difícil predecir en un abdomen cuantas perforantes existen, cual es su calibre, en que punto atraviesan la fascia y cual es su recorrido intramuscular. Varios factores deben tenerse en cuenta a la hora de elegir la perforante en la que basaremos nuestro colgajo. La perforante ideal será aquella que cumpla los siguientes factores:

- Un buen calibre
- Un corto recorrido intramuscular
- Una fácil disección
- Una buena localización dentro del colgajo elegido
- Una buena axialidad dentro del tejido celular subcutáneo del colgajo

Debido a estas dificultades por encontrar el mejor vaso perforante dentro de las zonas donantes, sería de gran ayuda disponer de una técnica que nos identificara las diferentes perforantes y nos permitiera una evaluación preoperatoria cualitativa de éstas. En la búsqueda de un método ideal para el estudio preoperatorio de las zonas donantes en la cirugía de perforantes, varias técnicas han sido descritas. Antes de que las técnicas de imagen fueran utilizadas para el mapeo de perforantes, los métodos más utilizados para su estudio eran el Doppler de ultrasonidos y el Doppler duplex color. Más recientemente han sido introducidas las técnicas de imagen, TAC de multidetectores y RMN.

DOPPLER DE ULTRASONIDOS

El Doppler de ultrasonidos ha sido utilizado desde los inicios de la microcirugía y fue el primer método utilizado para el estudio y localización de vasos perforantes (52).

Se trata de un instrumental muy manejable y fácilmente transportable, dadas sus reducidas dimensiones. La frecuencia de la sonda ecográfica que se utiliza varía de 5 a 10 MHz. La absorción de los ultrasonidos por los tejidos es directamente proporcional a la frecuencia de emisión: cuanto más alta sea la frecuencia, más baja será la penetración. La exploración puede realizarse tanto de forma ambulatoria como durante el ingreso por el mismo

cirujano y generalmente su duración no es prolongada (menos de 20 minutos).

Durante la exploración la sonda se mantiene perpendicular respecto a la piel debido a que la inclinación de la sonda a 90 grados permite el registro de la máxima intensidad de flujo. Una vez localizada la señal Doppler, la posición de la sonda se modifica hasta encontrar la señal de máxima intensidad (Fig 9). La interpretación del examen se basa sobretodo en los hallazgos acústicos encontrados. Con este instrumento es posible valorar si el vaso encontrado es de tipo arterial (hallazgo sonoro y gráfico pulsátil) o venoso (hallazgo sonoro y gráfico continuo).

Debido a su fácil manejo y a que se trata de una técnica de bajo coste, actualmente continua siendo el método más utilizado para la localización de arterias perforantes previamente a la elevación de un colgajo.

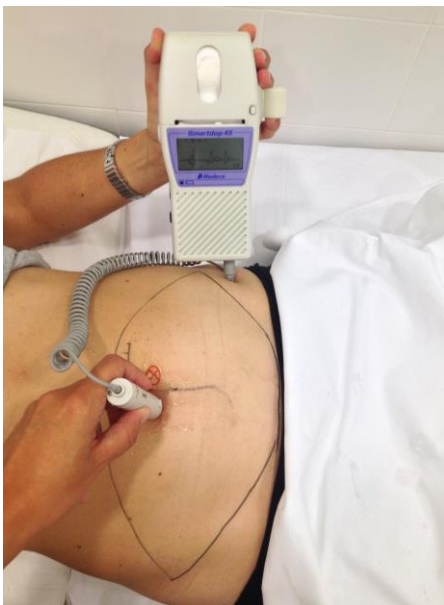

Figura 9: Utilización de Doppler de ultrasonidos para la localización de perforante de la arteria tibial posterior.

A pesar de ello el Doppler de ultrasonidos tiene claras limitaciones. La correlación entre el volumen de la señal acústica y el diámetro del vaso perforante es con frecuencia imprecisa. Aporta poca cantidad de información y, además, no es capaz de distinguir entre vasos perforantes y troncos principales (53). Tampoco aporta información sobre el recorrido del vaso perforante.

Hay que enfatizar que el valor de la señal acústica es cuestionable debido a que es tan sensible que minúsculos vasos pueden ser confundidos con vasos perforantes. Se ha evidenciado un alto número de falsos positivos, llegando a alcanzar hasta un 47% en algunas series (54,55).

A pesar de todos estos inconvenientes, el Doppler de ultrasonidos continua siendo útil en nuestra práctica diaria y todavía tiene indicaciones específicas, como la localización y recorrido de los vasos epigástricos superficiales durante la valoración preoperatoria de un colgajo abdominal.

DOPPLER DUPLEX COLOR

El Doppler duplex color aporta mucha mas información que el Doppler de ultrasonidos. Tiene una gran fiabilidad para identificar y localizar el vaso perforante dominante (55,56).

Una ecografía dúplex combina la ecografía tradicional con la ecografía Doppler. La ecografía tradicional utiliza ondas sonoras que rebotan en los vasos sanguíneos para crear imágenes, mientras que la ecografía Doppler registra las sondas sonoras que se reflejan de los objetos en movimiento, como la sangre, para medir su velocidad y otros aspectos de la forma como fluyen. El transductor, recorre el área que se va a examinar emitiendo ondas sonoras. Una computadora mide la forma como las ondas sonoras se reflejan y las convierte en imágenes. La ecografía Doppler crea un sonido "silbante", que es el sonido de la sangre moviéndose a través de las arterias y las venas.

Con el Doppler duplex color podemos observar el calibre y las características hemodinámicas de los vasos perforantes y de los troncos principales (Fig.10). Esta técnica permite un estudio morfológico y hemodinámico del patrón vascular estudiado. De hecho, permite evaluar la localización, el diámetro y el curso de los vasos, la velocidad del flujo, número de ramas colaterales y la dominancia del sistema superficial sobre el profundo o viceversa. Con esta técnica se puede localizar el punto de emergencia de la perforante a nivel de la fascia de los rectos con bastante exactitud (Fig. 11). Así mismo, tiene una alta sensibilidad.

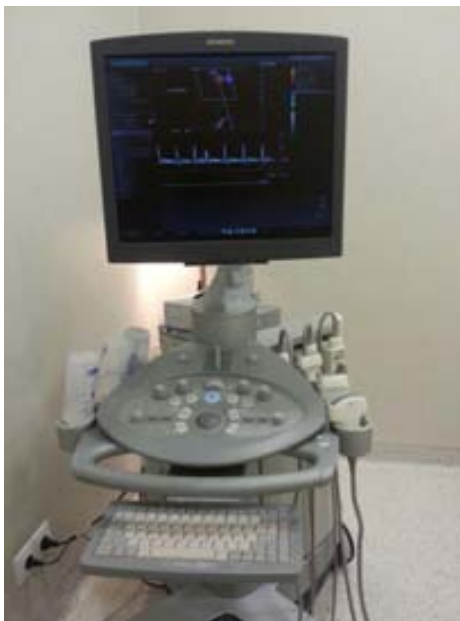

Figura 10: Ecógrafo Doppler duplex color utilizado en el estudio de perforantes.

Además, es posible localizar alteraciones del patrón vascular como consecuencia de cirugías previas y alteraciones causadas por arteriosclerosis o anomalías congénitas.

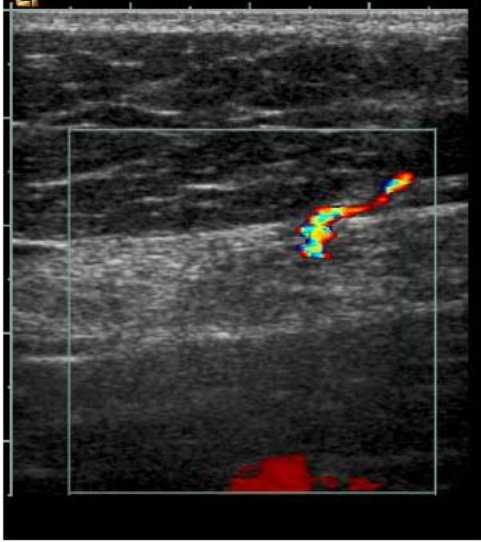


Figura 11: Imagen de una perforante atravesando la vaina del recto.

Desafortunadamente, esta técnica tiene algunas limitaciones importantes. La duración del estudio es larga y resulta incómoda para el paciente, que debe mantenerse en la misma posición alrededor de una hora. Además, requiere de la presencia de un radiólogo con conocimientos en la cirugía de perforantes. Es una técnica radiólogo-dependiente.

Doppler duplex color no aporta imágenes anatómicas, por lo que no ofrece información de las relaciones de los troncos principales y las perforantes con los tejidos circundantes a lo largo de su recorrido.

Debido a todas estas limitaciones, esta técnica ha quedado en desuso en la mayoría de unidades de microcirugía.

TAC DE MULTIDETECTORES

La tomografía computerizada es un método basado en la medida de la densidad de volúmenes que constituyen una sección corporal. La técnica se basa en la emisión de un haz colimado de radiaciones X que después de ser atenuadas por una sección anatómica, inciden sobre un detector y se envían a una estación de trabajo donde se procesa a través de unos algoritmos específicos, transformando la información en imágenes visualizables en un monitor (Fig. 12).

La más avanzada expresión de esta tecnología es el TAC de Multidetectores (Multidetector-row Helical Computer Tomography) caracterizado por la presencia de detectores de pequeñas dimensiones dispuestos en estratos contiguos para que pueda obtener más barridos por cada rotación del tubo de rayos X. Permite la adquisición continuada de datos relativos a un volumen corpóreo y, a partir del volumen obtenido, el ordenador puede reconstruir imágenes multiplanares (axial, coronal, sagital, oblicua) y efectuar reconstrucciones de tipo tridimensional. El sistema de detectores funciona de tal manera que el cirujano puede elegir los límites anatómicos del estudio, el grosor de los cortes y el número de estratos por cada rotación.

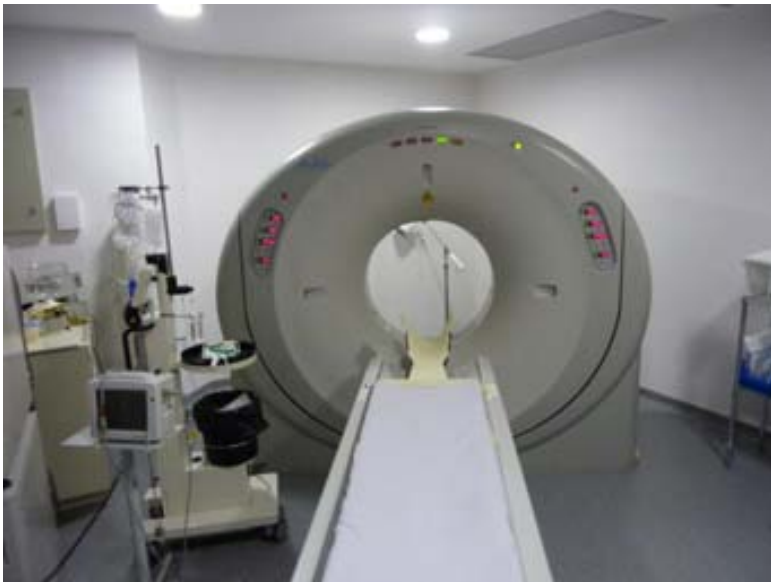

Figura 12: Realización de la prueba TAC de Multidetectores.

Las ventajas del TAC de multidetectores son múltiples. Esta técnica ha demostrado tener una gran fiabilidad en el estudio preoperatorio de las perforantes abdominales (57-59). Al aportarnos imágenes anatómicas, conseguimos información acerca del número de perforantes, su localización, su trayecto intramuscular y su ramificación dentro del colgajo (60,61). Posee una sensibilidad y especificidad del 100% a la hora de localizar la perforante dominante. Con la utilización de esta técnica en la cirugía de perforantes abdominales, se ha reducido el tiempo

quirúrgico y el número de complicaciones peri y postoperatorias (52,57-60,83.84). Es muy rápida de realizar, siendo el escaneado extremadamente breve (10-12 segundos) y el estudio completo no precisa más de 10 minutos (Fig. 13).

Otra ventaja que ofrece esta técnica es que aporta imágenes anatómicas de la zona donde se levantará el colgajo. Esto es particularmente útil cuando se han realizado cirugías previas que pueden haber alterado la vascularización de la zona o los tejidos circundantes(68).

Además, el TAC de multidetectores es técnicamente reproducible, por lo que podemos almacenar la información en una memoria USB o en un CD y tenerla a nuestra disposición en el momento de la cirugía. Además, la alta resolución permite obtener imágenes y reconstrucciones 3D.

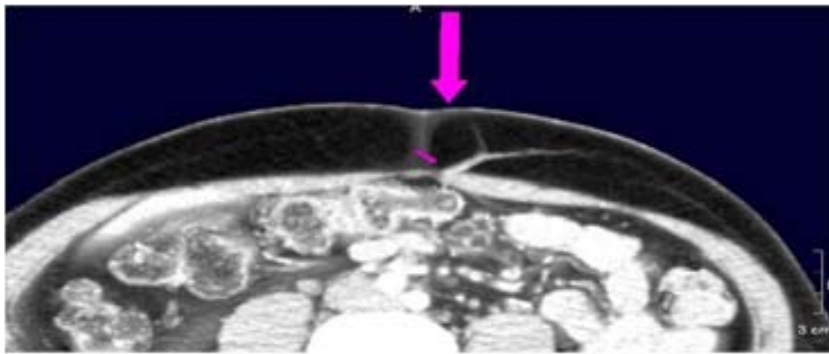


Figura 13: Imagen obtenida con el TAC de multidetectores. Corte axial. La flecha señala el punto exacto donde la perforante atraviesa la vaina del recto.

A pesar de todas estas ventajas, el TAC de multidetectores tiene 2 importantes limitaciones. La primera de ellas es la necesidad de administración de un medio de contraste yodado endovenoso mediante inyectores específicos capaces de sincronizarse, y por tanto, optimizar las fases del estudio. Por ello esta técnica también se conoce como angiografía CT o angio-CT. Los efectos colaterales que pueden derivar del medio de contraste son múltiples y no despreciables (insuficiencia renal, rash cutáneo, extravasaciones, anafilaxia...). Sin embargo, sin la administración del contraste (como en casos donde su uso está contraindicado: en alergias, intolerancia o pacientes de riesgo como embarazadas o con neoplasias hematológicas), la información vascular obtenida es muy pobre, no distinguiendo los vasos de pequeño calibre en ciertas densidades como dentro del músculo (69,70).

La segunda limitación del TAC de multidetectores es la irradiación que la paciente recibe al realizarse la prueba. Aún limitando el campo de irradiación solo a la zona abdominal que se necesita estudiar (en el caso del DIEP: desde el troncánter mayor hasta xifoides), la

dosis que recibe el paciente es de 5.6 mSv. Aunque esta dosis sea incluso menor que la de un estudio hepático abdominal, debería intentar eliminarse en el estudio preoperatorio de las perforantes.

RMN SIN CONTRASTE

En el año 2003 un equipo de cirujanos plásticos y radiólogos dirigidos por el Dr. Masià inició una línea de investigación centrada en el estudio preoperatorio de vasos perforantes abdominales mediante el TAC de multidetectores. Dicho trabajo culminó con la descripción de la técnica para el mapeo preoperatorio de dichas perforantes y una serie de trabajos escritos(43,71-74) que dieron lugar a la lectura de su tesis doctoral en el año 2008 en la UAB. Tras la publicación de la técnica y los resultados obtenidos, el TAC de multidetectores es considerado en la actualidad como la técnica de elección para el estudio preoperatorio en la cirugía de perforantes.

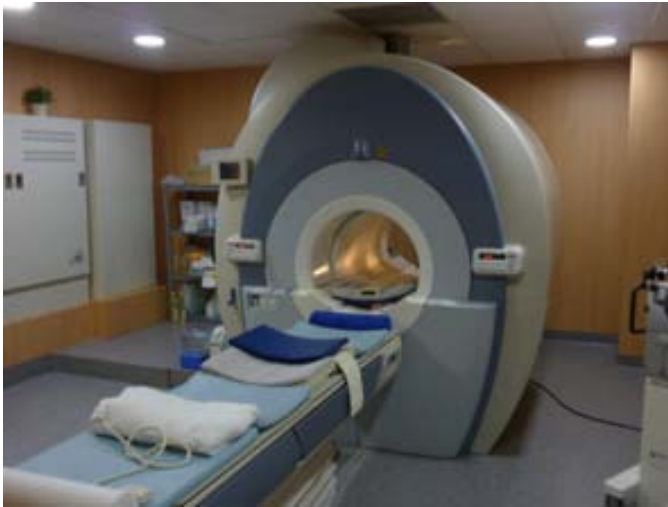El presente trabajo surge como una línea de continuación del trabajo iniciado por el Dr. Masià en 2003. En el año 2005, paralelo a la línea de investigación sobre el TAC de multidetectores, se inició un estudio para comprobar las posibilidades de la RMN en la valoración preoperatoria de las perforantes. El objetivo final del trabajo era buscar un nuevo método fiable para el mapeo y planificación de los colgajos de perforantes, evitando la irradiación y la necesidad de contraste, ambos necesarios con el TAC de multidetectores.

Así pues, después de realizar los estudios preoperatorios mediante diversos tipos de RMN, finalmente obtuvimos buenos resultados con la RMN sin contraste 1.5T FBI, consiguiendo imágenes de la misma calidad que con el TAC de multidetectores(75). El trabajo realizado durante los últimos ha dado como resultado la presente tesis doctoral y generado numerosas publicaciones al haber culminado con la descripción de un nuevo método de mapeo de perforantes que será útil en Unidades de Microcirugía.

Debido a las limitaciones del TAC de multidetectores citados previamente, otros estudios en otros centros (76-81) se han llevado a cabo con el fin de obtener con la RMN la misma información en el mapeo de perforantes. La ventaja añadida que presenta la técnica descrita en nuestro centro, es que no necesitamos la administración de gadolinio para la obtención de imágenes de buena calidad, necesaria en la mayoría de técnicas de RMN descritas al respecto.

La Resonancia Magnética Nuclear (RMN) es una técnica que permite obtener imágenes del organismo de forma no invasiva sin emitir radiación ionizante y en cualquier

plano del espacio. La obtención de las imágenes se consigue mediante la estimulación del organismo a la acción de un campo electromagnético con un imán de 1,5 Tesla (equivalente a 15 mil veces el campo magnético de la tierra). Este imán atrae a los protones que están contenidos en los átomos de los tejidos, que se alinearán con el campo magnético.



Figura

La RMN sin contraste 1.5T FBI ha demostrado tener una alta fiabilidad en el estudio preoperatorio de los vasos perforantes abdominales. Así mismo, al igual que el TAC de multidetectores, aporta imágenes anatómicas de la zona donante por lo que ofrece las numerosas ventajas que han sido citadas previamente.

Las ventajas añadidas de la RMN respecto al TAC de multidetectores son que no requiere de contraste intravenoso, evitando así las molestias que supone y sus posibles efectos adversos, y que no irradia a la paciente.

Hipótesis

HIPÓTESIS PRINCIPAL

La planificación preoperatoria mediante imagen de las perforantes abdominales conseguida con la RMN es igual de fiable como la conseguida con el TAC de multidetectores con una reducción significativa de los posibles riesgos y efectos secundarios inherentes a la técnica.

HIPÓTESIS SECUNDARIA

Mayor definición de la axialidad y arborización de la perforante dentro del tejido celular subcutáneo (colgajo)

Material y métodos

Publicaciones

OBJETIVOS

1. Validar la RMN como técnica fiable en el estudio preoperatorio en la cirugía de perforantes.
2. Comparar los resultados obtenidos con la RMN y el TAC de multidetectores y con los hallazgos intraoperatorios.
3. Demostrar un menor riesgo de efectos secundarios o de complicaciones.

DISEÑO DEL ESTUDIO

Durante los 3 primeros años posteriores a 2005, trabajamos con diferentes tecnologías de RMN, pero todas ellas precisaban de la administración de contraste endovenoso para la obtención de imágenes de perforantes de buena calidad. Estas técnicas de RMN nos permitieron visualizar vasos perforantes con la misma fiabilidad que el TAC de multidetectores. Un estudio comparativo con 30 pacientes demostró que no existían falsos positivos. Sin embargo, nosotros considerábamos que la técnica tenía importantes limitaciones. La primera de ellas era que la administración de contraste continuaba siendo necesaria para la obtención de las imágenes de una calidad adecuada. En segundo lugar, la resolución de la imagen no permitía un análisis preciso del trayecto intramuscular de las perforantes, ni de sus relaciones anatómicas con los tejidos circundantes. Además, la imagen con la reconstrucción 3D no era tan precisa como con el TAC de multidetectores.

A pesar de ello, continuamos con la investigación en el campo de la RMN. Un año después, empezamos a utilizar la RMN 3-Tesla (T). Esta técnica proporcionaba imágenes de alta resolución que sí que permitían el estudio del trayecto intramuscular y la visualización subfascial de los vasos perforantes. Conseguimos la adquisición de las imágenes en un tiempo menor y la visualización con contraste con la misma dosis de gadolinio era mejor. Sin embargo, esta tecnología es cara y no se encuentra disponible en todos los centros. Además, la administración de contraste endovenoso continuaba siendo necesaria.

En este momento de la investigación, llamaron nuestra atención técnicas de RMN que estaban siendo utilizadas para el estudio de tumores renales con RMN sin contraste. Esta técnica permitía una buena visualización de los vasos, así que empezamos a considerar la posibilidad de utilizar la misma secuencia para el mapeo preoperatorio de las perforantes de la pared abdominal. En 2007, encontramos una nueva secuencia de adquisición de imágenes de RMN 1.5-T que proporcionaba imágenes vasculares específicas sin la utilización de material de contraste.

En 2007, encontramos una nueva secuencia de adquisición de imágenes de RMN 1.5-T que proporcionaba imágenes vasculares específicas sin la utilización de material de contraste. Inicialmente, utilizamos un sistema de RMN 1.5-T (Excelart Vantage; Toshiba Medical Systems, Tokyo, Japan) equipado con unas bobinas de cuadratura de 4 x 4, utilizando secuencias SSFP (steady-state free-precession con T-SLIP (time spatial inversion pulse). Realizamos estas secuencias en planos coronal anterior y axial con los siguientes parámetros: tiempo de repetición (TR) de 5,2 milisegundos; tiempo de eco (TE) de 2,6 milisegundos; un ángulo de inclinación (FA) de 120 °; grosor de corte de 1.5 mm en las secciones coronales y de 5 mm en las axiales; número de cortes, 40 - 50, sin separación; campo de visión de 400x350 mm, matriz de imagen de 256x256; número de adquisiciones, 1. El tiempo medio para adquisición de las imágenes osciló entre los 20 y 30 minutos.

A pesar de la correcta localización de la perforante dominante en todas las pacientes estudiadas, en algunos casos evidenciamos una pobre definición de la perforante dentro del músculo, lo que significaba que parte de la información crítica para el mapeo efectivo de las perforantes, se perdía en comparación con el TAC de multidetectores.

Empezamos a trabajar con los ingenieros de Toshiba con el objetivo común de mejorar la secuencia para la adquisición de las imágenes. Decidimos entonces probar una técnica angiográfica de RMN llamada *fresh blood imaging* (FBI) con un sistema de RMN Toshiba ZGV Vantage ATLAS 1.5-T, (Toshiba Medical Systems, Tokyo, Japan). Esta técnica proporcionó una precisa localización de la perforante dominante, una buena definición de su trayecto intramuscular y una excelente evaluación del sistema epigástrico inferior superficial. Además, era posible definir la arborización de la perforante dentro del tejido subcutáneo abdominal y evaluar las conexiones entre los sistemas epigástricos superficial y profundo.

Con la secuencia de imagen SSFP de RMN 1.5-T sin contraste, evidenciamos en un 42% de los casos estudiados una insuficiencia en la definición del trayecto intramuscular de la perforante. Sin embargo, con la RMN asociada a la técnica FBI, obtuvimos una mejor definición del trayecto intramuscular de la perforante en todos los casos y además, fuimos capaces de valorar con fiabilidad el sistema epigástrico superficial y sus conexiones con el profundo.

Así pues, después de realizar los estudios preoperatorios mediante diversos tipos de RMN, finalmente obtuvimos buenos resultados con la RMN sin contraste 1.5T FBI, consiguiendo imágenes de la misma calidad que con el TAC de multidetectores.

Para poder validar la hipótesis formulada, se llevó a cabo 1 estudio comparativo prospectivo. Desde Noviembre del 2008 hasta Diciembre del 2011, realizamos 85 mapeos

preoperatorios con RMN sin contraste 1.5T FBI en pacientes candidatas a reconstrucción mamaria con cirugía colgajo DIEP. Para la validación de la técnica, en las primeras 35 pacientes se realizó simultáneamente un estudio mediante TAC de Multidetectores y RMN, con la finalidad de evidenciar cualquier diferencia en la información aportada por ambas técnicas. En una fase más avanzada, el estudio preoperatorio de las 50 pacientes restantes solo se llevó a cabo mediante una RMN Sin Contraste 1.5T FBI. En todos los casos, los resultados obtenidos durante el estudio preoperatorio con las técnicas de imagen fueron comparados con los hallazgos intraoperatorios.

Las técnicas de imagen se realizaron en la Clínica Creu Blanca de Barcelona. Las cirugías tuvieron lugar en la Clínica Planas y Hospital de Sant Pau de Barcelona.

Los resultados obtenidos con el estudio descrito son la base de las siguientes publicaciones:

1. Masia J, Navarro C, Clavero JA, Alomar X. Non-contrast Magnetic Resonance Imaging for Preoperative Perforator Mapping. Clin Plast Surg. 2011 Apr; 38(2):253-61.
2. Preoperative planning of perforator flaps. Authors: Masia J, Navarro C, Clavero JA, Blondeel P. Del libro: Perforator Flaps: Anatomy, Technique and Clinical Applications. Ph. N. Blondeel, S. Morris, P. Neligan and G. Hallock. ISBN 978-1-57626-317-4
3. Capítulo del tomo V Breast Surgery: Imaging in reconstructive breast surgery. Authors: Masia J, Navarro C, Clavero JA. De la colección Plastic Surgery 3erd Edition. P. Neligan, G. Gurtner, R. Warren, E. Rodriguez, D. Song, J. Grotting, J. Chang, J. Losee, A. Van Beek. ISBN: 978-1-4557-1056-0.
4. Preoperative computed tomographic angiogram for deep inferior epigastric artery perforator flap for breast reconstruction: the imaging mapping era. Authors: Masia J, Navarro C, Clavero JA, Alomar X. Del libro: Breast Reconstruction. Publicado en InTech.. ISBN: 978-953-307-616-4.

POBLACIÓN DE ESTUDIO

Entre Noviembre de 2008 y Diciembre de 2011, ochenta y siete pacientes fueron candidatas a reconstrucción mamaria. Ochenta y cinco mujeres fueron estudiadas con RMN sin contraste durante este periodo. Las características de las pacientes se presentan en la tabla anexa. Se excluyeron del estudio dos pacientes en las que estaba contraindicada la realización de la RMN por ser portadoras de una válvula o prótesis metálica.

Tabla 1. Características de las pacientes

Pacientes/colgajos	85/106
Edad media (años)	51 (rango 30-68)
Reconstrucción mamaria bilateral (nº pacientes)	21
Reconstrucción mamaria unilateral (nº pacientes)	64
Reconstrucción inmediata (nº colgajos)	74
Reconstrucción diferida (nº colgajos)	32
Colgajos DIEP	81
Colgajos SIEA	25

TÉCNICAS DE IMÁGEN

Tanto con el TAC como con la RMN, las imágenes fueron obtenidas con la paciente en decúbito supino en la misma posición en la que tendría lugar la cirugía. A diferencia del estudio de TAC de Multidetectores, durante el estudio con RMN las pacientes no requirieron la administración de contraste, por lo que no fue necesario que acudieran a la prueba en ayunas.

El protocolo radiológico para la adquisición de las imágenes con el TAC de multidetectores es el siguiente. La máquina utilizada en nuestra práctica habitual es un TAC de multidetectores de 64 o 320 coronas (Aquilion 64, Aquilion ONE; Toshiba Medical, Tokio, Japon). De todas formas, un TAC de 16 coronas es suficiente para adquirir la información necesaria para un adecuado mapeo preoperatorio de perforantes. El estudio se llevó a cabo de acuerdo con los siguientes parámetros: 120 kV, 80-120 mAs (0.4 segundos por rotación del tubo), configuración de detectores de 64 x 0,5mm, 54-mm de desplazamiento de mesa por rotación, matriz de 512 x 512 y 180 x 240mm de campo de visión. Para la realización de la prueba es necesario la administración de 100ml e.v. de contraste yodado con una concentración de 300 mg L/ml (Xenetix 300 [Iobitridol]; laboratorios Guerbet, Paris, Francia). En el estudio del área abdominal, se obtienen imágenes desde 5cm craneal al ombligo hasta el nivel de trocánter menor del fémur durante a una adquisición en apnea de aproximadamente de 10 a 12 segundos. Todo el procedimiento no sobrepasa 10 minutos y es bien tolerado por los pacientes. Los datos volumétricos adquiridos se utilizan para reconstruir imágenes con un grosor de corte de 1mm y un intervalo de reconstrucción de 0,8mm. El conjunto de imágenes reconstruidas se transfieren a una estación de trabajo (Vitrea version 4.0.1, Vital Images, Plymouth, MN). Luego se producen reconstrucciones multiplanares en diversos planos (coronal, axial, sagital y oblicuo) así como imágenes tridimensionales. Las imágenes producidas

se pueden almacenar en un CD o en un pen-drive para posteriormente ser visualizadas en un ordenador convencional.

El protocolo radiológico para la adquisición de imágenes con la RMN sin contraste se detalla a continuación. Usamos imágenes paralelas de alta velocidad (tecnología speeder) para obtener tiempos de adquisición cortos. En primer término efectuamos una adquisición rápida en plano sagital para delimitar la zona a estudiar. Tras lo que realizamos una secuencia en fase 3D+5_FSfbi en plano coronal anterior con los siguientes parámetros: TR: 2694, TE:80, grosor de corte de 1.5 mm, número de cortes: 50, numero de adquisiciones: 1, matriz de 512x512 , campo de visión de 380x380 mm, TI:160, con sincronización cardíaca y respiratoria. Después efectuamos una secuencia en fase 3D+5_FSfbi en el plano axial con las siguientes características: TR:2900, TE:78, grosor de corte 3 mm, número de cortes: 56, número de adquisiciones: 1, matriz de 704x704 , campo de visión de 380x380 mm, TI:160 y sincronización cardíaca y respiratoria. La duración de la prueba es mayor que con el TAC de Multidetectores, durando entre 10 y 20 minutos.

A partir de estas adquisiciones en la estación de trabajo (Vitrea version 4.0.1. Vital Images, Plymouth, MN) se producen reconstrucciones multiplanares y tridimensionales.

Una vez realizado el estudio, las imágenes fueron interpretadas conjuntamente por el cirujano junto con el radiólogo previamente a la cirugía. Para la elección de la mejor perforante se realizó el estudio en los diferentes cortes axiales, sagitales y coronales. La elección de perforante dominante se realizó en base a los siguientes criterios: mayor calibre, mejor localización, trayecto intramuscular más corto y mayor axialidad en el tejido celular subcutáneo. Una vez elegida la mejor perforante y realizando una serie de coordenadas x/y centradas en el ombligo, se obtuvo la información de su localización dentro del abdomen y esta información fue trasladada a la piel de la paciente el día de la cirugía.

TÉCNICA QUIRÚRGICA

Previamente a la cirugía se realizó el marcaje de una abdominoplastia clásica extendiéndose lateralmente hasta la espina ilíaca anterosuperior con la paciente despierta y de pie. La información de la perforante elegida conjuntamente con el radiólogo tras la realización de las técnicas de imagen, es transferida a la piel de la paciente procediéndose a su marcaje. Las cirugías se llevaron a cabo con 2 equipos quirúrgicos, para elevar el colgajo y preparar los vasos receptores simultáneamente; en los casos en que se trataba de un reconstrucción inmediata, el equipo que trabajaba en el tórax también realizó la mastectomía. Los vasos receptores utilizados fueron los mamarios internos (92% casos) y la rama del serrato de los

vasos toracodorsales (8%). En la mayoría de pacientes se realizó la anastomosis sin necesidad de resección del cartílago costal, solamente con la disección del espacio intercostal; En 20 disecciones (19%) se procedió a la disección resección de cartílago costal para favorecer la anastomosis vascular. El primer paso en la elevación del colgajo, fue la identificación de los vasos epigástricos inferiores superficiales, valorados ya previamente por las técnicas de imagen. En caso de encontrar una arteria de calibre mayor a 0.6mm, se procedió a su disección hasta su origen desde la arteria femoral y se llevó a cabo una reconstrucción con colgajo SIEA (26% de los colgajos realizados). En los casos en el que el calibre de la SIEA fue considerado insuficiente, se procedió a la disección de lateral a medial; Se identificaron todas las perforantes encontradas, comprobando que la que mejores condiciones presentaba era la seleccionada previamente con el estudio de imagen. Posteriormente se procedió a la disección de la perforante seleccionada a través de la vaina anterior del recto abdominal y trayecto intramuscular. La disección finalizó al obtener un pedículo con longitud y calibre suficientes. Una vez elevado el colgajo, se realizó la anastomosis vascular y la modelación del colgajo.

VARIABLES ESTUDIADAS

Todos los datos obtenidos con las técnicas de imagen fueron confirmados con los hallazgos intraoperatorios durante la elevación del colgajo abdominal. Inmediatamente después de cada cirugía, fue completado un formulario por el cirujano analizando los siguientes parámetros: si la perforante dominante localizada mediante las pruebas de imagen fue localizada in situ durante la cirugía o no; correlación del tamaño determinado por la RMN y el TAC con el objetivado durante la cirugía; si se transfirió o no el colgajo basándose en la perforante elegida con los resultados de las pruebas de imagen; y si durante la cirugía se encontraron perforantes de tamaño importante no visualizadas con el TAC y la RMN preoperatorios.

RESÚMEN DE LOS TRABAJOS

Trabajo 1: Masia J, Navarro C, Clavero JA, Alomar X. Non-contrast Magnetic Resonance Imaging for Preoperative Perforator Mapping. **Clin Plast Surg.** 2011 Apr; **38(2):253-61.**

Este trabajo fue publicado en la revista "Clinics in Plastic Surgery" dentro de un monográfico sobre Reconstrucción mamaria. El trabajo fue publicado en Abril de 2011. Se trata de una de las revistas especializadas de mayor relevancia en el mundo de la cirugía plástica.

En este artículo se describe la trayectoria de los estudios llevados a cabo por nuestro centro con los diferentes tipos de RMN para el mapeo preoperatorio en la cirugía de perforantes. Los primeros trabajos comenzaron en 2005 y han continuado hasta encontrar un método que nos ofrece las mismas ventajas aportadas por el TAC de multidetectores y evita sus inconvenientes. Se describen los diferentes tipos de RMN utilizados hasta encontrar finalmente buenos resultados con la RMN sin contraste 1.5T FBI. Se describe ampliamente el protocolo radiológico utilizado y como transferir la información aportada por las imágenes al cuerpo de la paciente en el momento de la cirugía.

Con los resultados obtenidos la técnica ha demostrado tener una alta sensibilidad y especificidad en el mapeo preoperatorio en el estudio de perforantes. En la discusión se comparan los resultados obtenidos con la RMN sin contraste con los obtenidos con el TAC de Multidetectores, haciendo hincapié en las ventajas de la técnica descrita. Como conclusión destaca la alta fiabilidad de la RMN sin contraste en la identificación y localización de la perforante dominante y las ventajas añadidas que ofrece frente al TAC de Multidetectores, al evitar la irradiación del paciente y la necesidad de aplicación de contraste endovenoso.

Trabajo 2: Preoperative planning of perforator flaps. Authors: Masia J, [Navarro C](#), Clavero JA, Blondeel P. Del libro: **Perforator Flaps: Anatomy, Technique and Clinical Applications. Ph. N. Blondeel, S. Morris, P. Neligan and G. Hallock.** ISBN 978-1-57626-317-4

Capítulo incluido en la 2ª Edición del libro “ Perforator Flaps: Anatomy, Technique and Clinical Applications”, obra de referencia para la cirugía de los colgajos de perforantes. El capítulo se centra en la planificación preoperatoria de los colgajos de perforantes. Después de que en 2005 el Dr. Masià ya colaborara en la primera edición de este libro describiendo su experiencia inicial con el TAC de multidetectores en el mapeo de vasos perforantes, en la segunda edición se ha descrito la amplia experiencia de nuestro centro con las técnicas de imagen (TAC de multidetectores y RMN sin contraste).

En él se describen y comparan los métodos de estudio preoperatorio más utilizados, centrándose sobretodo en las 2 técnicas de imagen. Se describe el protocolo utilizado por nuestro Servicio para localizar y seleccionar el mejor vaso perforante a partir de las imágenes obtenidas en el estudio preoperatorio. Se acompaña una discusión donde se comparan las ventajas e inconvenientes de las diferentes técnicas. Como conclusión destaca la fiabilidad del TAC de multidetectores y de la RMN sin contraste con una elevada sensibilidad y especificidad, la facilidad de interpretación y transmisión de la información obtenida, la excelente valoración cualitativa de las perforantes y la buena tolerancia de los pacientes.

Trabajo 3: Capítulo del tomo V Breast Surgery: Imaging in reconstructive breast surgery. Authors: Masia J, Navarro C, Clavero JA. De la Colección **Plastic Surgery 3erd Edition. P. Neligan, G. Gurtner, R. Warren, E. Rodriguez, D. Song, J. Grotting, J. Chang, J. Losee, A. Van Beek**. ISBN: 978-1-4557-1056-0.

Capítulo incluido en el Volumen V “Breast Surgery” de la 3ª Edición de la Colección “Plastic Surgery”. Estos volúmenes son el material esencial y de referencia para todo cirujano plástico. El capítulo se centra en la descripción de las técnicas de imagen en el estudio preoperatorio de colgajos de perforantes para reconstrucción mamaria.

En el capítulo hay un resumen histórico de la evolución de los diferentes métodos utilizados para la localización de perforantes hasta el momento actual. Explica las ventajas que ofrecen el TAC de Multidetectores y la RMN sin contraste frente a los métodos de estudio convencionales y describe el protocolo radiológico de ambas técnicas.

En el capítulo se define cual sería la perforante ideal a utilizar en un colgajo de perforantes y los criterios para elegir la perforante más adecuada después del estudio con técnicas de imagen. La perforante será mejor cuanto mayor sea su calibre, menor su recorrido intramuscular, más centrada esté dentro del colgajo y mayor arborización tenga dentro del tejido celular subcutáneo.

En la discusión se comparan las 2 técnicas de imagen y se describe, según nuestro criterio, cuándo se debería indicar cada una de ellas. En el capítulo, además, se introducen 2 nuevas aplicaciones del TAC de Multidetectores y de la RMN (Linfo-RMN) para el estudio preoperatorio de la cirugía de linfáticos en la reconstrucción mamaria.

Trabajo 4: Preoperative computed tomographic angiogram for deep inferior epigastric artery perforator flap for breast reconstruction: the imaging mapping era. Authors: Masia J, Navarro C, Clavero JA, Alomar X. Del libro: **Breast Reconstruction. Publicado en InTech**. ISBN: 978-953-307-616-4.

InTech es un portal de internet donde se publican libros sobre temas de referencia para diferentes especialidades médicas. Este capítulo está incluido en el libro “Breast Reconstruction” de InTech. Actualmente el capítulo ha sido aceptado, pero se encuentra en fase de publicación.

Este capítulo tiene como objetivo presentar las técnicas de imagen (TAC de

Multidetectores y RMN sin contraste) como instrumento básico en el mapeo preoperatorio de perforantes para reconstrucción mamaria. Hay una descripción detallada de ambas técnicas, haciéndose énfasis en las ventajas que aportan frente a los métodos de estudio convencionales. Se describen los protocolos empleados para la obtención de las imágenes.

Tras explicar los parámetros radiológicos de adquisición de la imagen, se describe el protocolo de estudio y localización de la perforante dominante, así como la forma de poder transmitir y utilizar toda la información relevante al cuerpo de la paciente en el momento de la cirugía. El estudio concluye con la convicción de que las técnicas de imagen constituyen el método más fiable en el estudio preoperatorio en la cirugía de perforantes.

TRABAJOS PUBLICADOS

Trabajo 1: Masia J, Navarro C, Clavero JA, Alomar X. Non-contrast Magnetic Resonance Imaging for Preoperative Perforator Mapping. **Clin Plast Surg.** 2011 Apr; **38(2):253-61**

Noncontrast Magnetic Resonance Imaging for Preoperative Perforator Mapping

Jaume Masia, MD, PhD^{a,*}, Carmen Navarro, MD^a,
Juan A. Clavero, MD, PhD^b, Xavier Alomar, MD, PhD^b

KEYWORDS

- MRI • MDCT • Perforator mapping • DIEP flap
- Breast reconstruction • AngioCT

The deep inferior epigastric artery perforator (DIEP) flap has gained immense popularity in breast reconstruction since its introduction in the 1990s.¹⁻³ It provides fat and skin with characteristics that are similar to those of the normal breast and spares the rectus abdominis muscle or fascia, thereby minimizing donor site morbidity.⁴ One of the key points in breast reconstruction with DIEP flap is choosing the best supplying perforator⁵ and several factors should be kept in mind when doing so. The ideal perforator vessel should have a large caliber, a short intramuscular course, the easiest dissection, a suitable location within the flap, and subcutaneous branching with intraflap axially. In our experience, after performing more than 600 DIEP flaps, we have identified perforator vessels with a totally extramuscular course in 12% of cases. These extramuscular vessels initially follow a retromuscular plane before piercing the muscular fascia in the exact abdominal midline. They are thus paramuscular perforator vessels rather than musculocutaneous perforator vessels. We consider these vessels to be ideal because their course facilitates dissection.⁶

Perforator vessels arising from the deep inferior epigastric system are anatomically highly variable in number, location, caliber, and relationships with surrounding structures.^{7,8} In view of this variability, is it valuable to have a reliable method

that accurately identifies and locates the dominant perforator before surgery.^{5,9} Precise imaging can help to select the best hemiabdomen to raise, to differentiate between superficial and deep epigastric vessels and to combine 2 or more perforator vessels when there is no dominant vessel. A precise image allows planning of the operative technique, reduction of operating time, and improvement in operative outcomes.¹⁰ Using preoperative imaging techniques to study the epigastric vessels, we have decreased the number of postoperative complications.¹¹

METHODS MOST WIDELY USED AT PRESENT FOR THE PREOPERATIVE STUDY OF ABDOMINAL PERFORATING VESSELS

Several techniques are available for the preoperative mapping of abdominal perforating vessels: handheld Doppler ultrasound, color Doppler imaging, computed tomography-angiography (CTA), and, more recently, magnetic resonance imaging (MRI).

The handheld Doppler ultrasound has been in use since the early days of microsurgery. This easy-to-use, inexpensive technique is performed by surgeons to locate the perforating arteries before perforator flap elevation, and it is the method most commonly used to locate an

The authors have no financial interests in the devices mentioned in the text.

^a Plastic Surgery Department, Hospital de la Santa Creu i Sant Pau (Universidad Autónoma de Barcelona), Sant Antoni Maria Claret 167, Barcelona 08025, Spain

^b Radiology Department, Clínica Creu Blanca, Reina Elisenda de Montcada 17, Barcelona 08034, Spain

* Corresponding author.

E-mail address: jmasia@santpau.cat

Clin Plastic Surg 38 (2011) 253–261

doi:10.1016/j.cps.2011.03.004

0094-1298/11/\$ – see front matter © 2011 Published by Elsevier Inc.

individual vessel before surgery.^{12,13} However, correlation between the audible volume of the signal and the diameter of the perforator vessel is poor and often imprecise.^{9,12} It offers only a limited amount of information and cannot distinguish perforator vessels from main axial vessels. It does not provide any data on the course of the perforator vessel because the information is given as an acoustic signal. The number of false positives is high, reaching 47% in one series.⁹ The value of Doppler sonography in this setting is therefore questionable. Doppler sonography may also be too sensitive because even minuscule vessels that are not large enough to support a perforator flap can be selected for abdominal perforator surgery. Despite these drawbacks, handheld Doppler ultrasound remains useful in our daily practice and helps us to assess the situation and the course of the superficial epigastric vessels.

Color Doppler imaging provides more information than Doppler sonography. It is a highly reliable technique to identify and locate the dominant perforator vessel.¹⁴ It provides a good evaluation of the main axial vessels and their perforator vessels. Moreover, the caliber and hemodynamic characteristics of the perforator vessels can be observed directly on color Doppler imaging. It provides information about blood flow direction, pattern, and velocity. The high sensitivity and the 100% predictive value of this technique have made it a good diagnostic tool in the planning of DIEP flaps.¹² However, color Doppler imaging also has some limitations; it is time consuming for the radiologist to perform and patients are often uncomfortable because they must remain in the same position for nearly 1 hour. In addition, it requires the presence of highly skilled sonographers with knowledge of perforator flap surgery, and its results are technician dependent. In addition, color Doppler imaging does not provide anatomic images that show the surgeon the anatomic relationship between the deep inferior epigastric artery and its perforator branches and other structures along its route. These important limitations have contributed to its disuse in microsurgical units.

Since 2003, the multidetector-row computed tomography (MDCT) scan has proved to be highly reliable in preoperative planning of abdominal free flap breast reconstruction¹⁵⁻²⁰ and has shown excellent results, significantly reducing operative time and complications. Unlike the handheld Doppler and colored duplex-Doppler ultrasound, it provides anatomic images that are easy to interpret and offers information on the caliber, location, and course of any perforating vessel.²¹ With the

recent development of MDCT, a considerable number of thin-sliced computed tomography (CT) images are obtained in a short time. Intravenous contrast medium can be injected at high velocities, and excellent images of the vasculature are obtained. The increased spatial resolution offered by MDCT allows highly accurate multiplanar and 3D reconstructed images to be obtained.¹⁶ Moreover, this technique is easily reproducible and fast to perform, thereby minimizing patient discomfort and health care costs compared with the color Doppler technique. In addition, it provides unique and valuable information for surgical planning. The main drawbacks of CT are unnecessary radiation to the patient (effective dose is 5.6 mSv, similar to conventional abdominal CT scan^{11,22}) and potential systemic allergic reactions to the intravenous contrast medium.^{23,24}

NONCONTRAST MRI

To overcome the limitation of radiation with the MDCT technique, in 2005 we began to investigate the possibility of using MRI for abdominal perforator mapping. In the following 3 years we worked with different kinds of MRI technologies, but all of them needed a contrast injection to obtain a good quality image of the perforator vessels. These MRI techniques allowed us to visualize perforator vessels with the same reliability as MDCT. A comparative study with 30 patients showed that there were no false positives. However, we found that the technique had several drawbacks. First, intravenous contrast was still necessary to obtain adequate quality images. Second, the image resolution did not allow precise analysis of the perforators' intramuscular course and its anatomic relationships. In addition, the 3D image reconstruction was not as accurate as with MDCT. Although this is not essential for surgery, such pictures can be useful for teaching purposes. Other disadvantages were the possible claustrophobic feeling for the patients and that they had to lie face down to avoid respiratory movement.

However, we decided to continue, and 1 year later we began to study the usefulness of 3-Tesla (T) MRI. This technique provided high-resolution images that allowed us to study the intramuscular and subfascial course of the perforating vessels. We acquired the images in less time, and contrast visibility with the same dose of gadolinium was better. Other investigators have since stressed the value of this technique.²⁵ However, this technology is expensive and not available at all centers. In addition, intravenous contrast administration is still required.

During our investigation at this time our attention was drawn to methods being used for the study of renal tumors with noncontrast MRI. This technique allowed good visualization of the vessels and we began to consider the possibility of using the same sequence for preoperative perforator mapping of the abdominal wall in female patients undergoing breast reconstruction with DIEP flap after mastectomy. In 2007, we found a new 1.5-T MRI acquisition sequence that provided specific vascular imaging without using contrast material.

At first, we used a 1.5-T magnetic resonance (MR) system (Excelart Vantage; Toshiba Medical Systems, Tokyo, Japan) equipped with a pair of 4-by-4 phased array coils. We used a respiratory-triggered, 3D true, steady-state, free-precession (SSFP) imaging sequence with time spatial inversion pulse (T-SLIP). We performed this in anterior coronal and axial planes using the following parameters: repetition time (TR)/echo time (TE)/facet angle (FA), 5.2 milliseconds/2.6 milliseconds/120°; slice thickness, 1.5 mm for coronal and 5 mm for axial planes; slice number, 40 to 50, no gap; field of view, 400×350 mm, matrix 256×256; number of acquisitions, 1. The acquisition time ranged from 20 to 30 minutes.

Despite the correct localization of the dominant perforator in all patients, in some cases we noted a low definition of the perforator course inside the muscle, which meant that some critical information for an effective perforator mapping was lost compared with MDCT.

We then started working with Toshiba engineers in an attempt to improve the image acquisition sequence. We decided to switch to a new MR angiography technique called fresh blood imaging

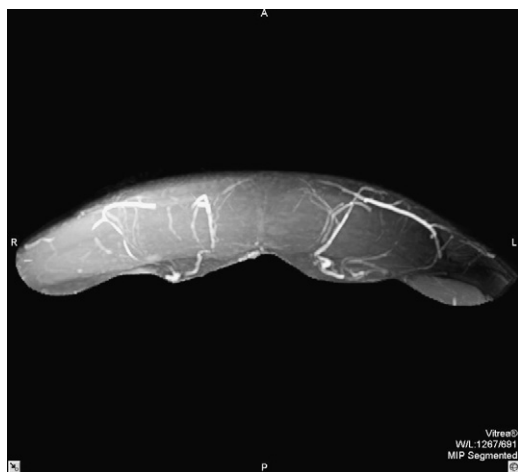

Fig. 1. Sagittal magnetic resonance image. Several perforators and their branching to the ipsilateral side can be seen.

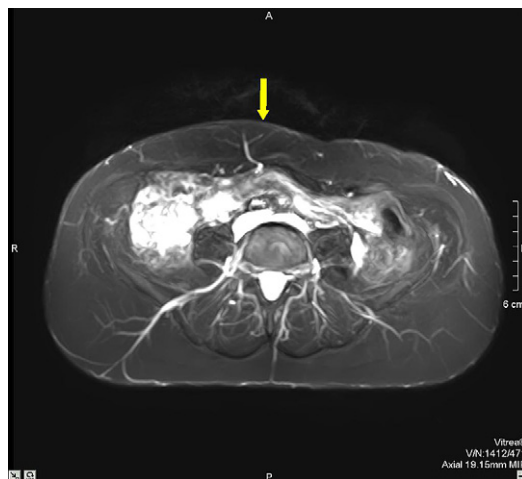


Fig. 2. Axial magnetic resonance image of the chosen perforator with its branching to both the ipsilateral and contralateral sides. The yellow arrow indicates the point at which the perforator arises from the muscle.

(FBI) with a Toshiba ZGV Vantage ATLAS 1.5-T, ultrashort-bore body MR system (Toshiba Medical Systems, Tokyo, Japan). This technique provided accurate location of the dominant perforator, good definition of its intramuscular course and excellent evaluation of the superficial inferior epigastric system. We were also able to define the perforator branching within the subcutaneous abdominal tissue and evaluate the vascular connections between the superficial and the deep inferior epigastric vessels (**Figs. 1–3**).

With the noncontrast SSFP imaging sequence 1.5-T MRI technique, we found 42% insufficiency

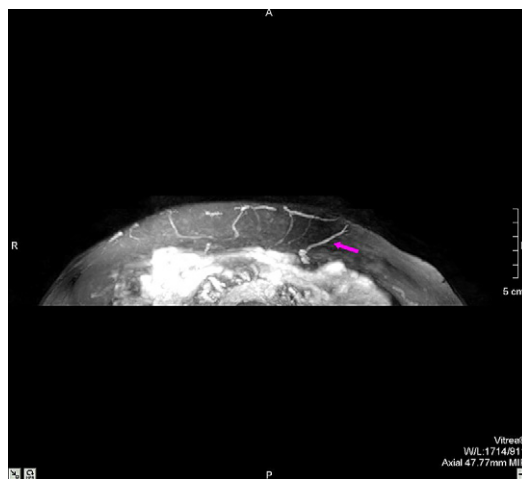


Fig. 3. Axial magnetic resonance image. The arrow shows the left side dominant perforator with its branching to the contralateral side.

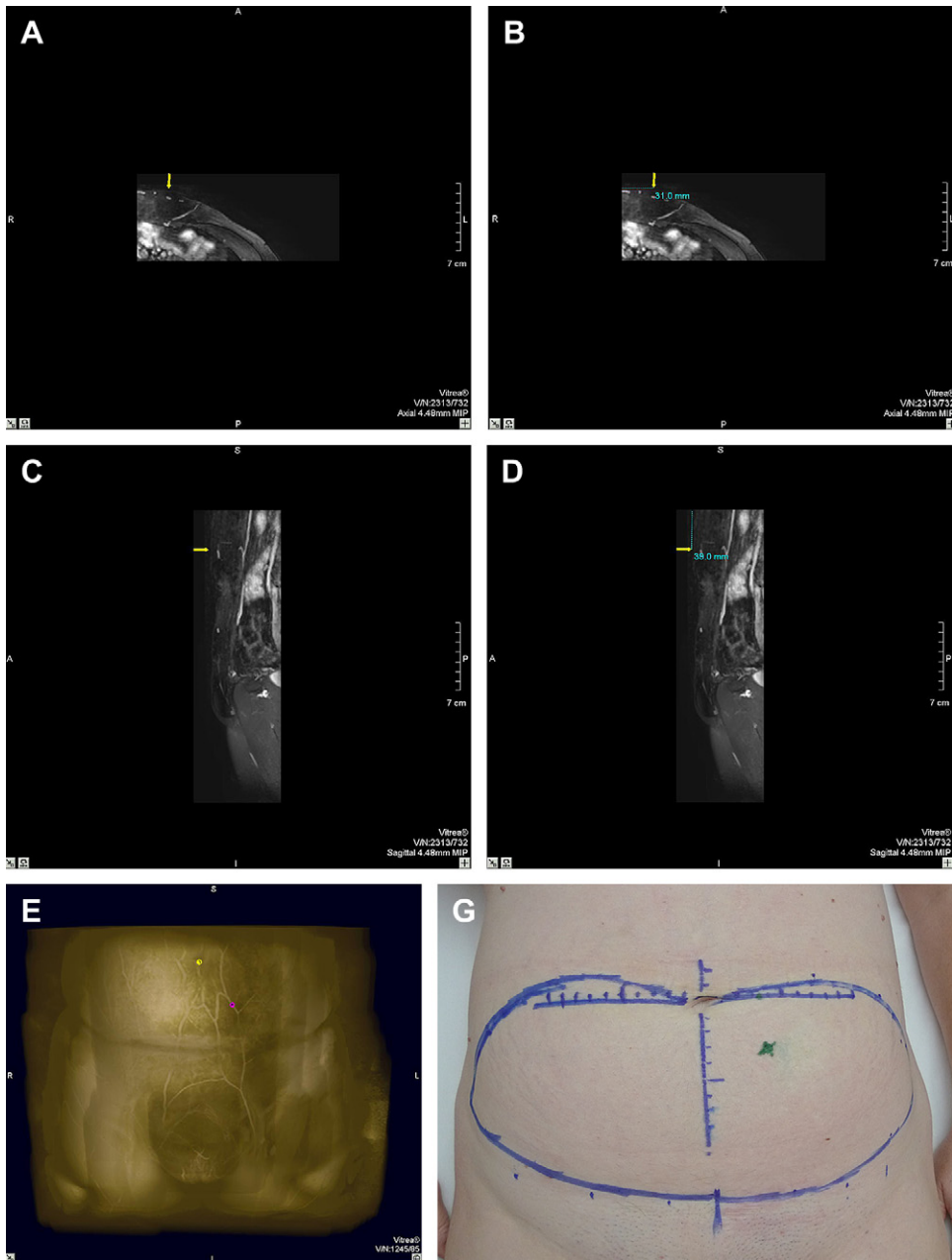


Fig. 4. (A) Axial magnetic resonance image showing the chosen perforator. The arrow indicates the point at which the perforator arises from the muscle. (B) We measure the distance from the midline to the perforator in the axial view, and this is given the value x . (C) Sagittal magnetic resonance image showing the chosen perforator. The arrow indicates the point at which the perforator arises from the muscle. (D) The second measure is done in the sagittal view measuring from the umbilicus level to the exit of the perforator. This is the y value. (E) MRI 3D reconstruction for the same patient. The 2 points represent umbilicus level and indicate where the perforator pierces the fascia. (F) These values are transferred from the computer to a preoperative form for abdominal flap planning and to the skin, and we locate the exact point where we will find the perforator when we raise the flap. (G) Preoperative markings with the dominant perforator located.

F



**Plastic Surgery
Department**



**Department of
Diagnostic Radiology**

MRI FOR PERFORATOR ABDOMINAL FLAPS

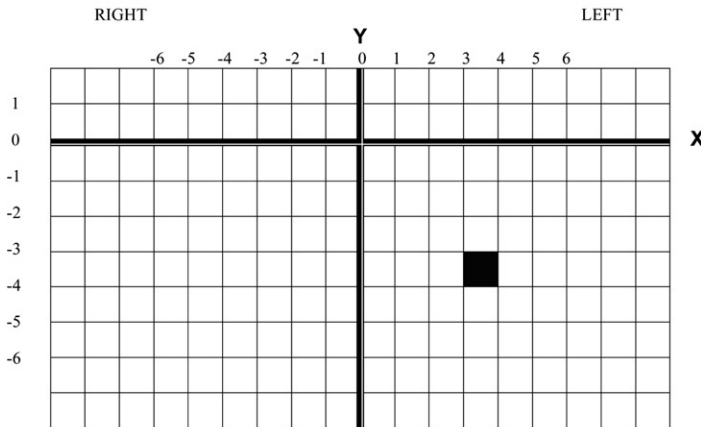
Patient details:
Date:

RIGHT DIEPs

DEEP	X	Y	SUPERFICIAL	X	Y	CALIBER	COURSE
1							
2							
3							

LEFT DIEPs

DEEP	X	Y	SUPERFICIAL	X	Y	CALIBER	COURSE
1	3.1	-3.9					
2							
3							



COMMENTS:

- DIEA INTRAMUSCULAR COURSE:
- SIEA/V ASSESSMENT:
- OTHERS:

Fig. 4. (continued)

in definition of the perforator intramuscular course. However, with the MR angiography (MRA) technique FBI, we obtained a better definition of the perforator intramuscular course in all cases, and we were also able to assess the reliability of the superficial inferior epigastric system and its vascular connections with the deep system. As a result, we have since performed the preoperative

study of patients having breast reconstruction with non-contrast-enhanced MR angiography technique FBI.²⁶

The first step with this technique is to acquire multiplanar images with the patients supine; the same position as they will be placed at surgery. No prior patient preparation is needed. We use high-speed parallel imaging (speeder technology)

to achieve accelerated scan times. Initially, sagittal scouts are acquired to locate the inferior abdominal wall and to delimit the study zone. A sequence phase 3D+5_FSfb is used in the anterior coronal plane with the following parameters: TR, 2694; TE, 80; slice thickness, 1.5 mm; number of slices, 50; number of acquisitions, 1; 512×512 matrix; field of view, 380×380 mm; TI, 160; and resp+ECG gate. A sequence phase 3D+5_FSfb is then performed in the axial plane with the following parameters: TR, 2900; TE, 78; slice thickness, 3 mm; number of slices, 56; number of acquisitions, 1; 704×704 matrix; field of view, 380×380 mm; TI, 160; and resp+ECG gate. The anterior coronal plane phase only includes the anterior abdominal wall, from a plane immediately below the pubis to the xiphoid process of the sternum. The axial plane phase includes the area from the infrapubic zone to 3 cm above the umbilicus. The acquisition time ranges from 10 to 20 minutes. Multiplanar formatted images and 3D volume rendered images are regenerated on a Vitrea computer workstation (Vitrea version 3.0.1. Vital Images, Plymouth, MN, USA).

The images obtained are interpreted by both the radiologist and the plastic surgeon who is going to harvest the DIEP flap. The team chooses the perforator considered the most suitable according to the following criteria: largest caliber, best location, and shortest intramuscular course. The perforator selected gives a pair of x/y coordinates based on an axial system centered on the umbilicus and the flap can be raised based on the dominant perforator. The surgeon is provided with 3 types of image: axial, sagittal, and coronal.

The axial views and sagittal reconstructions are of great help in the assessment of the perforator vessel to evaluate its dependence on the main trunk or any direct branch of the deep inferior epigastric artery and to delimit its origin on the fascia and its distribution through subcutaneous fat and skin. Rendered reconstructions allow us to mark on the patient's skin the exact point where the perforator vessel emerges through the fascia of the rectus abdominis muscle. When we choose the best the perforator in the imaging technique, we look for the point where it pierces the fascia in the axial view and we mark an arrow on the skin at this level. From there, the arrow will appear in all views. We draw a coordinate x/y axis on the umbilicus and we make measurements to locate the exit of the perforating vessel in relation to the umbilicus. First, we measure the distance from the midline to the perforator in the axial view, and this is given the value x . The second measure is done in the sagittal view, measuring from the umbilicus level to the exit of the perforator. This

is the y value. If we transfer these values from the computer to paper, we locate the exact point where we will find the perforator when we raise the flap. Before we complete the study with the radiologist, we like to look at the coronal cuts to assess the connections between the superficial and deep systems and visualize the subcutaneous and branching pattern of the deep inferior epigastric arterial system (Fig. 4).

DISCUSSION

Raising a perforator flap requires meticulous dissection of the perforator vessels, sparing the muscle structure with its segmentary motor nerves. Special skill is needed for such surgical dissection, and the intraoperative time is considerable. Because the vascular anatomy of the abdominal wall varies greatly among individuals and even between one hemiabdomen and another in the same individual, establishing a vascular map of each patient before surgery facilitates dissection.

The ability to detect the dominant perforating artery before surgery saves considerable time for the surgeon. The benefits thus extend to the patient and also to reducing costs and conserving resources. Many techniques have been used to preoperatively map abdominal perforating vessels. The ideal technique should possess low cost, high availability and reproducibility, and high reliability in selecting the dominant perforator. In addition, it should be fast to perform, easy to interpret, and free of morbidity.²⁷

The financial cost is complex and has not yet been evaluated. The cost of the imaging alone is variable, but is in the order of US\$250 for a duplex ultrasound, US\$400 for CTA, and US\$600 for MRA in the USA.¹⁰ In Europe, the cost of a MDCT and MRI ranges between 250 and 450 Euros. However, these costs are only significant in the context of cost savings from the reduction in operating time and length of stay, which have all been shown to be reduced with the use of CTA or MRA.

In recent years, the MDCT has been increasingly used in perforator vessel mapping and highly accepted by world-renowned microsurgical teams.^{15–22,28–30} The advantage of this technique is that it is reliable and accurate in selecting the best abdominal perforating vessels and, furthermore, it provides images that are easy to interpret. Data obtained using MDCT enable surgeons to select a dissection strategy. The dominant perforator vessel can be chosen before surgery not only by its caliber but also on grounds of its route and anatomic relationships with surrounding structures. This capability makes the procedure

safer and faster. As a result, the surgical time required for the flap harvest has decreased significantly, as have postoperative complication rates.^{15,31} However, an important drawback is that the patient receives an extra radiation dose, comparable with a routine abdominal CT scan. In addition, the intravenous contrast medium, necessary to obtain high-resolution images, can produce patient discomfort and even severe systemic allergic reactions as well as contrast extravasations.^{23,24}

To overcome the limitations of MDCT, we began to search for an MRI technique for preoperative perforators mapping. In 2005, we started out with a 1.5-T MR system because this technology is available in most hospitals and it does not produce any radiation. The main drawbacks compared with MDCT were that the new technique was time consuming, three-dimensional reconstruction was not of good quality, and a precise analysis of the perforators' intramuscular course and its anatomic relationships was not possible. Because of these limitations, after the first short case series, we decided not to continue this kind of 1.5-T MRI in preoperative perforators mapping. Other investigators also found these same drawbacks in their preliminary experience using this technique. They concluded that MRI plays a role in the imaging of abdominal perforators, but that CT scan was still the preferred modality.^{24,32}

In 2007, we found that SSFP image acquisition sequencing with the 1.5-T MRI yielded high-resolution images with no need for intravenous contrast. Moreover, in 2008, the new image acquisition sequence, obtained with noncontrast 1.5-T

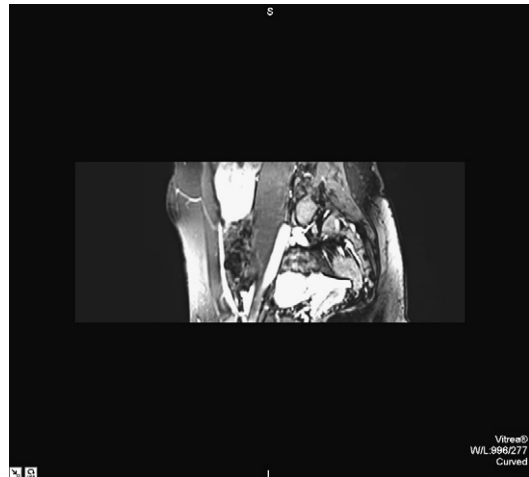


Fig. 5. Sagittal magnetic resonance image. The deep inferior epigastric systems and a dominant perforator with its intramuscular course and its branching to the surface can be seen.

MR angiography using the FBI technique, provided a further notable improvement. With this technique, we can see the perforating vessel's intramuscular course (Fig. 5), its anatomic relationships with the surrounding structures, and its branching within the flap in a way that no other technique has allowed so far.

Noncontrast 1.5-T MRI has proved to be highly valuable in abdominal perforator mapping. It accurately assesses the abdominal wall microcirculation, enabling us to choose the appropriate dominant perforator (Fig. 6). According to our intraoperative findings, it provides 100% reliability in selecting the most suitable perforator. This

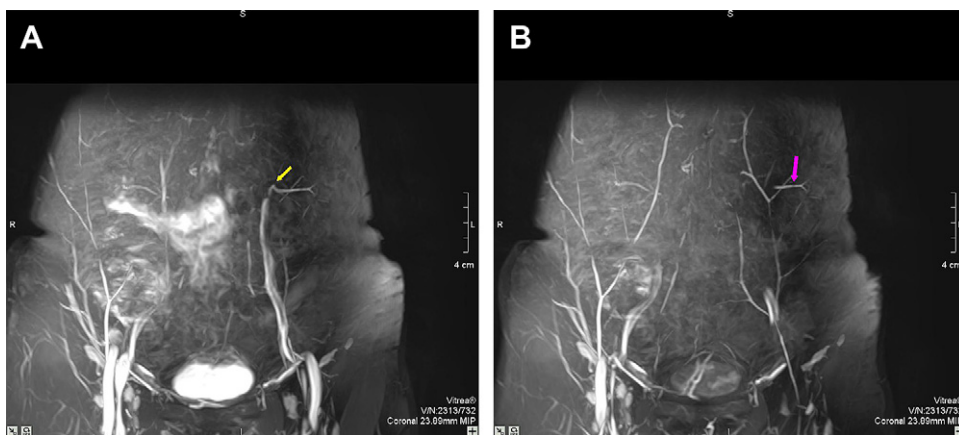


Fig. 6. (A) Coronal magnetic resonance image showing the abdominal vascular network (deep layer). The arrow indicates the dominant perforator arising from the muscle through the subcutaneous tissue. (B) Coronal magnetic resonance image showing the abdominal vascular network (superficial layer). The arrow indicates the course of the dominant perforator through the subcutaneous tissue.

reliability is the same as with MDCT, according to the literature.^{15–20,33} Acquisition time ranges from 15 to 20 minutes; although this is longer than the MDCT, we consider it acceptable given that the patient is not radiated. Since we have been using this technique, we have also found a clear decrease in the number of postoperative complications, particularly those concerning partial necrosis of the flap.

SUMMARY

In search of an optimal perforator mapping method, we have found that the 1.5-T noncontrast MRI FBI technique not only provides reliable information on the vascular anatomy of the abdominal wall and identifies the precise localization of the dominant perforator, as with MDCT, but avoids radiation to the patient and eliminates the need for intravenous medium.

This new technique can be considered an ideal method for preoperative planning of breast reconstruction with DIEP flaps. However, despite the usefulness of this technique in daily practice, we continue to use the CT scan in cases of delayed reconstruction, because the perforator vessels can be studied in these circumstances as part of the extension study requested by the oncologist. In most cases, the decision to perform MRI or CT is determined by the availability of the radiology department.

REFERENCES

- Allen RJ, Treece P. Deep inferior epigastric perforator flap for breast reconstruction. *Ann Plast Surg* 1994;32:32–8.
- Craigie JE, Allen RJ. Autogenous breast reconstruction with the deep inferior epigastric perforator flap. *Clin Plast Surg* 2003;30:359–69.
- Granzow JW, Levine JL. Breast reconstruction with the deep inferior epigastric perforator flap: history and an update on current technique. *J Plast Reconstr Aesthet Surg* 2006;59:571–9.
- Blondeel PN, Boeckx WD. Refinements in free flap breast reconstruction: the free bilateral deep inferior epigastric perforator flap anastomosed to internal mammary artery. *Br J Plast Surg* 1994;47:495–501.
- Blondeel PN, Neligan PC. Complications: avoidance and treatment. In: Blondeel PN, Morris SF, Hallock GG, et al, editors. *Perforator flaps: anatomy, technique and clinical applications*. St Louis (MO): Quality Medical Publishing; 2006. p. 118–9. Chapter 7.
- Masia J, Larrañaga J, Clavero JA, et al. The value of the multidetector row computed tomography for the preoperative planning of deep inferior epigastric artery perforator flap: our experience in 162 cases. *Ann Plast Surg* 2008;60:29–36.
- Tregaskiss AP, Goodwin AN, Acland RD. The cutaneous arteries of the anterior abdominal wall: a three-dimensional study. *Plast Reconstr Surg* 2007;120:442–50.
- Vandevoort M, Vranckx JJ, Fabre G. Perforator topography of the deep inferior epigastric perforator flap in 100 cases of breast reconstruction. *Plast Reconstr Surg* 2002;109:1912–8.
- Giunta RE, Geisweid A, Feller MD. The value of preoperative Doppler sonography for planning free perforator flaps. *Plast Reconstr Surg* 2000;105:2381–6.
- Rozen WM, Anavekar NS, Ashton MW, et al. Does the preoperative imaging of perforators with CT angiography improve operative outcomes in breast reconstruction? *Microsurgery* 2008;28(7):516e23.
- Masia J, Clavero JA, Larrañaga JR, et al. Multidetector-row computed tomography in the planning of abdominal perforator flaps. *J Plast Reconstr Aesthet Surg* 2006;59:594–9.
- Blondeel PN, Beyens G, Verhaeghe R, et al. Doppler flowmetry in the planning of perforator flaps. *Br J Plast Surg* 1998;51:202–9.
- Taylor GI, Doyle M, McCarten G. The Doppler probe for planning flaps: anatomical study and clinical applications. *Br J Plast Surg* 1990;43:1–16.
- Hallock GG. Doppler sonography and color duplex imaging for planning a perforator flap. *Clin Plast Surg* 2003;30:347–57.
- Masia J, Clavero JA, Larrañaga J, et al. Preoperative planning of the abdominal perforator flap with multidetector row computed tomography: 3 years of experience. *Plast Reconstr Surg* 2008;122:80e–1e.
- Clavero JA, Masia J, Larrañaga J, et al. MDCT in the preoperative planning of abdominal perforator surgery for postmastectomy breast reconstruction. *AJR Am J Roentgenol* 2008;191:670–6.
- Masia J, Clavero JA, Carrera A. Planificación preoperatoria de los colgajos de perforantes. *Cir Plas Iberolatinoam* 2006;32:237–42.
- Masia J, Clavero JA. Multidetector row CT in the planning of abdominal perforator flaps. In: Blondeel PN, Morris SF, Hallock GG, et al, editors. *Perforator flaps: anatomy, techniques and clinical applications*. St Louis (MO): Quality Medical Publications; 2006. p. 91–114.
- Masia J, Kosutic D, Clavero JA, et al. Preoperative computed tomographic angiogram for deep inferior epigastric artery perforator flap breast reconstruction. *J Reconstr Microsurg* 2010;26(1):21–8.
- Hamdi M, Van Landuyt K, Hedent EV, et al. Advances in autogenous breast reconstruction. The role of preoperative perforator mapping. *Ann Plast Surg* 2007;58:18–26.

21. Rozen WM, Phillips TJ, Ashton MW, et al. Preoperative imaging for DIEA perforator flaps: a comparative study of computed tomographic angiography and Doppler ultrasound. *Plast Reconstr Surg* 2008;121:1–8.
22. Martin CJ. Radiation dosimetry for diagnostic medical exposures. *Radiat Prot Dosimetry* 2008;128:389–412.
23. Cochran ST. Anaphylactoid reactions to radiocontrast media. *Curr Allergy Asthma Rep* 2005;5:28–31.
24. Cochran ST, Bomyea K, Sayre JW. Trends in adverse events after I.V. administration of contrast media. *AJR Am J Roentgenol* 2001;176:1385–8.
25. Alonso-Burgos A, García-Tutor E, Bastarrika G, et al. Preoperative planning of DIEP and SGAP flaps: preliminary experience with magnetic resonance angiography using 3-Tesla equipment and blood-pool contrast medium. *J Plast Reconstr Aesthet Surg* 2010;63(2):298–304.
26. Masia J, Kosuotic D, Cervelli D, et al. In search of the ideal method in perforator mapping: noncontrast magnetic resonance imaging. *J Reconstr Microsurg* 2010;26(1):29–35.
27. Smit JM, Klein S, Werker PM. An overview of methods for vascular mapping in the planning of free flaps. *J Plast Reconstr Aesthet Surg* 2010;63(9):e674–82.
28. Mun GH, Kim HJ, Cha MK, et al. Impact of perforator mapping using multidetector-row computed tomographic angiography on free thoracodorsal artery perforator flap transfer. *Plast Reconstr Surg* 2008;122:1079–88.
29. Imai R, Matsumura H, Tanaka K, et al. Comparison of Doppler sonography and multidetector-row computed tomography in the imaging findings of the deep inferior epigastric perforator artery. *Ann Plast Surg* 2008;61:94–8.
30. Pacifico MD, See MS, Cavale M, et al. Preoperative planning for DIEP breast reconstruction: early experience of the use of computerised tomography angiography with VoNavix 3D software for perforator navigation. *J Plast Reconstr Aesthet Surg* 2009;62(11):1464–9.
31. Smit JM, Dimopoulou A, Liss AG, et al. Preoperative CT angiography reduces surgery time in perforator flap reconstruction. *J Plast Reconstr Aesthet Surg* 2009;62:1112–7.
32. Rozen WM, Stella DL, Bowden J, et al. Advances in the pre-operative planning of deep inferior epigastric artery perforator flaps: magnetic resonance angiography. *Microsurgery* 2009;29:119–23.
33. Neil-Dwyer JG, Ludman CN, Schaverien M, et al. Magnetic resonance angiography in preoperative planning of deep inferior epigastric artery perforator flaps. *J Plast Reconstr Aesthet Surg* 2009;62(12):1661–5.

--

-

Trabajo 2: Preoperative planning of perforator flaps. Authors: Masia J, Navarro C, Clavero JA, Blondeel P. Del libro: **Perforator Flaps: Anatomy, Technique and Clinical Applications. Ph. N. Blondeel, S. Morris, P. Neligan and G. Hallock.** ISBN 978-1-57626-317-4

PERFORATOR FLAPS

Anatomy, Technique, & Clinical Applications

SECOND EDITION

EDITED BY

Phillip N. Blondeel, MD, PhD, FCCP

Professor in Plastic Surgery, Department of Plastic and Reconstructive Surgery,
University Hospital Gent, Gent, Belgium

Steven F. Morris, MD, MSc, FRCSC

Professor of Surgery, Professor of Anatomy and Neurobiology, Department of Surgery,
Anatomy and Neurobiology, Dalhousie University, Halifax, Nova Scotia, Canada

Geoffrey G. Hallock, MD, FACS

Consultant in Plastic and Reconstructive Surgery, Sacred Heart Hospital
and The Lehigh Valley Hospital, Allentown, Pennsylvania;
St. Luke's Hospital, Bethlehem, Pennsylvania

Peter C. Neligan, MB, FRCS(I), FRCSC, FACS

Professor, Department of Surgery, University of Washington, Seattle, Washington

WITH ILLUSTRATIONS BY

Jennifer C. Darcy, MS, CMI



Quality Medical Publishing, Inc.

ST. LOUIS, MISSOURI

2013

Trabajo 3: Capítulo del tomo V Breast Surgery: Imaging in reconstructive breast surgery.
Authors: Masia J, Navarro C, Clavero JA. De la Colección **Plastic Surgery 3erd Edition. P. Neligan, G. Gurtner, R. Warren, E. Rodriguez, D. Song, J. Grotting, J. Chang, J. Losee, A. Van Beek.** ISBN: 978-1-4557-1056-0. .

Imaging in reconstructive breast surgery

Jaume Masia, Carmen Navarro, and Juan A. Clavero

SYNOPSIS

- DIEP is the the most used flap for an autologous breast reconstruction.
- Perforator vessels arising from the deep inferior epigastric system are anatomically highly variable regarding their number, location, caliber and relationships with surrounding structures.
- The ideal perforator should have a large caliber, a short intramuscular course, the easiest dissection, a suitable location within the flap and subcutaneous branching with intra-flap axiality.
- Nowadays Imaging techniques (DMCT and MRI) have become the favorite techniques for the preoperative study of these patientes.
- Imaging techniques provide anatomical images that allow us not only to locate the dominant perforator but also extra information about the vessels and donor area.
- It is essential to have a good assesment protocol of the images to select the most suitable perforator.

 Access the Historical Perspective section online at <http://www.expertconsult.com>

Introduction

Surgical techniques for breast reconstruction have been greatly refined in last decades and important landmarks have been achieved. Autologous reconstruction with microsurgical flaps marked a before and after in breast reconstruction because the aesthetic outcome is improved, a prosthesis is not needed and long-term results are good. Different types of flaps have been used to create a new breast with similar characteristics in

shape, size, contour and position to the contralateral one. The preferred donor site for this purpose is the abdominal wall. The skin and subcutaneous fatty tissues of the lower abdomen provide tissue that has a soft texture that is perfect for breast reconstruction and donor site morbidity is minimal.¹⁻³ In function of these advantages the DIEP flap has become the “gold standard” for breast reconstruction in many hospitals.⁴

Abdominal perforator vessels vary greatly in size and distribution from one patient to another, and, even from one hemi-abdomen to the other in the same patient. As the anatomy of these vessels is not constant, it is helpful to have a preoperative method that provides an overall view of the distribution of the abdominal vascular anatomy. In the search for refinements in planning perforator flaps, several techniques have been described for the preoperative evaluation of donor areas. Although most of them were initially described to study the abdominal area, they are useful for preoperative evaluation of other flaps, such as the SGAP. Imaging techniques have led to a revolution in preoperative mapping of donor areas in breast reconstruction patients. Multidetector-row computed tomography (MDCT) and magnetic resonance imaging (MRI) can provide anatomical images with detailed information about the caliber, location and course of the main vessels and their perforators and can therefore play a vital role in the preoperative investigation of perforating vessels.

History

Perforator surgery is a relatively recent technique, so experience with imaging techniques for the study of perforator flaps is short. Several mapping techniques have been described for the study of perforator and they can be divided into conventional (hand-held Doppler ultrasound and color Doppler imaging) and imaging techniques (MDCT and MRI).

Handheld Doppler ultrasound has been used since the beginning of microsurgery. In the 1970s, it was used to identify a skin perforator for inclusion of its vascular territory in a flap for planning axial-pattern flaps.⁵ The literature shows that unidirectional Doppler flowmetry has been used successfully in the planning of perforator local flaps for the extremities.⁶ However, Blondeel et al.⁷ and Giunta et al.⁸ applied preoperative Doppler sonography in abdominal surgery and the studies produced very high false-positive results. Over the years, more reliable techniques have been described for locating perforators. Although the preoperative acoustic Doppler examination is the oldest and least precise technique, it is still commonly used to locate an individual vessel for preoperative examination. A refinement of this technique, color Doppler imaging appeared some years later and is still used in the surgical planning of perforator

flaps. It has proven much more reliable than hand-held Doppler and many authors have described its advantages.⁹ Because it allows the vascular anatomy of donor areas to be evaluated preoperatively, operating time is decreased.

Imaging techniques were not considered as a preoperative tool in breast reconstruction until the last decade when articles first described MDCT as a reliable method in preoperative planning of the DIEP flap. In 2006 Masia et al.¹⁰ validated the technique and showed that operative time and complications in breast reconstruction decreased. Many authors have shown that MDCT provides excellent preoperative mapping of the abdomen.¹¹⁻¹⁵ Preoperative CT scans have proven reliable to detect and delineate abdominal perforators, making it much easier to find them during surgery. In view of its multiple advantages, this technique is currently considered the first choice for preoperative evaluation of the DIEP flap.

Recently, MRI has been proposed as an alternative to MDCT so as to minimize the impact of radiation. Many authors have tried to obtain images with the same quality as MDCT^{16,17} but have been unsuccessful. In 2010, Masia et al.¹⁸ presented good results with non-contrast magnetic resonance achieving good images of the deep inferior epigastric perforators without the need for intravenous medium.

Defining the ideal perforator vessel

The two flaps most commonly used for autologous breast reconstruction are DIEP and SGAP. In both cases, perforator vessels arising from the source vessels are extremely variable and it is hard to predict how many are present, what their caliber is, where they pierce the fascia, and what course they take within the muscle. Therefore it is very useful to have a reliable preoperative method to locate the best supplying perforator. Several factors must be taken into account when we are selecting this best perforator. The ideal perforator should have a large caliber, a short intramuscular course, the easiest dissection, a suitable location within the flap and subcutaneous branching with intra-flap axially. In some cases of DIEP, we can find paramuscular vessels that initially follow a retromuscular plane before piercing the muscular fascia in the exact abdominal midline. Many of these perforators have a good caliber and good arborization in the subcutaneous tissue and could be considered to be the ideal perforators because their course facilitates the surgical dissection (Figs 13.1, 13.2).¹⁹

In view of the difficulties in finding the best perforator in the donor areas, it is of great help to dispose of a technique that locates the individual perforating vessels

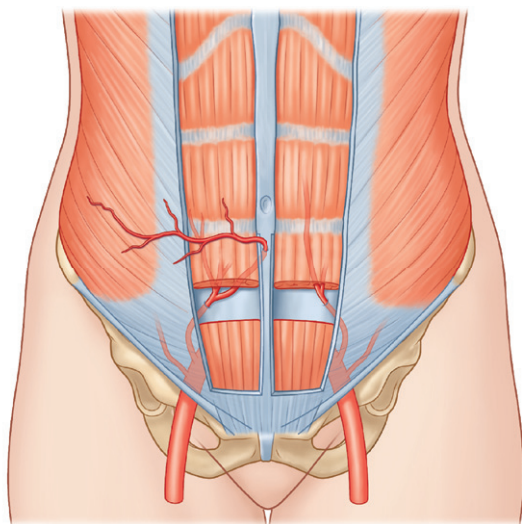


Fig. 13.1 Paramuscular perforator of the deep epigastric vessels with its medial location.

and allows qualitative preoperative evaluation. This is possible with imaging techniques. MDCT and MRI provide anatomical images that delineate the main vessels, their course and their relationship with the surrounding structures. Studying all this information before surgery, surgeons can decide in advance which perforator they are to center the flap on or which hemi-abdomen or buttock should be used.

Conventional preoperative mapping methods in perforator flaps

Before imaging techniques were described for the study of abdominal perforators, the two most widely used approaches were hand-held Doppler ultrasound and color Doppler imaging. Below is a brief summary of these techniques.

Hand-held Doppler ultrasound

Hand-held Doppler ultrasound was the first method described for the study of perforators. It is still the most widely used method to locate a perforator, due to its low cost and simplicity of use. The information it offers, however, is limited. It does not distinguish between perforating vessels and main axial vessels. Furthermore, the relationship between acoustic signal and vessel size is unreliable and fails to determine the size of the vessel. Besides, this technique has shown an unacceptable

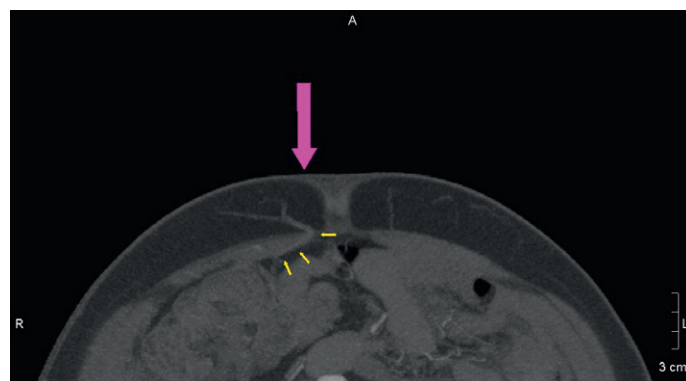


Fig. 13.2 Axial MDCT image of a paramuscular perforator of the deep epigastric vessels with its branching in the subcutaneous tissue. Yellow arrows indicate the course of the paramuscular perforator. Magenta arrow indicates the point in which the perforator arises from the fascia.

number of false positives and tiny vessels can be confused acoustically with a good perforator.^{7,8} But despite these drawbacks, hand-held Doppler ultrasound remains useful in our daily practice and can still be useful for specific indications, such as to assess the location and the course of the superficial epigastric vessels.

Color Doppler imaging

Color Doppler imaging of the donor area provides much more reliable information than Doppler sonography.⁹ It can identify and locate the dominant perforators. It is very sensitive and it provides information about the caliber and blood flow of the main vessels and perforators. It provides dynamic information on vessel flow, but flow rates may not always reflect the absolute size of the perforator. Vessel damage caused by atherosclerosis, previous surgery or blood vessel disorders and congenital abnormalities or anatomical variants can be diagnosed. However, this method also has some significant drawbacks. It is a long test, possibly lasting up to an hour, and this can be uncomfortable for patients as they have to remain in the same position during the procedure. In addition it is technician-dependent and the radiologist who performs the technique must have a sound knowledge of perforator surgery.

Imaging techniques in breast reconstruction

Imaging techniques have revolutionized the preoperative mapping of abdominal perforators. The first studies on their application were published in the preoperative evaluation of breast reconstruction patients,¹⁰ and since then, MRI and MDCT have become the preferred technique for the study of these patients.¹²

With the incorporation of imaging techniques for mapping the abdominal vascularization, we are not only able to locate the dominant perforators but we also receive extra information about the vessels and the donor area, thanks to the anatomical images that these methods provide. The two imaging techniques used are the MDCT and, more recently, the MRI. Both of them have shown they are highly reliable methods for the preoperative study of the abdominal perforators. By providing anatomical images, they inform us about the

number of perforators, their location, their intramuscular course and their distribution inside the subcutaneous tissue. They have 100% sensitivity and specificity at the time of locating the dominant perforator, and they are also technically reproducible. This last characteristic is especially handy, as it means we can record the information on a CD or pen-drive and have it at our disposition at the moment of surgery. Besides, the increased spatial resolution offered by MDCT and MRI allows highly accurate multiplanar and 3D reconstructed images, creating a 3-dimensional map of the perforating vessels. Another advantage is the fact that they provide an anatomical reference of the area. This is particularly useful in patients who have had previous surgeries because it identifies any possible changes that may have taken place in the vascularization or surrounding tissues. They have also reduced surgery time and the number of complications.^{10,11}

It should also be mentioned that MDCT is very fast to perform and a considerable number of thin sliced CT images are obtained in a short time. The quality of the images is superior to MRI, especially in the capacity of three-dimensional reconstruction (*Fig. 13.3*). In spite of all its advantages, the MDCT has two clear drawbacks. The first is the radiation the patient receives when the test is performed (effective dose is 5.6 mSv, similar to conventional abdominal CT-scan). However, the effective dose of radiation used with this technique is 5.6 mSv, which is less than that used for an opaque enema or a conventional abdominal CT scan. The second drawback of the MDCT is the need to administer an intravenous

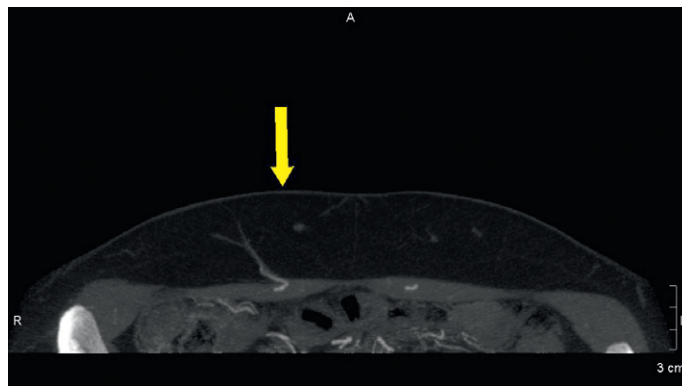


Fig. 13.3 Axial MDCT image of an intramuscular perforator of the deep epigastric vessels with its branching. Yellow arrow indicates the point in which the perforator pierces the fascia.

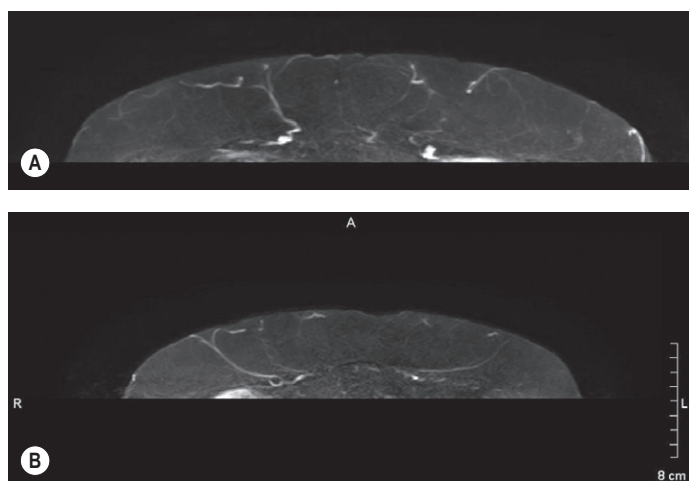


Fig. 13.4 (A,B) Axial non contrast-MRI images showing the course of some intramuscular perforators arising from the deep epigastric vessels.

medium; this is uncomfortable for the patient and can cause allergic reactions.

On the other hand, although the quality of the images is not so good, with the MRI, we avoid the unnecessary radiation to the patient. And more recently, with the noncontrast MRI, we can obtain good quality images avoiding the administration of intravenous contrast (see *Fig. 13.4*).¹⁸

Radiological protocol of the acquisition sequence

MDCT

The machine the authors use in our practice today is a 64 or 320 crown multidetector-row CT scanner (Aquilion 16; Toshiba Medical, Tokyo, Japan). However, a scanner of 16 crowns is sufficient to acquire the necessary information for an adequate perforator mapping. The study is conducted according to the following parameters: 120 kVp; 80–120 mAs (0.4 s gantry rotation period); detector configuration 64×0.5 mm; 54-mm table travel per rotation; 512×512 matrix; and a 180–240 field of view. To conduct the test, it is necessary to use 100 mL i.v. nonionic iodinated contrast medium with a concentration of 300 mg L/mL (Xenetix 300 [iobitridol]; laboratories Guerbet, Paris, France).

It should be emphasized that when performing the MDCT, patients must be positioned in the same position

they will be placed for surgery. Patients for a reconstruction with a DIEP flap are placed supine. If an SGAP is to be performed, however, the patient is placed prone or lateral, according to surgeon preference. In the study of the abdominal area, images are obtained from 5 cm above the umbilicus to the lesser trochanter of the hip during a single breath-hold of approximately 10–12 s. When the study is done in the gluteal area, the sections are obtained from the lower back to below the infragluteal crease. The technique is fast to perform and the acquisition time is about 3–4 s. The whole procedure does not thus exceed 10 min and it is well tolerated by the patients. The volumetric data acquired are then used to reconstruct images with a slice width of 1 mm and a reconstruction interval of 0.8 mm. The set of reconstructed images is then automatically transferred to a computer workstation (Vitrea version 4.0.1, Vital Images, Plymouth, MN). Next, the reformatted images are generated on multiple planes (coronal, axial, sagittal and oblique) and in three-dimensional volume rendered images. The captured images can be stored on a CD or pen-drive and for later viewing on a conventional computer.²⁰

Noncontrast MRI

Images are obtained with the patient positioned as for surgery. Unlike MDCT during this test, the patient does not require intravenous contrast administration, so there is no need for fasting. We use high speed parallel imaging (speeder technology) to obtain accelerated scan times. In a first step, sagittal scouts are acquired to delimit the study zone. After this, a sequence phase 3D+5_FSfbi is implemented in the anterior coronal plane, using the following parameters: TR: 2694, TE:80, slice thickness 1.5 mm, number of slices: 50, number of acquisitions: one, 512×512 matrix, field of view 380×380 mm, TI:160 and resp + ECG gate. A sequence phase 3D+5_FSfbi is then performed in the axial plane using the following parameters: TR:2900, TE:78, slice thickness 3 mm, number of slices: 56, number of acquisition: one, 704×704 matrix, field of view 380×380 mm, TI:160 and resp + ECG gate. This technique takes longer than MDCT, lasting between 10 and 20 min. Multiplanar formatted images and 3D volume rendered images are regenerated on a Vitrea computer workstation (Vitrea version 4.0.1. Vital Images, Plymouth, MN).¹⁸

How to select the most suitable perforator

The images obtained after the study are assessed jointly by the radiologist and plastic surgeon. When choosing the best perforator several factors must be considered. It is important to assess the size of the vessels. Obviously, the higher the caliber, the more preferred the perforator. It is important to assess the caliber of the vessel at the suprafascial level. Its location must also be considered; those in a medial position are preferred. We also evaluate the course of the perforator, and a paramuscular route is more desirable than an intramuscular one. In the case of intramuscular perforators, it is preferable that the course within the associated muscle be as short as possible. It is also important to assess the arborization of the perforator in the subcutaneous tissue. We then choose the most suitable perforator for irrigating the flap.

The DIEP flap is the most commonly used flap for autologous breast reconstruction and a series of steps should be followed to assess the images. The first step is to select the most suitable perforator. This will allow us to establish x/y coordinates centered on the umbilicus. With MDCT and MRI, the images are obtained in axial, sagittal and coronal views. Axial and sagittal views are extremely useful for evaluating the characteristics of the different perforators, their relationship with the muscle and the level at which they pierce the fascia. With the images of the study, we can also assess the relationship of the perforator with the deep epigastric and the superficial systems. Extrapolating all this information, we can mark the skin of the patient at the exact point where the selected perforator pierces the fascia and enters in the subcutaneous tissue.

Images are evaluated in the following order:

Step 1: Study of the images in an axial view. The first point to assess is the characteristics of deep and superficial epigastric systems from their origin to 5 cm cranial to the umbilicus. In function of their caliber we identify the best perforator vessels on each side. Once the best are selected, we study their relation with the muscle and their distribution in the subcutaneous tissue. In the axial cuts, we also assess the superficial epigastric system. We consider that the artery is a good gauge when its diameter is greater than 0.6 mm and that is when we consider the possibility of a superficial inferior epigastric

artery flap (*Fig. 13.5*). When we find the best perforator, we mark an arrow at the exact point where it pierces the fascia. This arrow remains as we assess all the images, allowing us to measure the distance from the arrow to the midline. The value

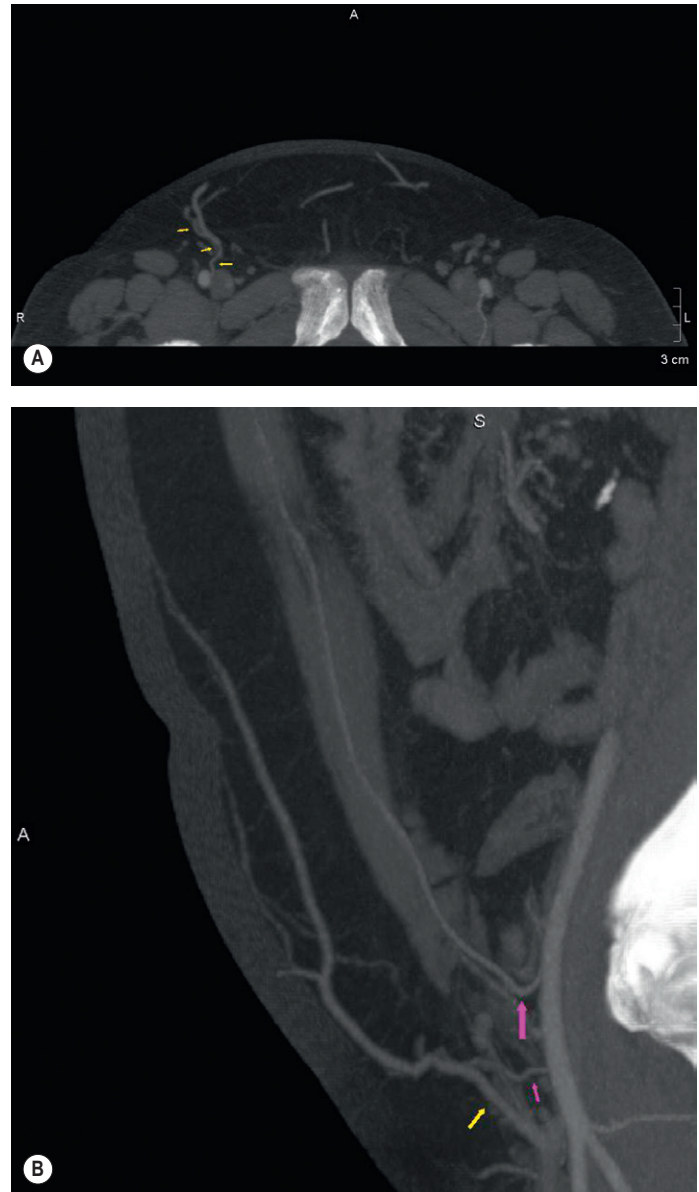


Fig. 13.5 Images showing a good superficial inferior epigastric system. **(A)** Axial MDCT image showing the superficial inferior epigastric artery arising from the femoral artery and its branching in the subcutaneous tissue. Yellow arrows indicate the origin and course of the superficial inferior epigastric artery. **(B)** Sagittal view MDCT image of the same patient showing both superficial and deep epigastric systems and their connections. Magenta arrows indicate the origin of the deep and superficial inferior epigastric arteries. Yellow arrow indicates the origin of the superficial vein.

obtained is the “x” used in the coordinate system centered on the umbilicus.

Step 2: Study of the images in a sagittal view. After studying axial images, we value the best perforators in the sagittal view. We measure the distance from the output of the selected perforator to the level of the umbilicus, thus obtaining the “y” value of our coordinate axis. With the sagittal view we also appreciate the connections between the superficial and deep epigastric systems.

Step 3: A three-dimensional reconstruction of the abdomen. Next we perform a 3D reconstruction of the abdomen to precisely locate the points on the skin surface where the best perforators emerge from the fascia of the rectus abdominis muscle. Using a virtual coordinate system with the umbilicus at the centre, all information is transferred to a data form sheet so that the perforators are mapped in a format that allows us to transpose their position preoperatively onto the patient’s abdomen (*Fig. 13.6*).

Step 4: Study of the images in a coronal view. To complete the assessment we look at the coronal cuts. This allows us to visualize the arborization in the subcutaneous tissue of the superficial epigastric system and its connections with the deep system (*Fig. 13.7*).

Therefore, depending on the findings of the images provided by the MDCT or the MRI, we will decide which vessel is going to nourish the flap. The first point to check is the superficial system. If the superficial vessels have a good caliber, i.e., more than 0.6 mm, and a medial distribution in the abdomen, a SIEA flap could be performed. When there is not a good superficial system, we will consider the deep epigastric system. The second aspect is to search for a good paramuscular perforator. If we find a suitable one, we will center the flap on it, as its dissection is easier and faster. If we do not find a good paramuscular perforator, we will choose an intramuscular one. Several factors must be taken into account when we are selecting the perforator that is going to nourish the flap. Whenever possible a direct branch from the deep inferior epigastric artery and the one with the shortest intramuscular course will be selected as our perforator. The location of the perforator should be as central as possible within the flap and it

should have a good intraflap axially and subcutaneous branching.

To evaluate images in patients, candidates for a SGAP flap, the coordinate axis, will be centered on the coccyx at the beginning of the intergluteal fold (*Fig. 13.8*).

Conclusion

The popularity of perforator flap surgery for breast reconstruction has grown rapidly over the last few years. Locating perforating vessels so as to raise these flaps is a difficult task and much effort has been devoted to finding preoperative methods that can guide us about their location in each patient.

Since the first reports on MDCT appeared, many centers have focused on developing and improving this technique. MDCT today is considered the technique of choice in the preoperative evaluation of patients who are candidates for autologous breast reconstruction. In the continuing search for the ideal technique and to minimize the disadvantages of MDCT, many eyes are presently on MRI and results to date seem promising.

With MDCT and MRI we have achieved a breakthrough in the preoperative evaluation of the perforator surgery. Compared with the hand-held Doppler and color Doppler imaging, the advantages are multiple. They have clearly proven to be a reliable method for the vascular mapping of the abdominal wall, and they do not show false negatives and false positives. They delineate the dominant perforator, its intramuscular course, and its relationship with the surrounding structures, thereby reducing the duration of surgery and postoperative complications. In addition, they are reproducible, allowing us to check the information at the time of the surgery. They are fast to perform and well tolerated by patients. Another advantage is that surgeon stress is lower because they enable preoperative planning of the surgery.

As part of breast reconstruction, over the last few years, we have begun to incorporate lymphatic surgery, so as to minimize the consequences of the oncological breast surgery. We combine two techniques: lymphovenous anastomosis and lymph node transfer. For both techniques, we use imaging techniques in a preoperative study. To prepare the lymph node transfer, we use MDCT to locate the superficial epigastric lymph nodes and

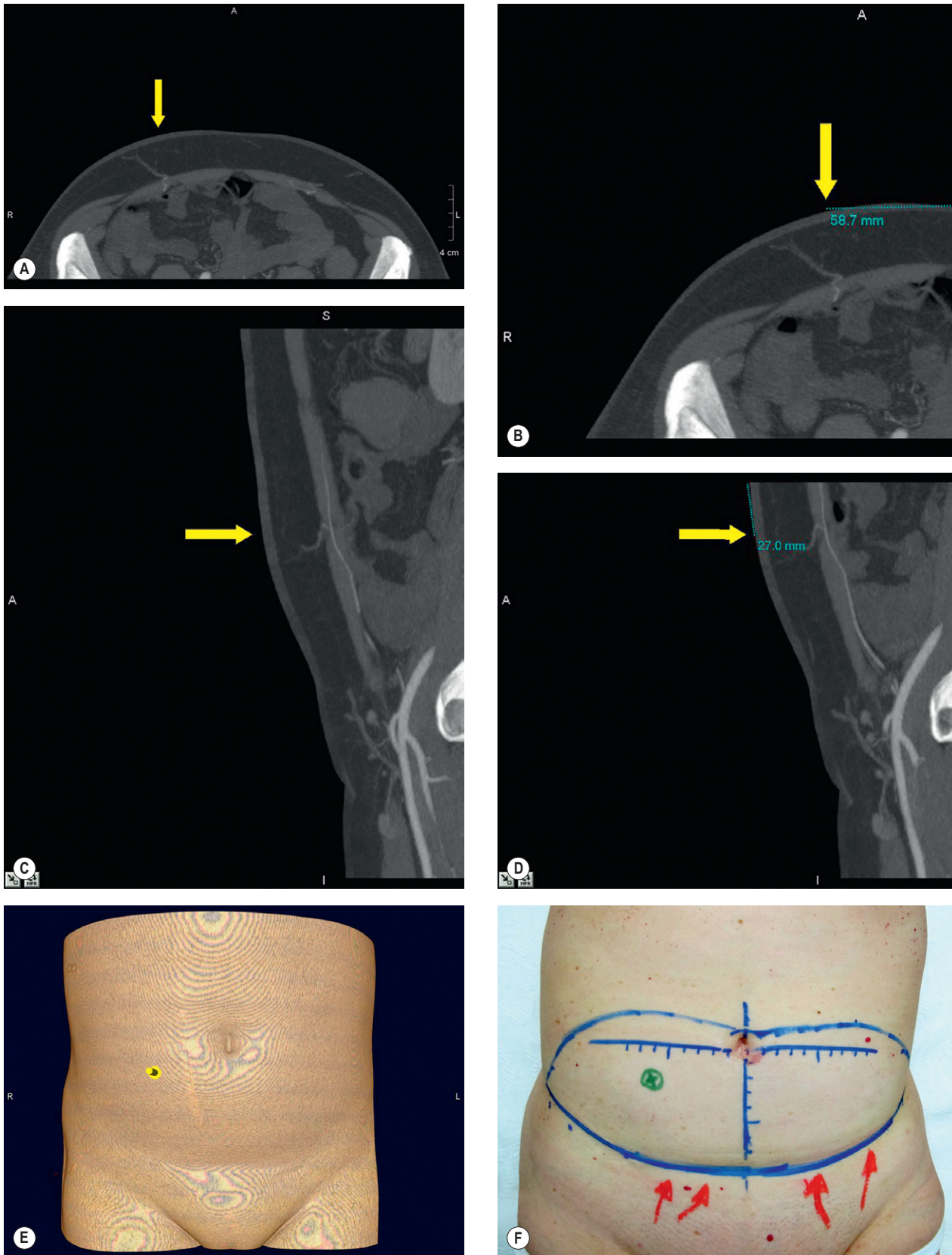


Fig. 13.6 Protocol for images assessment. **(A)** Axial MDCT image showing the most suitable abdominal perforator in this patient. The yellow arrow indicates the point where the perforator arises from the muscle. **(B)** We measure the distance from the midline to the perforator in the axial view, and this is given the value of “x”. **(C)** Sagittal MDCT image showing the perforator. The yellow arrow indicates the point where the perforator pierces the fascia. **(D)** The second measure is done in the sagittal view measuring from the umbilicus level to the exit of the perforator. This will be the “y” value. **(E)** MDCT 3-D reconstruction for the same patient. The yellow arrow indicates the exactly point where the perforator pierces the fascia. **(F)** Preoperative markings in the patient with the dominant perforator located.

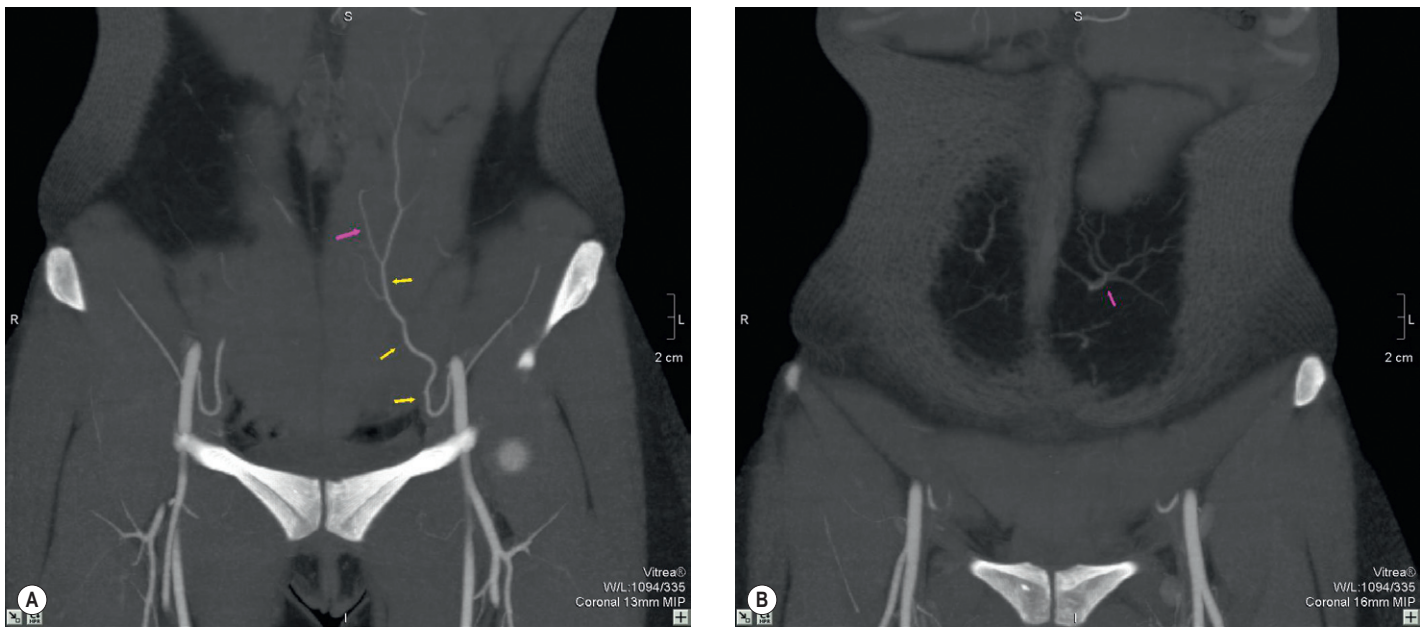


Fig. 13.7 (A) Deep level: Coronal image showing the course of the deep epigastric vessels (yellow arrows) and the origin of the main perforator (magenta arrow). **(B)** Superficial level: Coronal image showing the perforator connecting with the superficial vascular network. Magenta arrow marks the same perforator.

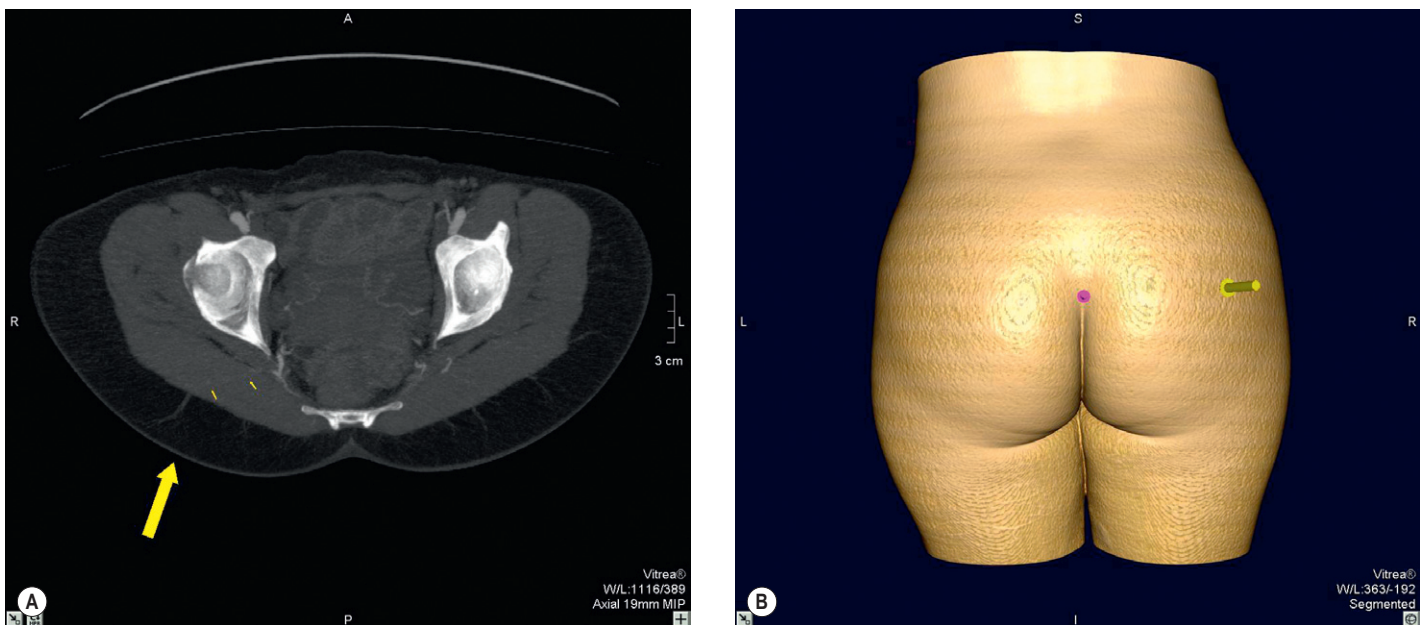


Fig. 13.8 (A) Axial MDCT image of an intramuscular perforator of the superior gluteal artery in a patient candidate for a reconstruction with a SGAP flap. The yellow arrow indicates the point where the perforator pierces the fascia. The small arrows indicate its intramuscular course. **(B)** MDTC 3-D reconstruction for the same patient. Yellow arrow indicates the exactly point where the perforator pierces the fascia. Magenta arrow indicates the coccyx at the beginning of the intergluteal fold which is the center of our coordinate axis.

assess their vascularization (*Fig. 13.9*). To prepare lymphovenous anastomosis, in addition to the infrared camera with green dye indomethacin, we perform a new protocol with lympho-MRI injecting gadolinium

intradermally. This is a new technique that we are validating and we hope to be able to assess the functionality of the lymphatic channels at the subcutaneous tissue and the interconnections between the deep and superficial

lymphatic systems (*Fig. 13.10*). In coming years it seems clear that we will see a significant improvement in the results of lymphatic surgery, and this will be due, at least in part, to imaging techniques.

Considerable discussion remains concerning whether MDCT or noncontrast-MRI is the more ideal method for the preoperative study of perforators. Which of the two is more suitable will depend on the facilities at each center, but if we know that we can achieve the same information with both techniques, we should use that which has less morbidity for the patient, MRI. In our practice, we use MDCT in two main situations: (1) when we can take advantage of the extension study requested by the oncologist in cases of delayed reconstruction and (2) in cases when we need to study a large extension of the body to rule out anatomical abnormalities.

Day-to-day progress is being made in the quality of images and radiological equipment. The ideal preoperative method will be that which offers the best quality

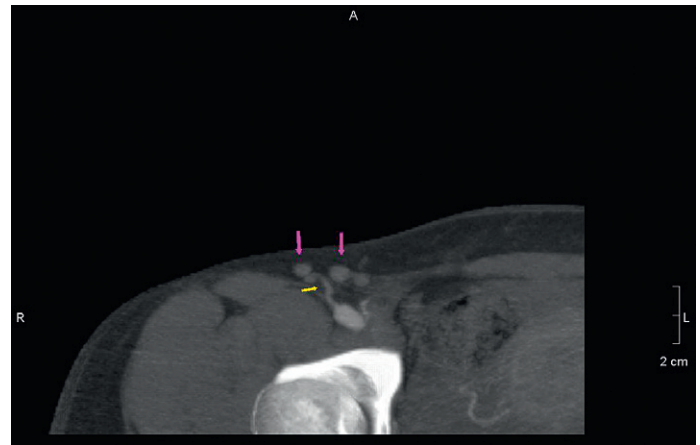

Fig. 13.9 Axial MDCT image showing the superficial inferior epigastric artery arising from the femoral artery and its course through the superficial epigastric lymph nodes. The yellow arrow indicates the origin and course of the superficial inferior epigastric artery. The magenta arrows indicate the lymph nodes.

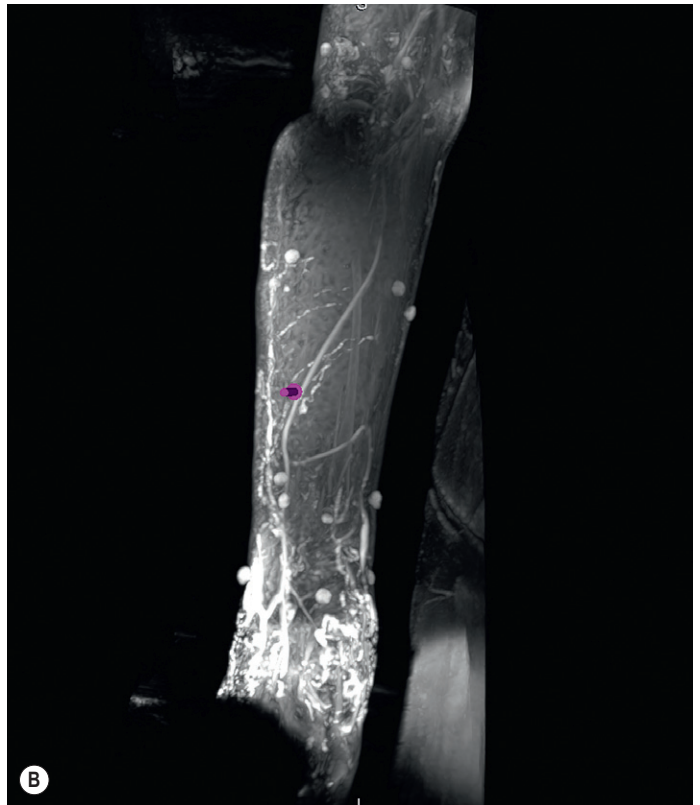
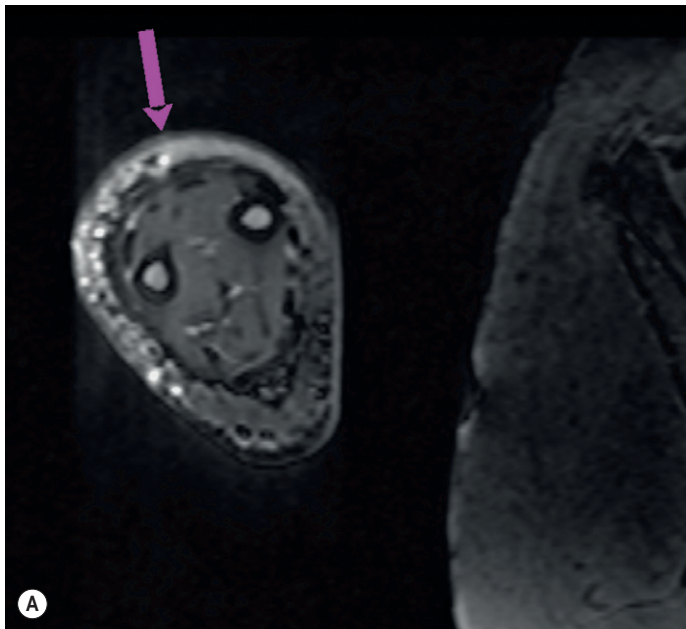


Fig. 13.10 Images of lympho-MRI for a preoperative study of lymphovenous anastomosis in a patient with lymphedema. **(A)** Axial lympho-MRI view. Magenta arrow indicates the lymphatic vessel filling of contrast and the vein attached with signal void. **(B)** 3-D MIP reconstruction of the same patient. Magenta arrow indicates the point where is the lymphatic vessel.

images with minimal inconvenience to the patient. MDCT and MRI are clearly the best tools available as yet to make a complete preoperative study prior to breast reconstruction. With the application of

increasingly sophisticated, faster and less invasive, methods, we are getting closer to a virtual dissection of the perforator before surgery. There is still a long road ahead but we have undoubtedly come a long way.



Access the complete reference list online at <http://www.expertconsult.com>

10. Masia J, Clavero JA, Larrañaga JR, et al. Multidetector-row computed tomography in the planning of abdominal perforator flaps. *J Plast Reconstr Aesthet Surg*. 2006;59:594–599.
The authors describe a new method for the preoperative study of abdominal perforator flaps. They validate the technique presenting a study in which they compare the images obtained with the operatory findings, not encountering any false positive and negative. They also describe the main advantages of MDCT, such as reduction of operating time and complications. They conclude that MDCT provides valuable information and anatomical images before surgery about the perforators and main vessels of the inferior abdominal wall.
11. Uppal RS, Casaer B, Van Landuyt K, et al. The efficacy of preoperative mapping of perforators in reducing operative times and complications in perforator flap breast reconstruction. *J Plast Reconstr Aesthet Surg*. 2009;62(7):859–864.
12. Mathes DW, Neligan PC. Preoperative imaging techniques for perforator selection in abdomen-based microsurgical breast reconstruction. *Clin Plast Surg*. 2010;37(4):581–591.
This is a review article and the authors describe different techniques for the preoperative study in microsurgical breast reconstruction. They emphasize the advantages of imaging techniques over classical techniques. They conclude that CTA seems to be the gold standard in the preoperative evaluation, but that MRI is increasingly achieving better results. They also provide a nice review of recent publications associated with imaging techniques.
13. Hijjawi JB, Blondeel PN. Advancing deep inferior epigastric artery perforator flap breast reconstruction through multidetector row computed tomography: an evolution in preoperative imaging. *J Reconstr Microsurg*. 2010;26(1):11–20.
The authors describe the many advantages of the MDCT versus duplex imaging. They conclude that MDCT is currently the technique of choice in the preoperative mapping of abdominal perforators, emphasizing that this method contribute significantly to the reliability, speed, and minimal donor site morbidity of these procedures.
14. Hamdi M, Van Landuyt K, Hedent EV, et al. Advances in autogenous breast reconstruction. The role of preoperative perforator mapping. *Ann Plast Surg*. 2007;58:18–26.
This is a review article and the authors describe different techniques for the preoperative study in microsurgical breast
- reconstruction. They emphasize the advantages of imaging techniques over classical techniques. They conclude that CTA seems to be the gold standard in the preoperative evaluation, but that MRI is increasingly achieving better results. They also provide a nice review of recent publications associated with imaging techniques.*
15. Rozen WM, Ashton MW, Grinsell D, et al. Establishing the case for CT angiography in the preoperative imaging of abdominal wall perforators. *Microsurgery*. 2008;28(5):306–313.
16. Rozen WM, Stella DL, Bowden J, et al. Advances in the pre-operative planning of deep inferior epigastric artery perforator flaps: magnetic resonance angiography. *Microsurgery*. 2009;29:119–123.
18. Masia J, Kosuotic D, Cervelli D, et al. In search of the ideal method in perforator mapping: noncontrast magnetic resonance imaging. *J Reconstr Microsurg*. 2010;26(1):29–35.
To minimize the drawbacks of MDCT in abdominal wall free flap reconstruction, the authors present good results with noncontrast MRI. They validate the technique comparing the images with the operative findings. They emphasize the advantages of nonradiation for the patient and elimination of the need for intravenous medium as compared to MDCT.
19. Masia J, Larrañaga J, Clavero JA, et al. The value of the multidetector row computed tomography for the preoperative planning of deep inferior epigastric artery perforator flap: our experience in 162 cases. *Ann Plast Surg*. 2008;60:29–36.
This study evaluates the utility of MDCT in planning abdominal perforator surgery for breast reconstruction in 162 patients who had undergone mastectomy and were reconstructed with DIEP or SIEA flaps. Also the authors perform a comparative study between 100 cases using MDCT and 100 cases without imaging technique preoperatively. In conclusion they claim that MDCT enables accurate identification of the most suitable dominant perforator vessel. Also the use of MDCT has been shown to decrease surgical time and postoperative complications, therefore making surgical perforator flap procedures for breast reconstruction faster and safer.
20. Clavero JA, Masia J, Larrañaga J, et al. MDCT in the preoperative planning of abdominal perforator surgery for postmastectomy breast reconstruction. *Am J Roentgenol*. 2008;191:670–676.

References

- Allen RJ, Treece P. Deep inferior epigastric perforator flap for breast reconstruction. *Ann Plast Surg.* 1994;32:32–38.
- Blondeel PN, Boeckx WD. Refinements in free flap breast reconstruction: The free bilateral deep inferior epigastric perforator flap anastomosed to internal mammary artery. *Br J Plast Surg.* 1994;47:495–501.
- Craigie JE, Allen RJ. Autogenous breast reconstruction with the deep inferior epigastric perforator flap. *Clin Plast Surg.* 2003;30:359–369.
- Granzow JW, Levine JL. Breast reconstruction with the deep inferior epigastric perforator flap: history and an update on current technique. *J Plast Reconstr Aesthet Surg.* 2006;59:571–579.
- Taylor GI, Doyle M, McCarten G. The Doppler probe for planning flaps: Anatomical study and clinical applications. *Br J Plast Surg.* 1990;43:1.
- Khan UD, Miller JG. Reliability of handheld Doppler in planning local perforator-based flaps for extremities. *Aesthetic Plast Surg.* 2007;31(5):521–525.
- Blondeel PN, Beyens G, Verhaeghe R, et al. Doppler flowmetry in the planning of perforator flaps. *Br J Plast Surg.* 1998;51:202–209.
- Giunta RE, Geisweid A, Feller AM. The value of preoperative Doppler sonography for planning free perforator flaps. *Plast Reconstr Surg.* 2000;105(7):2381–2386.
- Hallock GG. Doppler sonography and color duplex imaging for planning a perforator flap. *Clin Plast Surg.* 2003;30(3):347–357.
- Masia J, Clavero JA, Larrañaga JR, et al. Multidetector-row computed tomography in the planning of abdominal perforator flaps. *J Plast Reconstr Aesthet Surg.* 2006;59:594–599.
The authors describe a new method for the preoperative study of abdominal perforator flaps. They validate the technique presenting a study in which they compare the images obtained with the operative findings, not encountering any false positive and negative. They also describe the main advantages of MDCT, such as reduction of operating time and complications. They conclude that MDCT provides valuable information and anatomical images before surgery about the perforators and main vessels of the inferior abdominal wall.
- Uppal RS, Casaer B, Van Landuyt K, et al. The efficacy of preoperative mapping of perforators in reducing operative times and complications in perforator flap breast reconstruction. *J Plast Reconstr Aesthet Surg.* 2009;62(7):859–864.
- Mathes DW, Neligan PC. Preoperative imaging techniques for perforator selection in abdomen-based microsurgical breast reconstruction. *Clin Plast Surg.* 2010;37(4):581–591.
This is a review article and the authors describe different techniques for the preoperative study in microsurgical breast reconstruction. They emphasize the advantages of imaging techniques over classical techniques. They conclude that CTA seems to be the gold standard in the preoperative evaluation, but that MRI is increasingly achieving better results. They also provide a nice review of recent publications associated with imaging techniques.
- Hijawi JB, Blondeel PN. Advancing deep inferior epigastric artery perforator flap breast reconstruction through multidetector row computed tomography: an evolution in preoperative imaging. *J Reconstr Microsurg.* 2010;26(1):11–20.
The authors describe the many advantages of the MDCT versus duplex imaging. They conclude that MDCT is currently the technique of choice in the preoperative mapping of abdominal perforators, emphasizing that this method contribute significantly to the reliability, speed, and minimal donor site morbidity of these procedures.
- Hamdi M, Van Landuyt K, Hedent EV, et al. Advances in autogenous breast reconstruction. The role of preoperative perforator mapping. *Ann Plast Surg.* 2007;58:18–26.
- Rozen WM, Ashton MW, Grinsell D, et al. Establishing the case for CT angiography in the preoperative imaging of abdominal wall perforators. *Microsurgery.* 2008;28(5):306–313.
- Rozen WM, Stella DL, Bowden J, et al. Advances in the pre-operative planning of deep inferior epigastric artery perforator flaps: magnetic resonance angiography. *Microsurgery.* 2009;29:119–123.
- Alonso-Burgos A, García-Tutor E, Bastarrika G, et al. Preoperative planning of DIEP and SGAP flaps: Preliminary experience with magnetic resonance angiography using 3-Tesla equipment and blood-pool contrast medium. *J Plast Reconstr Aesthet Surg.* 2010;63(2):298–304.
- Masia J, Kosuotic D, Cervelli D, et al. In search of the ideal method in perforator mapping: noncontrast magnetic resonance imaging. *J Reconstr Microsurg.* 2010;26(1):29–35.
To minimize the drawbacks of MDCT in abdominal wall free flap reconstruction, the authors present good results with noncontrast MRI. They validate the technique comparing the images with the operative findings. They emphasize the advantages of nonradiation for the patient and elimination of the need for intravenous medium as compared to MDCT.
- Masia J, Larrañaga J, Clavero JA, et al. The value of the multidetector row computed tomography for the preoperative planning of deep inferior epigastric artery perforator flap: our experience in 162 cases. *Ann Plast Surg.* 2008;60:29–36.

This study evaluates the utility of MDCT in planning abdominal perforator surgery for breast reconstruction in 162 patients who had undergone mastectomy and were reconstructed with DIEP or SIEA flaps. Also the authors perform a comparative study between 100 cases using MDCT and 100 cases without imaging technique preoperatively. In conclusion they claim that MDCT enables accurate identification of the most suitable dominant perforator vessel.

Also the use of MDCT has been shown to decrease surgical time and postoperative complications, therefore making surgical perforator flap procedures for breast reconstruction faster and safer.

20. Clavero JA, Masia J, Larrañaga J, et al. MDCT in the preoperative planning of abdominal perforator surgery for postmastectomy breast reconstruction. *Am J Roentgenol.* 2008;191:670–676.

Trabajo 4: Preoperative computed tomographic angiogram for deep inferior epigastric artery perforator flap for breast reconstruction: the imaging mapping era. Authors: Masia J, Navarro C, Clavero JA, Alomar X. Del libro: **Breast Reconstruction. Publicado en InTech.** ISBN: 978-953-307-616-4

Preoperative Computed Tomographic Angiogram for Deep Inferior Epigastric Artery Perforator Flap for Breast Reconstruction: The Imaging Mapping Era

Jaume Masia^{1*}, Carmen Navarro¹, Juan A. Clavero² and Xavier Alomar²

¹*Plastic Surgery Department, Hospital de la Santa Creu i Sant Pau (Universidad Autónoma de Barcelona),*

²*Radiology Department, Clínica Creu Blanca, Barcelona, Spain*

1. Introduction

Surgical techniques for breast reconstruction have been greatly refined in last decades and important landmarks have been achieved. Autologous reconstruction with microsurgical flaps marked a before and after in breast reconstruction because the aesthetic outcome is improved, a prosthesis is not needed and long-term results are good. Different types of flaps have been used to create a new breast with similar characteristics in shape, size, contour and position to the contralateral one. The preferred donor site for this purpose is the abdominal wall. The deep inferior epigastric artery perforator flap (DIEP) provides fat and skin with characteristics that are very similar to those of the normal breast and spares the rectus abdominis muscle or fascia, thereby minimizing donor site morbidity (1-3). In function of these advantages the DIEP flap has become the gold standard for breast reconstruction in many hospitals (4).

A key point in breast reconstruction with DIEP flap is choosing the best supplying perforator and several factors should be kept in mind when doing so (5). The ideal perforator vessel should have a large right calibre, a short intramuscular course, the easiest dissection, a suitable location within the flap and subcutaneous branching with intraflap axially. In some cases of DIEP, we can find paramuscular vessels that initially follow a retromuscular plane before piercing the muscular fascia in the exact abdominal mid-line. Many of these perforators have a good caliber and good arborization in the subcutaneous tissue and could be considered to be the ideal perforators because their course facilitates the surgical dissection (6).

After working with perforator flaps for more than 10 years, we can attest that perforator vessels arising from the deep inferior epigastric system are anatomically highly variable regarding their number, location, caliber and relationships with surrounding structures. In

* Corresponding Author

view of this variability, we need a reliable method that will accurately identify and locate the dominant perforator before surgery. This can be achieved through preoperative anatomic images that provide information about the vascularization of the abdomen. Precise imaging can help us to select the best hemiabdomen to raise, to differentiate between superficial and deep epigastric vessels and to combine two or more perforator vessels when there is no dominant vessel. With a precise image we can plan the operative technique, reduce operating time and improve operative outcomes (7). Without a pre-operative investigation, the surgeon may not be aware of previous surgical damage, scar formation or anatomical variants. Using preoperative imaging techniques to study the epigastric vessels we have decreased the number of postoperative complications. An accurate preoperative evaluation by means of imaging of the vascular anatomy of the abdominal wall is extremely valuable for the plastic surgeon as the images provided are easy to interpret and they facilitate safer and faster procedures.

2. Conventional methods for preoperative study of abdominal perforating vessels

Before imaging techniques were described for the study of abdominal perforators, the two most widely used approaches were handheld Doppler ultrasound and color Doppler imaging.

Handheld Doppler ultrasound was the first method described for the study of perforators (8). It is still the most widely used method to locate a perforator, due to its low cost and simplicity of use. However the information it offers is limited. Correlation between the acoustic signal and the diameter of the vessel is unreliable and often imprecise. Furthermore, this technique cannot distinguish perforator vessels from main axial vessels. Besides, this technique has shown an unacceptable number of false positives and tiny vessels can be confused acoustically with a good perforator (9,10). But despite these drawbacks, handheld Doppler ultrasound remains useful in our daily practice and can still be useful for specific indications, such as to assess the location and the course of the superficial epigastric vessels.

Color Doppler imaging provides much more reliable information than Doppler sonography (11). It provides a good evaluation of the main axial vessels and their perforator vessels. It is a highly reliable technique to identify and locate the dominant abdominal perforator vessel. Besides, it provides information about blood flow direction, pattern and velocity. Moreover, the caliber and hemodynamic characteristics of the perforator vessels can be observed directly on color Doppler imaging. The high sensitivity and the 100% predictive value of this technique have made it a good diagnostic tool in the planning of abdominal flaps. However, color Doppler imaging also has some limitations; It is a long test, possibly lasting up to an hour, and this can be uncomfortable for patients as they have to remain in the same position during the procedure. Furthermore, it requires the presence of highly skilled sonographers with knowledge of perforator flap surgery and its results are technician-dependent. In addition, color Doppler imaging does not provide anatomic images that show the surgeon the anatomic relationship between the deep inferior epigastric artery and its perforator branches and other structures along its route. These important limitations have contributed to its relative disuse in microsurgical units.

3. Multidetector-row computed tomography

In 2003 we began to work with CT scan and in 2006 we published the first results where for the first time an imaging technique was used for the visualization and study of abdominal perforator vessels (7). Since then, the multidetector-row computed tomography (MDCT) scan has proved to be highly reliable in preoperative planning of abdominal free flap breast reconstruction and has demonstrated excellent results, significantly reducing operative time and complications (12-16). With the incorporation of the MDCT for mapping the abdominal vascularization, we are not only able to locate the dominant perforators but we also receive extra information about the vessels and the donor area thanks to the anatomical images that these methods provide. Anatomical images inform us about the number of perforators, their location, their intramuscular course and their distribution inside the subcutaneous tissue (figures 1,2: axial MDCT image of an abdominal perforator). They have 100% sensitivity and specificity at the time of locating the dominant perforator, and they are also technically reproducible. This last characteristic is especially handy as it means we can record the information on a CD or pen-drive and have it at our disposition at the moment of surgery. Besides, the increased spatial resolution offered by MDCT allows highly accurate multiplanar and 3D reconstructed images, creating a 3-dimensional map of the perforating vessels. Another advantage is the fact that they provide an anatomical reference of the area. It should also be mentioned that MDCT is very fast to perform and a considerable number of thin sliced CT images are obtained in a short time.

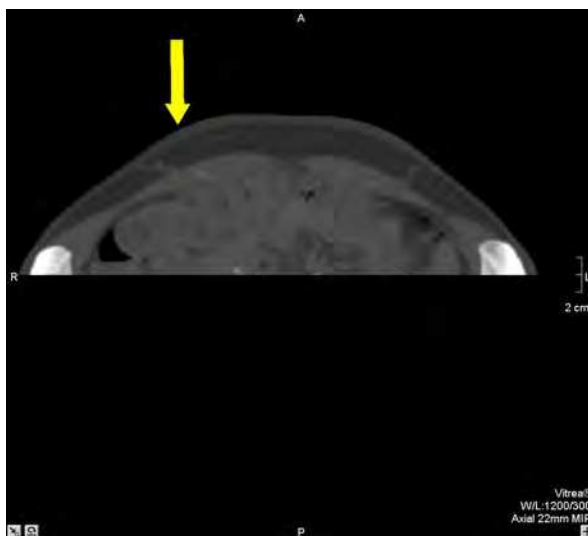


Fig. 1. Axial MCDT image of an intramuscular perforator of the deep epigastric vessels with its branching. Yellow arrow indicates the point in which the perforator pierces the fascia.

In spite of all its advantages, the MDCT has 2 clear drawbacks. The first is the radiation the patient receives when the test is performed (effective dose is 5.6 mSv). However, the effective dose of radiation used with this technique is 5.6mSv which is less than that used for an opaque enema or a conventional abdominal CT scan. The second drawback of the MDCT

is the need to administer an intravenous medium; this is uncomfortable for the patient and can cause allergic reactions.

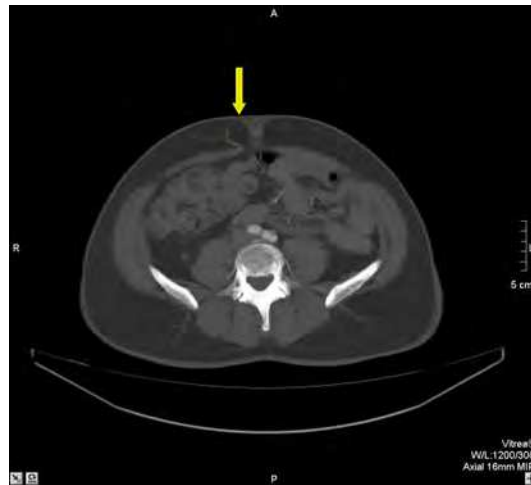


Fig. 2. Axial MCDT image of a paramuscular perforator of the deep epigastric vessels with its branching in the subcutaneous tissue. Yellow arrow indicates the point in which the perforator arises from the fascia.

3.1 MDCT protocol

Nowadays our multidetector computed tomography studies are performed using a 64 or 320 detector-row CT scanner with the following parameters: 120 kVp, 80-120 mAs (0.4 sec gantry rotation period), detector configuration 64 x 0.5mm, 54-mm table travel per rotation, 512 x 512 matrix, and a 180 to 240 field of view. All scanning was performed during IV administration of 100 ml of non-ionic iodinated contrast medium with a concentration of 300 mg L/ml (Xenetix 300 [lobitridol]; laboratories Guerbet, Paris, France). The contrast material was mechanically injected (injector TC missori XD 2001; Ulrich GmbH & Co. K, Ulm, Germany) at a rate of 4 ml/sec. through an 18-gauge IV catheter inserted into an antecubital vein.

An important concept to note is that the patient is placed in a supine position on a CT table in the exact manner that will be used on the day of surgery. Sections are obtained from 5 cm above the umbilicus to the lesser trochanter of the hip during a single breath-hold while the patient holds his breath for approximately 10 to 12 seconds. The approximate time of acquisition is 3-4 seconds. The entire procedure takes less than 10 minutes and is therefore very well tolerated by the patient. The volumetric data acquired are then used to reconstruct images with a slice width of 1-millimetre and a reconstruction interval of 0.8-millimetres. The resulting complete set of reconstructed images is automatically transferred to a computer workstation (Vitrea version 4.0.1, Vital Images, Plymouth, MN) which generates the reformatted images in multiple planes (coronal, axial, sagittal and oblique) and in three-dimensional volume rendered images. This system allows measurements to be taken so that different planes of space can be automatically correlated. Data can be stored on a pen drive

(e-Film Medical Inc., Toronto, Canada) which can easily be used and managed using a standard computer (17).

4. Non-contrast magnetic resonance imaging

To overcome the limitation of radiation with MDCT-technique, many began to investigate the possibility of using magnetic resonance imaging (MRI) for abdominal perforator mapping (18). For several years, we worked with different kinds of MRI technologies, until we get good results with 1.5T non-contrast magnetic resonance imaging FBI technique (19). In 2010 we published the first results demonstrating that non-contrast magnetic resonance imaging provides reliable information on the vascular anatomy of the abdominal wall. Preoperative magnetic resonance imaging without the contrast showed no false positive or false negative results. This technique provided accurate location of the dominant perforator, good definition of its intramuscular course and excellent evaluation of the superficial inferior epigastric system (figure 3: axial non contrast-MRI image of abdominal perforators). We are also able to define the perforator branching within the subcutaneous abdominal tissue and evaluate the vascular connections between the superficial and the deep inferior epigastric vessels (20).




Fig. 3. Axial non contrast-MRI image of abdominal perforators. Yellow arrow indicates the point in which the dominant perforator pierces the fascia.

4.1 Non-contrast MRI protocol

As with MDCT, the first step with this technique is to acquire multiplanar images with the patients in supine in the same position as they will be placed at surgery. In contrast with MDCT, however, no prior patient preparation is needed and nor is contrast medium required, so the patient does not require the 6 hours of fasting before acquisition of images.

We use high speed parallel imaging (speeder technology) to achieve accelerated scan times. Initially, sagittal scouts are acquired to locate the inferior abdominal wall and to delimit the study zone. A sequence phase 3D+5_FSfbi is used in the anterior coronal plane with the following parameters: TR:2694, TE:80, slice thickness 1.5 mm, number of slices: 50, number of acquisition: one, 512x512 matrix, field of view 380x380 mm, TI:160 and resp + ECG gate. A sequence phase 3D+5_FSfbi is then performed in the axial plane with the following parameters: TR:2900, TE:78, slice thickness 3 mm, number of slices: 56, number of acquisition: one, 704x704 matrix, field of view 380x380 mm, TI:160 and resp + ECG gate. The anterior coronal plane phase only includes the anterior abdominal wall, from a plane immediately below the pubis to the xiphoid process of the sternum. The axial plane phase includes the area from the infrapubic zone to 3cm above the umbilicus. The acquisition time ranges from 10 to 20 minutes. Multiplanar formatted images and 3D volume rendered images are regenerated on a Vitrea computer workstation (Vitrea version 3.0.1. Vital Images, Plymouth, MN) (20).

5. Image analysis to select the most suitable perforator

The images obtained are usually interpreted by both the radiologist and the plastic surgeon who is going to harvest the DIEP flap. The team chooses the perforator considered the most suitable according to the following criteria: largest calibre, best location, shortest intramuscular course and also intraflap axiality. The perforator selected gives a pair of x/y coordinates based on an axial system centred on the umbilicus and the flap can be raised based on the dominant perforator. The surgeon is provided with three types of image: axial, sagittal and coronal. The axial views and sagittal reconstructions are of great help in the assessment of the perforator vessel to evaluate its dependence on the main trunk or any direct branch of the deep inferior epigastric artery and to delimit its origin on the fascia and its distribution through subcutaneous fat and skin. Rendered reconstructions allow us to mark on the patient's skin the exact point where the perforator vessel emerges through the fascia of the rectus abdominis muscle.

The image is assessed using the following protocol:

Step 1. In the axial view we study the deep inferior epigastric artery course from its origin, through the muscle, to five centimetres cranial to the umbilicus. We normally identify the two or three best perforators on each side of the abdomen, marking them with an arrow, and classify them according to their external calibre into three categories (small, medium, large). At the suprafascial level we assess the perforator branching in the subcutaneous tissue. We assess the intramuscular course of the deep inferior epigastric artery, defining its relationship to the tendinous intersections and the number of branches. We also study the superficial epigastric system, defining the calibre of the artery at its origin. In our experience vessel size greater than 0.6 mm can potentially be used for raising a SIEA flap if it has a medial distribution on the abdomen. When we choose the best perforator in the imaging technique, we look for the point where it pierces the fascia in the axial view and we mark an arrow on the skin at this level. From there on the arrow will appear in all views. We draw a coordinate x/y axis on the umbilicus and we make measurements to locate the exit of the perforating vessel in relation to the

umbilicus. First, we measure the distance from the midline to the perforator in the axial view, and this is given the value “x”.

Step 2. We review the sagittal view to double check the quality of the chosen perforators and to place them in three planes. The second measure is done in the sagittal view measuring from the umbilicus level to the exit of the perforator. This will be the “y” value. In the sagittal view we can also assess the interconnections between the superficial and deep systems (figure 4: axial and sagittal views of a dominant perforator).

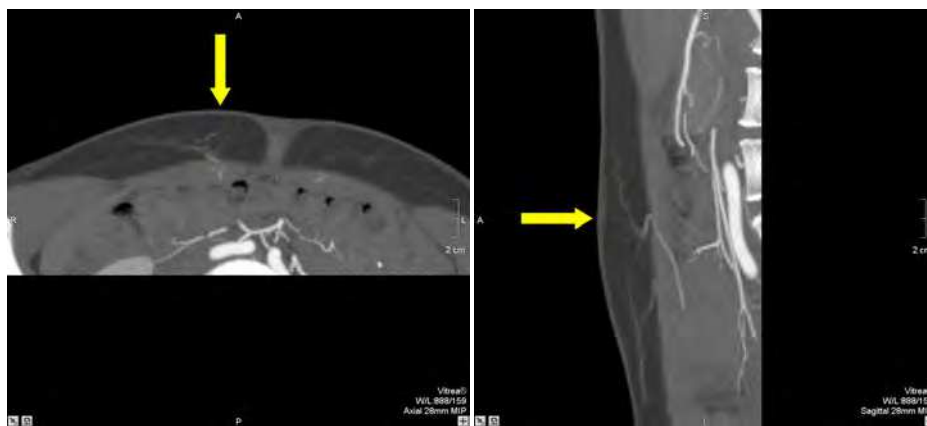


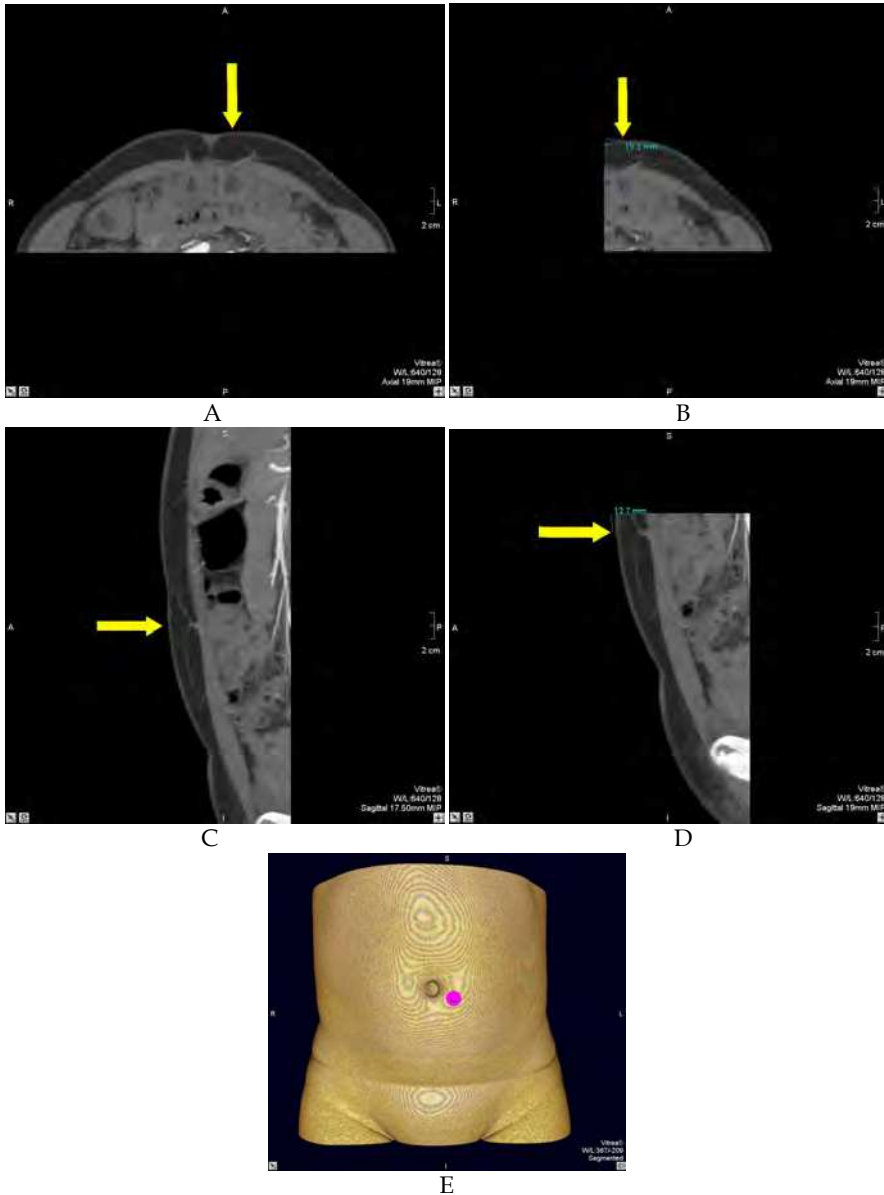
Fig. 4. 4A) Axial MCDT image of an intramuscular perforator of the deep epigastric vessels with its intramuscular course and its branching. 4B) Sagittal view MDCT image of the same patient showing the same perforator with its intramuscular course. Yellow arrow indicates the point in which the perforator pierces the fascia.

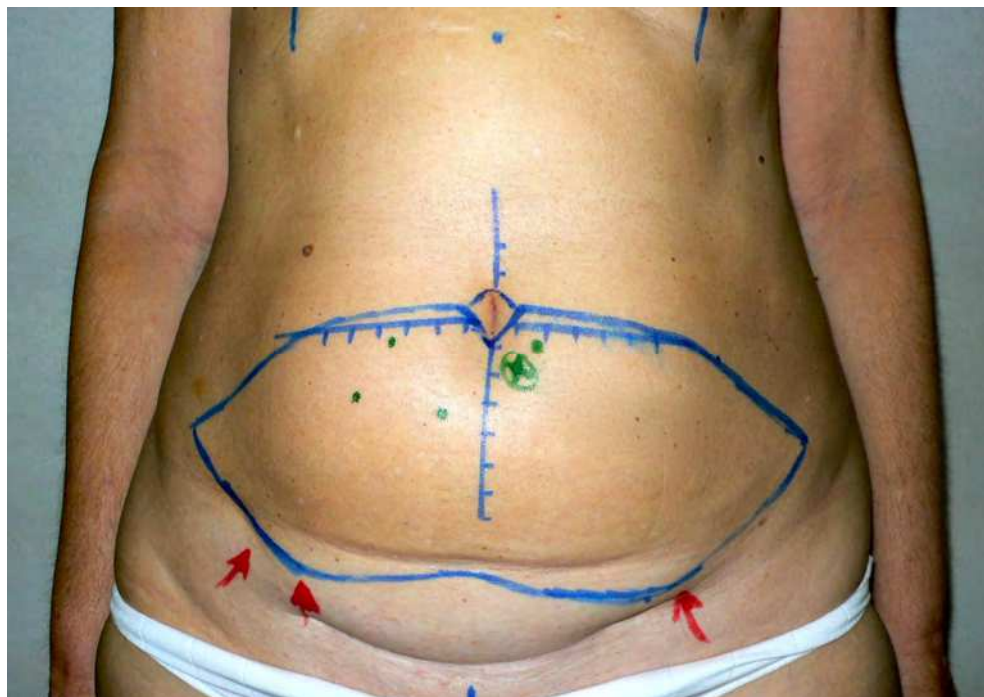
Step 3. Then we perform a 3D reconstruction of the abdomen to precisely locate the points on the skin surface where the best perforators emerge from the fascia of the rectus abdominis muscle. Using a virtual coordinate system with the umbilicus at the centre, all information is transferred to a data form sheet so that the perforators are mapped in a format that allows us to transpose their position preoperatively onto the abdominal skin of the patient. If we transfer these values from the computer to paper, we locate the exact point where we will find the perforator when we raise the flap (figures 5a,b,c,d,e,f: protocol for images assesment).

Step 4. Before we complete the study with the radiologist we like to look at the coronal cuts to visualize the subcutaneous and distribution pattern of the superficial inferior epigastric arterial system and assess the connections between the superficial and deep systems (figures 6a,b,c: Coronal images showing the abdominal vascular network).

So therefore, depending on the findings of the images provided by the MDCT or the MRI, we will decide which vessel is going to nourish the flap. The first point to check is the superficial system. If the superficial vessels have a good caliber -that is, more than 0.6mm- and a medial distribution in the abdomen, a SIEA flap could be performed. When there is not a good superficial system, we will consider the deep epigastric system. The second aspect is to search for a good paramuscular perforator. If we find a good one, we will center the flap on it, as its dissection is easier and faster. If we do not find a good paramuscular

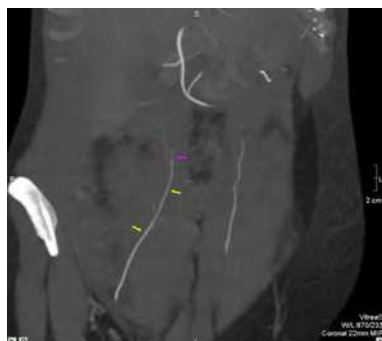perforator, we will choose an intramuscular one. Several factors must be taken into account when we are selecting the perforator that is going to nourish the flap. Whenever possible a direct branch from the deep inferior epigastric artery and the one with the shortest intramuscular course will be selected as our perforator. The location of the perforator should be as central as possible within the flap and it should have a good intraflap axi-ality and subcutaneous branching.



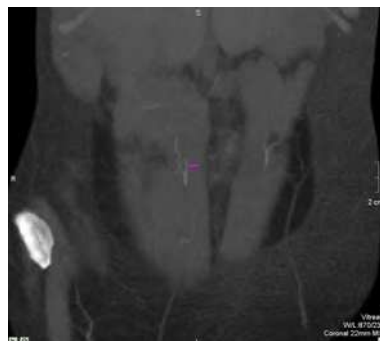


F

Fig. 5. Protocol for images assesment. A) Axial MDCT image showing the most suitable abdominal perforator in this patient. The yellow arrow indicates the point where the paramuscular perforator pierces the fascia. B) We measure the distance from the midline to the perforator in the axial view, and this is given the value of "x". C) Sagittal DMCT image showing the perforator. The yellow arrow indicates the point where the perforator pierces the fascia. D) The second measure is done in the sagittal view measuring from the umbilicus level to the exit of the perforator. This will be the "y" value. E) MDTC 3-D reconstruction for the same patient. The magneta arrow indicates the exactly point where the perforator pierces the fascia. F) Preoperative markings in the patient with the dominant perforator located.



A



B

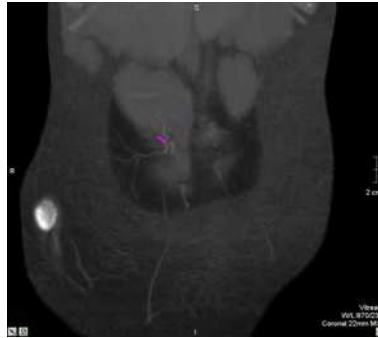

Fig. 6. Coronal images showing the abdominal vascular network. A) Deep level: Coronal image showing the course of the deep epigastric vessels (yellow arrows) and the origin of the main perforator (magneta arrow). 6B) Intermediate level. 7B) Superficial level: Coronal image showing the perforator connecting with the superficial vascular network. Magneta arrow marks the same perforator.

6. Discussion

Raising a perforator flap requires meticulous dissection of the perforator vessels, sparing the muscle structure with its segmentary motor nerves. Special skill is needed for such surgical dissection, and the intraoperative time is considerable. Because the vascular anatomy of the abdominal wall varies greatly among individuals and even between one hemi-abdomen and the other in the same individual, establishing a vascular map of each patient before surgery facilitates dissection.

The ability to detect the dominant perforating artery preoperatively saves considerable time for the surgeon. The benefits thus extend to the patient and also to reducing costs and conserving resources. Many techniques have been used to preoperatively map abdominal perforating vessels. The ideal technique should possess low cost, high availability and reproducibility, and high reliability in selecting the dominant perforator. In addition, it should be fast to perform, easy to interpret and free of morbidity.

Since the first reports on MDCT appeared many centers have focused on developing and improving this technique. MDCT today is considered the technique of choice in the preoperative evaluation of patients who are candidates for autologous breast reconstruction (13). In the continuing search for the ideal technique and to minimize the disadvantages of MDCT, many eyes are presently on MRI and results to date seem promising (19,20).

By using imaging techniques to decide preoperatively which perforators are most suitable, we can reduce the amount of stress for the surgeon who can now go straight to the chosen perforator with confidence and can ligate the other perforators safely without wasting time. The amount of time saved in the operating room can be balanced against the extra cost of the investigation. These techniques (MRI and CT) also allow us to plan an optimal design for the flap size the best vascularized tissue supplied by the dominant perforator. As a result, fat necrosis and partial flap loss has been shown to be reduced in our studies when we validated the MDCT that we published in 2006 because it allows the surgeon to choose the best

vascularised region of abdominal tissue supplied by the dominant perforator. This information is also extremely valuable if a patient has had previous surgery, such as liposuction or a hysterectomy, in the abdominal area. The high sensitivity, specificity and the 100% positive predictive value of this non-invasive and easy-to-interpret preoperative mapping technique have made it a highly-promising diagnostic tool in the planning of DIEP flaps.

Considerable discussion remains concerning whether MDCT or non-contrast-MRI is the more ideal method for the preoperative study. The answer depends on the facilities of the center, but if we know that we can achieve the same information with both techniques, we should use the one which has less morbidity for the patient. We use MDCT in two main situations: 1) when we can take advantage of the extension study requested by the oncologist in cases of delayed reconstruction and 2) in cases when we need to study a large extension of the body to rule out anatomical abnormalities.

With MDCT and MRI we have achieved a breakthrough in the preoperative evaluation of the perforator surgery. Compared with the handheld Doppler and color Doppler imaging, the advantages are multiple:

- High sensitivity and high specificity
- Good three-dimensional evaluation of quality, course and location of perforators
- Easy interpretation by the radiologist and plastic surgeon
- Easy storage of data on a pendrive, simplifying reproducibility
- Reduction of operating time and complications
- Good patient tolerance
- Reduction of surgeon stress

Day to day progress is being made in the quality of images and radiological equipment. The ideal preoperative method will be that which offers the best quality images with minimal inconvenience to the patient. MDCT and MRI are clearly the best tools available as yet to make a complete preoperative study prior to breast reconstruction. With the application of increasingly sophisticated, faster and less invasive methods, we are getting closer to a virtual dissection of the perforator before surgery. There is still a long road ahead but we have undoubtedly come a long way.

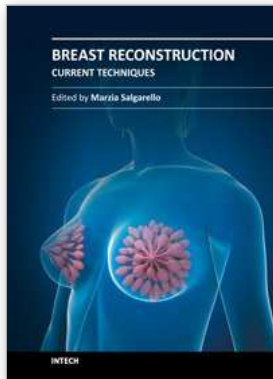
7. Abbreviations

DIEP: Deep Inferior Epigastric Perforator
MDCT: Multidetector Row Computed Tomography
MRI: Magnetic Resonance Imaging
SSFP: steady-state free-precession
T-SLIP: time spatial inversion pulse
FBI: Fresh Blood Imaging

8. References

- [1] Allen RJ, Treece P. Deep inferior epigastric perforator flap for breast reconstruction. *Ann Plast Surg* 1994;32:32-8.
- [2] Blondeel PN, Boeckx WD. Refinements in free flap breast reconstruction: The free bilateral deep inferior epigastric perforator flap anastomosed to internal mammary artery. *Br J Plast Surg* 1994;47:495-501.

- [3] Craigie JE, Allen RJ. Autogenous breast reconstruction with the deep inferior epigastric perforator flap. *Clin Plast Surg* 2003;30:359-69.
- [4] Granzow JW, Levine JL. Breast reconstruction with the deep inferior epigastric perforator flap: history and an update on current technique. *J Plast Reconstr Aesthet Surg* 2006;59:571-9.
- [5] Blondeel PN, Neligan PC. Perforator Flaps. *Anatomy Technique and Clinical Applications*. Vol I Chapter 7: Complications: Avoidance and Treatment. 118-9. Quality Medical Publishin Inc., 2006.
- [6] Masia J, Larrañaga J, Clavero JA, Vives L, Pons G, Pons JM. The value of the multidetector row computed tomography for the preoperative planning of deep inferior epigastric artery perforator flap: our experience in 162 cases. *Ann Plast Surg* 2008; 60:29-36.
- [7] Masia J, Clavero JA, Larrañaga JR, Alomar X, Pons G, Serret P. Multidetector-row computed tomography in the planning of abdominal perforator flaps. *J Plast Reconstr Aesthet Surg*. 2006; 59:594-9.
- [8] Taylor, G. I., Doyle, M., and McCarten, G. The Doppler probe for planning flaps: Anatomical study and clinical applications. *Br. J. Plast. Surg.* 43: 1, 1990.
- [9] Blondeel PN, Beyens G, Verhaeghe R, Van Landuyt K, Tonnard P, Monstrey SJ, Matton G. Doppler flowmetry in the planning of perforator flaps. *Br J Plast Surg* 51:202-209, 1998
- [10] Giunta RE, Geisweid A, Feller AM. The value of preoperative Doppler sonography for planning free perforator flaps. *Plast Reconstr Surg*. 2000 Jun; 105(7):2381-6.
- [11] Hallock GG. Doppler sonography and color duplex imaging for planning a perforator flap. *Clin Plast Surg* 2003 Jul;30(3):347-57, v-vi.
- [12] Rajan S, Uppal, Bob Casaer, Koenraad Van Landuyt, Phillip Blondeel. The efficacy of preoperative mapping of perforators in reducing operative times and complications in perforator flap breast reconstruction. *J Plast Reconstr Aesthet Surg*. 2009 Jul;62(7):859-64.
- [13] Mathes DW, Neligan PC. Preoperative imaging techniques for perforator selection in abdomen-based microsurgical breast reconstruction. *Clin Plast Surg*. 2010 Oct; 37(4):581-91.
- [14] Hijjawi JB, Blondeel PN. Advancing deep inferior epigastric artery perforator flap breast reconstruction through multidetector row computed tomography: an evolution in preoperative imaging. *J Reconstr Microsurg*. 2010 Jan;26(1):11-20.
- [15] Hamdi M, Van Landuyt K, Hedent EV, Duyck P. Advances in autogenous breast reconstruction. The role of preoperative perforator mapping. *Ann Plast Surg* 2007;58:18-26.
- [16] Rozen WM, Ashton MW, Grinsell D, Stella DL, Phillips TJ, Taylor GI. Establishing the case for CT angiography in the preoperative imaging of abdominal wall perforators. *Microsurgery*. 2008;28(5):306-13.
- [17] Clavero JA, Masia J, Larrañaga J, Monill JM, Pons G, Siurana S, Alomar X. MDCT in the preoperative planning of abdominal perforator surgery for postmastectomy breast reconstruction. *AJR Am J Roentgenol* 2008; 191:670-6
- [18] Rozen WM, Stella DL, Bowden J, et al. Advances in the pre-operative planning of deep inferior epigastric artery perforator flaps: magnetic resonance angiography. *Microsurgery* 2009;29:119-23.
- [19] Masia J, Kosuotic D, Cervelli D, Clavero JA, Monill JM, Pons G. In search of the ideal method in perforator mapping: noncontrast magnetic resonance imaging. *J Reconstr Microsurg*. 2010 Jan;26(1):29-35.
- [20] Masia J, Navarro C, Clavero JA, Alomar X. Noncontrast magnetic resonante imaging for preoperative perforator mapping. *Clin Plast Surg*. 2011 Apr; 38(2):253-61.



Breast Reconstruction - Current Techniques

Edited by Prof. Marzia Salgarello

ISBN 978-953-307-982-0

Hard cover, 276 pages

Publisher InTech

Published online 03, February, 2012

Published in print edition February, 2012

Breast reconstruction is a fascinating and complex field which combines reconstructive and aesthetic principles in the search for the best results possible. The goal of breast reconstruction is to restore the appearance of the breast and to improve a woman's psychological health after cancer treatment. Successful breast reconstruction requires a clear understanding of reconstructive operative techniques and a thorough knowledge of breast aesthetic principles. Edited by Marzia Salgarello, and including contributions from respected reconstructive breast plastic surgeons from around the world, this book focuses on the main current techniques in breast reconstruction and also gives some insight into specific topics. The text consists of five sections, of which the first focuses on the oncologic aspect of breast reconstruction. Section two covers prosthetic breast reconstruction, section three is dedicated to autogenous breast reconstruction, and section four analyzes breast reconstruction with a fat graft. Finally, section five covers the current approaches to breast reshaping after conservative treatment.

How to reference

In order to correctly reference this scholarly work, feel free to copy and paste the following:

Jaume Masia, Carmen Navarro, Juan A. Clavero and Xavier Alomar (2012). Preoperative Computed Tomographic Angiogram for Deep Inferior Epigastric Artery Perforator Flap for Breast Reconstruction: The Imaging Mapping Era, *Breast Reconstruction - Current Techniques*, Prof. Marzia Salgarello (Ed.), ISBN: 978-953-307-982-0, InTech, Available from: <http://www.intechopen.com/books/breast-reconstruction-current-techniques/preoperative-computed-tomographic-angiogram-for-deep-inferior-epigastric-artery-perforator-flap-breast-reconstruction>

INTECH
open science | open minds

InTech Europe

University Campus STeP Ri
Slavka Krautzeka 83/A
51000 Rijeka, Croatia
Phone: +385 (51) 770 447
Fax: +385 (51) 686 166
www.intechopen.com

InTech China

Unit 405, Office Block, Hotel Equatorial Shanghai
No.65, Yan An Road (West), Shanghai, 200040, China
中国上海市延安西路65号上海国际贵都大饭店办公楼405单元
Phone: +86-21-62489820
Fax: +86-21-62489821

Resultados

103 de los 106 colgajos realizados fueron transferidos con éxito en 85 pacientes, teniendo 3 casos (2.8%) de necrosis totales. De los 106 colgajos, 7 (6.6%) fueron revisados en quirófano por complicaciones en el postoperatorio inmediato; 5 casos tenían una clínica compatible con congestión venosa, mientras que los otros 2 se correspondían con isquemia vascular. En todos ellos el problema fue visualizado a nivel de la anastomosis. Tras dichas revisiones, 3 de ellos acabaron con una necrosis total. Como complicaciones menores, 5 colgajos (4.7%) presentaron necrosis grasa y 3 pacientes (3.5%) seroma abdominal en el postoperatorio.

Todas la perforantes visualizadas mediante el estudio preoperatorio con RMN fueron encontradas en la cirugía (0% falsos positivos). Durante el estudio preoperatorio, en 24 de las 85 pacientes estudiadas se encontró un sistemas epigástrico superficial de características y calibre superior a las perforantes del sistema epigástrico profundo; por lo que en estas pacientes se realizó la reconstrucción con colgajo SIEA (una de ellas bilateral); durante la intervención se comprobó que las perforantes en dichas pacientes eran inexistentes o de calidad inferior al sistema superficial. 81 de los 106 colgajos transferidos fueron los colgajos DIEP; en 33 de ellos se encontraron 2 perforantes dominantes con características similares en cuanto a calibre y localización, siendo las 2 localizadas y decidiéndose cual diseccionar en el momento de la cirugía; en el resto, 48 colgajos, se identificó una perforante dominante y 1 (en 25 casos) o 2 (en 23 casos) perforantes secundarias; en todos los 48 casos, la perforante utilizada para basar el colgajo durante la cirugía se correspondió con la seleccionada previamente durante la prueba de imagen. Así mismo, todas las perforantes seleccionadas durante la cirugía como la perforante dominante, coincidieron con las seleccionadas previamente con las imágenes obtenidas (0% falsos negativos). En 5 pacientes no se obtuvieron imágenes con la calidad necesaria durante el estudio preoperatorio teniéndose que repetir la RMN de nuevo.

En el 100% de las pacientes estudiadas con las 2 técnicas, TAC y RMN (fase inicial del estudio, 35 pacientes), se seleccionó por separado el mismo vaso perforante como dominante y se obtuvo la misma información sobre las características del vaso. Comparando los resultados obtenidos con las 2 técnicas de imagen, se evidenció que la arborización del vaso perforante dominante dentro del tejido celular subcutáneo era de mayor calidad en las imágenes obtenidas en la RMN; la longitud del trayecto visualizado dentro del tejido celular subcutáneo en las imágenes obtenidas por RMN, era de mayor recorrido que el observado con las imágenes del TAC. Así mismo, para una misma perforante, las imágenes proporcionadas por la RMN mostraban mayor ramificación y ramas secundarias que la que ha sido posible visualizar con el TAC.

La localización del punto en el que el vaso perforante dominante perfora la fascia del recto abdominal, valorada previamente por RMN, se correlacionó con los hallazgos intraoperatorios con un margen de error de 1cm en el 100% de las pacientes, al comprobarse que la perforante fue localizada a nivel del punto marcado sobre la piel siguiendo las coordenadas facilitadas tras el estudio de imagen.

Discusión

Desde su introducción en los años 90(29,37), la cirugía de perforantes abdominales se ha convertido en el “gold standard” para la reconstrucción compleja de mama(40,82). Como hemos explicado en el apartado introductorio, la mayor ventaja de la utilización de colgajos de perforantes en la reconstrucción mamaria es la preservación del músculo en la zona donante, reduciendo drásticamente la morbilidad de la paciente y permitiendo una rápida recuperación después de la cirugía sin ninguna pérdida funcional. Los colgajos de perforantes pueden elevarse de diferentes zonas donantes(83). Para la reconstrucción mamaria, la utilización de colgajos de perforantes abdominales es actualmente la técnica de elección debido a que aportan piel y grasa subcutánea comparables a las del tejido mamario, siendo el colgajo DIEP el más utilizado. Como hemos descrito anteriormente, la arteria epigástrica inferior profunda es el tronco arterial principal de dicho colgajo(43), y desde ésta se originan los vasos perforantes que atraviesan el músculo recto abdominal y emergen a través de la fascia, irrigando la piel y el tejido celular subcutáneo del área abdominal infraumbilical, que es el tejido que constituye el colgajo DIEP. Una vez elevado el colgajo, éste es transferido a la zona de la mama a reconstruir y es anastomosado mediante técnicas de microcirugía.

Una de las características principales de los colgajos abdominales es la gran variabilidad anatómica de las perforantes. Las perforantes abdominales son muy variables en número, calibre y en su relación con los tejidos circundantes. Estas diferencias anatómicas de la vascularización abdominal no solo existen entre diferentes individuos, sino que incluso las encontramos entre los 2 hemiabdomenes del mismo paciente.

Uno de los puntos claves a la hora de realizar una reconstrucción mamaria con el colgajo DIEP, es la elección de la perforante dominante del hemiabdomen inferior. A la hora de seleccionar la perforante dominante que irrigará nuestro colgajo es necesario tener en cuenta ciertos factores: el calibre y localización de la perforante, su recorrido y su ramificación. Así pues, como ideas generales a la hora de elegir la perforante correcta, podemos considerar las siguientes:

- Tanto mejor será la perforante cuanto mayor calibre tenga. Habitualmente, sólo una perforante de diámetro adecuado (> 1mm) es suficiente para vascularizar toda la piel del abdomen inferior. El flujo entrante raramente es un problema cuando la perforante presenta un buen pulso (84).
- Cuando solo hay vasos de calibre pequeño o moderado, debemos tallar el colgajo basado en dos o tres perforantes en el mismo eje vertical. En el caso de existir nervios motores entre las perforantes, deben seccionarse y resuturarse después de tallar el colgajo.
- La localización de la perforante dentro del colgajo también se ha de tener en cuenta a la hora de seleccionar nuestro vaso. Si es posible, la perforante debe localizarse cercana al centro del colgajo. También puede ser satisfactoria una perforante marginal si la

arborización de la misma visualizada en las imágenes preoperatorias tiene una dirección hacia el interior del colgajo.

- Una perforante medial pararectal grande es una elección ideal por su localización central en el colgajo y porque su disección es mucho menos tediosa, al ser completamente extramuscular.
- Las perforantes del eje lateral tienen un trayecto intramuscular más corto y son más fáciles de disecar. Además, la rama lateral de la arteria epigástrica inferior es dominante en la mayoría de los casos.
- Las perforantes del eje medial están localizadas más centralmente en el colgajo. El uso de una perforante del eje medial puede resultar en una mejor perfusión de la zona IV por ser anatómicamente más cercana al lado contralateral. Esto puede ser un factor importante en los casos en que se requiera el mayor volumen posible. Sin embargo, el curso intramuscular del eje medial puede ser más largo.
- La inserción tendinosa inferior del recto constituye un punto común de emergencia de grandes perforantes laterales. Aunque la disección puede ser algo tediosa por sus sujeciones fibrosas, el curso intramuscular es habitualmente corto. Los vasos típicamente atraviesan el músculo y corren directos hacia la fascia posterior. Esto puede resultar en un acortamiento del tiempo de tallado.
- Es preferible una perforante que tenga una buena arborización dentro de la grasa subcutánea.

Debido a la gran variabilidad existente en la vascularización abdominal, es de gran utilidad poseer una técnica de estudio de perforantes que nos permita identificar y localizar la perforante abdominal dominante(85,86).

Desde el inicio de la cirugía de perforantes, diferentes métodos han sido descritos para su localización y estudio preoperatorio. El Doppler de ultrasonidos fue el primer método utilizado con esta finalidad, pero a pesar de su sencillez y universalidad, debido a su alto número de falsos positivos es considerado poco fiable. Posteriormente surgió el Doppler duplex color que ofrece una información mucho más fiable que el método anterior, pero que por sus inconvenientes a la hora del estudio (larga duración, necesidad de un radiólogo especializado en cirugía de perforantes, técnico dependiente...) ha quedado en desuso en la mayoría de unidades de microcirugía.

Las técnicas de imagen (TAC de multidetectores y RMN) han supuesto una revolución para la identificación de las perforantes en el estudio preoperatorio de las pacientes candidatas a reconstrucción mamaria mediante técnicas de microcirugía, y concretamente con un colgajo abdominal. Ello es debido a que proporcionan imágenes anatómicas de las perforantes, proporcionando múltiples ventajas añadidas frente a las técnicas convencionales (Fig.14):

- Valor predictivo del 100%, localizándose todas las perforantes existentes.
- Así pues, es posible identificar la perforante dominante, su recorrido intramuscular, su relación con los tejidos de alrededor, el punto exacto donde atraviesa la vaina del recto e incluso su ramificación dentro de la grasa abdominal.
- El estudio de perforantes con técnicas de imagen ha demostrado en diferentes estudios disminuir el tiempo intraoperatorio y las complicaciones.
- Además, al aportar imágenes anatómicas de la zona donante, nos suministran información del área a intervenir; esto es de gran ayuda en pacientes que han padecido una cirugía previa y pueden tener cambios a nivel de la parte abdominal o su vascularización.
- Así mismo estas técnicas son fácilmente reproducibles y no son técnico-dependientes, de fácil interpretación. Las imágenes obtenidas durante el estudio, pueden ser grabadas en un CD o memoria USB y ser visualizadas en el momento de la cirugía.
- Por otra parte, el estudio mediante TAC y RMN es de corta duración y bien tolerado por las pacientes.

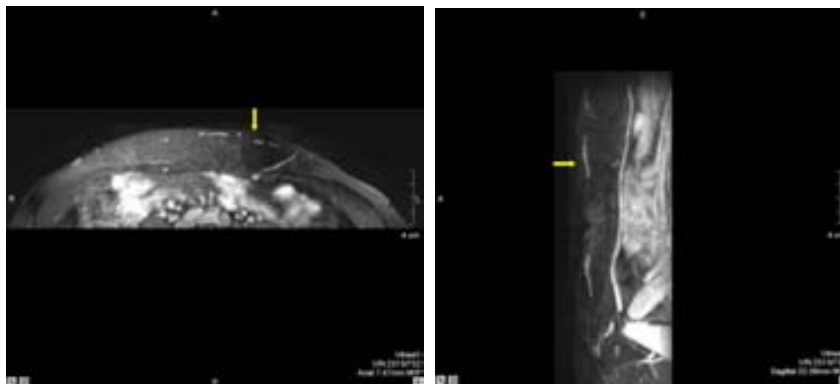


Figura 14: Imágenes obtenidas con la RMN sin contraste 1.5T FBI. Cortes axial y sagital. Las flechas señalan los puntos donde las perforantes atraviesan la vaina del recto.

Por todo ello, desde su publicación en 2006, el TAC de Multidetectores se ha convertido en el método de elección en el mapeo preoperatorio de las perforantes abdominales en pacientes candidatas a reconstrucción mamaria con colgajo DIEP.

A pesar de las grandes ventajas ofrecidas por el TAC de multidetectores en comparación con los métodos de estudio convencionales, esta técnica tiene 2 claras limitaciones:

1. La primera limitación es la necesidad de inyección de contraste yodado endovenoso para la adquisición de imágenes de buena calidad, ya que se considera imprescindible para poder visualizar el trayecto intramuscular del vaso perforante. En pacientes donde el contraste está contraindicado (alérgicas, embarazadas...) el estudio sin contraste únicamente localiza la perforante a nivel suprafascial,

limitando la información que normalmente proporciona este estudio. Así mismo, el contraste conlleva disconfort para el paciente por la veno-punción y la necesidad de acudir en ayunas a la prueba. Hay que enfatizar los posibles efectos secundarios del mismo, que pueden ir desde un simple prurito hasta un shock anafiláctico.

2. La segunda limitación es la radiación necesaria que recibe la paciente para la realización de la prueba. A pesar de que la dosis que recibe la paciente (5.6 mSv) es menor que la recibida en un scanner hepático abdominal, no debe de considerarse desdeñable.

A partir de los resultados obtenidos con el TAC de Multidetectores en los estudios iniciados en 2003, múltiples líneas de investigación surgieron en nuestro Servicio. En 2005 se empezó a investigar sobre la posibilidad de obtener buenos resultados en el estudio de las perforantes con la RMN para evitar las limitaciones principales del TAC de multidetectores descritas anteriormente. Finalmente, tal y como hemos publicado en los trabajos presentados, se ha obtenido buenos resultados con la RMN sin contraste 1.5T FBI, la cual nos ofrece la misma calidad de imágenes que el TAC de Multidetectores sin la necesidad de irradiar al paciente e inyectar contraste intravenoso para obtener las imágenes.

Otra ventaja añadida de la técnica de RMN descrita por nosotros en comparación con la mayoría de trabajos publicados sobre la fiabilidad de la RMN en el estudio de perforantes, es que no precisamos de la administración de gadolinio. Así pues, la RMN sin contraste 1.5T FBI puede realizarse en pacientes con insuficiencia renal sin ningún riesgo añadido.




Figura 15: Imagen obtenida con la RMN sin contraste 1.5T FBI. Cortes axial donde se identifican el trayecto y arborización de perforantes de la arteria epigástrica inferior

Posibles desventajas menores de la RMN sin contraste 1.5T FBI respecto al TAC de multidetectores, serían las siguientes:

- En primer lugar, el tiempo de adquisición de las imágenes es mayor, pasando de 10-12 segundos a 10-20 minutos.
- En segundo lugar, aunque con la RMN se pueden llegar a obtener imágenes del vaso perforante y su arborización en los tejidos de mayor calidad que con el TAC, se necesita un mayor procesamiento de las imágenes y, por ello, un radiólogo experimentado con los sistemas informáticos utilizados.
- Otra desventaja sería la posibilidad de claustrofobia del paciente sometido a una RMN.
- Por último, hay que tener en cuenta, que la disponibilidad de la máquinas de TAC es mayor en la mayoría de centros hospitalarios

Otro inconveniente a destacar de las técnicas de imagen (TAC de multidetectores y RMN) frente a las técnicas convencionales (Doppler de ultrasonidos y Doppler dúplex color), es el coste económico del estudio. Aunque si tenemos en cuenta que con la obtención de imágenes anatómicas se disminuye el tiempo intraoperatorio y el número de complicaciones, esta diferencia ya no es tan considerable.

Por todo ello, una posible discusión sería cuál de las 2 técnicas de imagen (TAC o RMN) puede ser considerada actualmente como el método ideal para el estudio de perforantes. La respuesta depende sobretodo de las disponibilidades del centro donde se vaya a realizar el estudio. De todas formas, si sabemos que podemos obtener la misma calidad de información con las 2 técnicas, deberíamos usar aquella que es menos mórbil para la paciente, es decir, la RMN sin contraste. Hay 2 situaciones donde el TAC sigue siendo de elección para nosotros:

1. Cuando podemos hacerlo coincidir con un estudio de extensión solicitado por el oncólogo.
2. Cuando precisamos estudiar amplias zonas del cuerpo por posibles anomalías

En el resto de situaciones intentamos indicar un estudio con RMN sin contraste.

Día a día estamos presenciando un progreso espectacular en la calidad de las imágenes y los equipos radiológicos. El método ideal para el estudio de las perforantes será aquel que ofrezca la mejor calidad de imágenes con los mínimos inconvenientes para las pacientes. Actualmente, podemos considerar que tanto el TAC de Multidetectores como la RMN sin contraste son las mejores herramientas disponibles para su estudio preoperatorio.

Continuando con esta línea de investigación, en nuestro Servicio seguimos investigando para la obtención de imágenes en el estudio preoperatorio de diferentes técnicas quirúrgicas. Como parte de la reconstrucción mamaria, en los últimos años, hemos empezado a

incorporar simultáneamente cirugía linfática, con la finalidad de minimizar las consecuencias de la cirugía oncológica de la mama. Las 2 técnicas que combinamos son las anastomosis linfático-venosas y la transferencia de ganglios linfáticos. Para la realización de ambas cirugías, utilizamos técnicas de imagen durante el estudio preoperatorio. Para la preparación de una transferencia ganglionar, utilizamos el TAC de multidetectores para la localización de los ganglios linfáticos del sistema epigástrico superficial. Para la preparación de las anastomosis linfático-venosas, estamos llevando a cabo un nuevo protocolo con linfo-RMN. Esta técnica precisa de la inyección de gadolinio a nivel intradérmico. Es una nueva técnica que se encuentra en proceso de validación de la misma. Esperamos ser capaces de valorar la funcionalidad de los canales linfáticos a nivel subcutáneo y las conexiones entre los sistemas linfáticos superficial y profundo. En los próximos años, parece que habrá un gran avance en la cirugía de linfáticos y, en parte será debido a los aportes realizados por las técnicas de imagen.

Conclusiones

- Podemos afirmar que ha quedado demostrada la hipótesis formulada y que el estudio preoperatorio mediante RMN es un método fiable para la localización de perforantes en el diseño de colgajos para la reconstrucción mamaria, permitiendo la localización de la perforante dominante para conseguir la mejor vascularización del colgajo que se va a transferir.
- La técnica tiene la misma fiabilidad que el TAC de multidetectores, ya que aporta imágenes anatómicas con la misma calidad de información, siendo capaces de identificar el origen de la perforante dominante, así como su trayecto intramuscular.
- La RMN sin contraste, disminuye la morbilidad del estudio, ya que no irradia, y, con ciertas secuencias, podemos evitar el uso de contraste endovenoso.
- Dependiendo de la secuencia utilizada, podemos visualizar una mayor arborización de la axialidad de la perforante que con el TAC de multidetectores.

Bibliografía

1. Geddes CR, Morris SF, Neligan PC. Perforator flaps: Evolution, classification and applications. *Ann Plast Surg.* 2003; 50:90–99.
2. Blondeel PN, Morris SF, Hallock GG, Neligan PC, eds. *Perforator Flaps: Anatomy, Technique and Clinical Application.* St. Louis: Quality Medical; 2006.
3. Hallock GG. Direct and indirect perforator flaps: The history and the controversy. *Plast Reconstr Surg.* 2003;111:855–865.
4. McGregor IA, Morgan G. Axial and random pattern flaps. *Br J Plast Surg.* 1973;26:202–213.
5. Milton SH. Pedicled skin-flaps: The fallacy of the length: width ratio. *Br J Surg.* 1970;57:502–508.
6. McGregor IA, Jackson IT. The groin flap. *Br J Plast Surg.* 1972;25:3–16.
7. Bakamjian VY. Total reconstruction of pharynx with medially based deltopectoral skin flap. *NY State J Med.* 1968;68:2771–2778.
8. Manchot C. *Die Hautarterien des Menschlichen Körpers.* Leipzig: F.C.W. Vogel; 1889.
9. Manchot C. *The Cutaneous Arteries of the Human Body.* New York: Springer-Verlag; 1983.
10. Ger R. The operative treatment of the advanced stasis ulcer: A preliminary communication. *Am J Surg.* 1966;111:659–663.
11. Orticochea M. The musculo-cutaneous flap method: An immediate and heroic substitute for the method of delay. *Br J Plast Surg.* 1972;25:106–110.
12. Ponte'n B. The fasciocutaneous flap: Its use in soft tissue defects of the lower leg. *Br J Plast Surg.* 1981;34:215–220.
13. Haertsch P. The surgical plane in the leg. *Br J Plast Surg.* 1981;34:464–469.
14. Barclay TL, Cardoso E, Sharpe DT, et al. Repair of lower leg injuries with fasciocutaneous flaps. *Br J Plast Surg.* 1982;35: 127–132.
15. Cormack GC, Lamberty BG. Fasciocutaneous vessels: Their distribution on the trunk and limbs, and their clinical application in tissue transfer. *Anat Clin.* 1984;6:121–131.
16. Taylor GI, Palmer JH. The vascular territories (angiosomes) of the body: Experimental study and clinical applications. *Br J Plast Surg.* 1987;40:113–141.
17. Spalteholz W . Die Vertheilung der Blutgefasse in der Haut . *Archive für Anatomie und Physiologie (Anatomische Abtheilung)* 1893 ; 1 : 54 .
18. Taylor GI, Palmer JH, McManamy D . The vascular territories of the body (angiosomes) and their clinical applications . In: McCarthy JG (ed) *Plastic surgery* , vol 1 . WB Saunders , Philadelphia , 1990 : 329 – 378 .
19. Taylor GI . Foreword . In: Manchot C (ed) *The cutaneous arteries of the human body* . Springer-Verlag , New York , 1983 : i– ixiv .
20. Taylor GI . The “Gent” consensus on perforator flap terminology: preliminary definitions (discussion) . *Plast Reconstr Surg* 2003 ; 112 : 1384 – 1387 .

21. Taylor GI . The blood supply of the skin . In: Aston SJ, Beasley RW , Thorne CHM (eds) Grabb and Smith's plastic surgery , 5th edn . Lippincott-Raven , Philadelphia , 1997 : 47-59 .
22. Hallock GG . Direct and indirect perforator flaps: the history and the controversy . *Plast Reconstr Surg* 2003 ; 111 : 855 – 866 .
23. Taylor GI. The blood supply of the skin. In: Aston SJ, Beasley RW, Thorne CHM, editors. Grabb & Smith's plastic surgery. 5th edition. Philadelphia: Lippincott- Raven Publishers; 1997. p. 47– 59.
24. Morris, S, Tang, M, Geddes, C.R. Bases anatómicas vasculares de los colgajos perforantes cutáneos. *Cir. Plas. Ibero-latinoam.* - Vol. 32 - Nº 4. Octubre - Noviembre - Diciembre 2006 / Pag. 225-236
25. Callegari PR, Taylor GI, Caddy CM, et al. An anatomic review of the delay phenomenon: I experiment studies. *Plast Reconstr Surg* 1992;89:397.
26. Dhar S, Taylor GI. The delay phenomenon: the story unfolds. *Plast Reconstr Surg* 1999;104(7):2079–91.
27. Morris SF, Taylor GI. Predicting the survival of experimental skin flaps based on a knowledge of the vascular architecture. *Plast Reconstr Surg* 1993;92:1352– 71.
28. Taylor GI, Corlett RJ, Caddy CM, et al. An anatomic review of the delay phenomenon: II clinical applications. *Plast Reconstr Surg* 1992;89:402.
29. Koshima I, Soeda S. Inferior epigastric artery skin flap without rectus abdominis muscle. *Br J Plast Surg.* 1989;42:645–648.
30. Kroll SS, Rosenfield L. Perforator-based flaps for low posterior midline defects. *Plast Reconstr Surg.* 1988;81:561–566.
31. Granzow JW, Levine JL, Chiu ES, Allen RJ. Breast reconstruction using perforator flaps. *J Surg Oncol.* 2006 Nov 1; 94(6):441-54.
32. Geddes CR, Morris SF, Neligan PC. Perforator flaps: evolution, classification and applications. *Ann Plast Surg* 2003; 50: 90-99.
33. Blondeel PN, Van Landuyt K, Monstrey S, et al. The “Gent” consensus on perforator flap terminology: Preliminary definitions. *Plast Reconstr Surg* 112: 1378. 2003.
34. Teunis T, van Voss MR, Kon M, van Maurik JF. CT-angiography prior to deep flap breast reconstruction: A systematic review and meta-analysis. *Microsurgery.* 2013 Sep;33(6):496-502.
35. Minqiang X, Lanhua M, Jie L, Dali M, Jinguo L. The value of multidetector-row CT angiography for pre-operative planning of breast reconstruction with deep inferior epigastric arterial perforator flaps. *Br J Radiol.* 2010 Jan;83(985):40-3.
36. Rozen WM, Ashton MW. Improving outcomes in autologous breast reconstruction. *Aesthetic Plast Surg.* 2009 May;33(3):327-35.
37. Allen RJ, Treece P. Deep inferior epigastric perforator flap for breast reconstruction. *Ann Plast Surg.* 1994;32:32–38.

38. Neligan PC, Lipa JE. Perforator flaps in head and neck reconstruction. *Semin Plast Surg.* 2006;20:56–63.
39. Van Landuyt K, Blondeel P, Hamdi M, Tonnard P, Verpaele A, Monstrey S. The versatile DIEP flap: Its use in lower extremity reconstruction. *Br J Plast Surg.* 2005;58:2–13.
40. Granzow JW, Levine JL, Chiu ES, Allen RJ. Breast reconstruction with the deep inferior epigastric perforator flap: History and an update on current technique. *J Plast Reconstr Aesthet Surg.* 2006;59:571–579.
41. Gill PS, Hunt JP, Guerra AB, et al. A 10-year retrospective review of 758 DIEP flaps for breast reconstruction. *Plast Reconstr Surg.* 2004;113:1153–1160.
42. Hamdi M, Rebecca A. The deep inferior epigastric artery perforator flap (DIEAP) in breast reconstruction. *Semin Plast Surg.* 2006;20:95–102.
43. Millory FJ, Anson BJ, McAfee DK et al. The rectus abdominis muscle and the epigastric arteries. *Surg Gynecol Obstet* 1960; 110:293-302.
44. Kikuchi N, Murakami G, Kashiwa H, et al. Morphometrical study of the arterial perforators of the deep inferior epigastric perforator flap. *Surg Radiol Anat* 2001; 23:375-81.
45. Vandervoort M, Vranckx JJ, Fabre B, et al. Perforator topography of the deep inferior epigastric perforator flap in 100 cases of breast reconstruction. *Plast Reconstr Surg* 2002; 109: 1912-18.
46. Tregaskiss AP, Goodwin AN, Acland RD. The cutaneous arteries of the anterior abdominal wall: a three-dimensional study. *Plast Reconstr Surg* 2007; 120(2): 442-50.
47. Masia J, Larrañaga J, Clavero JA, et al. The value of the multidetector row computed tomography for the preoperative planning of deep inferior epigastric artery perforator flap: our experience in 162 cases. *Ann Plast Surg* 2008;60:29-36.
48. Pons G, Masia J, Sanchez-Porro L, Larrañaga J, Clavero JA. Paramuscular Perforators in DIEAP Flap for Breast Reconstruction. *Ann Plast Surg.* 2013 May 30.
49. Blondeel P.N. "One hundred free DIEP flap breast reconstructions: a personal experience". *Br. J. Plast. Surg.* 1999; 52 (2): 104.
50. El-Mrakby H.H. and Milner R.H. "The vascular anatomy of the lower anterior abdominal wall: a microdissection study on the deep inferior epigastric vessels and the perforator branches". *Plast. Reconstr. Surg.* 2002; 109 (2): 539.
51. Munhoz A.M., Ishida L.H., Sturtz G.P., Cunha M.S., Montag E., Saito F.L., Gemperli R. and Ferreira M.C. "Importance of lateral row perforator vessels in deep inferior epigastric perforator flap harvesting". *Plast. Reconstr. Surg.* 2004; 113 (2): 517.
52. Taylor GI, Doyle M, McCarten G. The Doppler probe for planning flaps: anatomical study and clinical applications. *Br J Plast Surg* 1990; 43: 1–16.
53. Khan UD, Miller JG. Reliability of handheld Doppler in planning local perforator-based flaps from extremities. *Aesthetic Plast Surg* 2007, 31(5):521-5.

54. Giunta RE, Geisweid A, Feller MD. The value of preoperative Doppler sonography for planning free perforator flaps. *Plast Reconstr Surg* 2000;105:2381-6.
55. Blondeel PN, Beyens G, Verhaeghe R, et al. Doppler flowmetry in the planning of perforator flaps. *Br J Plast Surg* 1998;51:202-9.
56. Voet DVAM, Petrovic M. Preoperative planning: Ultrasound evaluation of perforator vessels. In Blondeel PN, Morris SF, Hallock GC, Neligan PC editors. *Perforator flaps. Anatomy, technique and applications*. St Louis: Quality Medical Publishing; 2006:92-102.
57. Masia J, Clavero JA. Multidetector row CT in the planning of abdominal perforator flaps. In *Perforator flaps: Anatomy, Techniques and Clinical Applications*, ed. Quality Medical Publications, St. Louis, Mi., USA. 2006:91-114.
58. Rozen WM, Philips TJ, Asthon MW, et al. Preoperative Imaging for DIEA perforator flaps: A comparative study of computed tomographic angiography and Doppler ultrasound. *Plast Reconstr Surg* 121:9, 2008.
59. Imai R, Matsumura H, Tanaka K, et al. Comparison of doppler sonography and multidetector-row computed tomography in the imaging findings of the deep inferior epigastric perforator artery. *Ann Plast Surg* 2008;61:94-8.
60. Rosson GD, Williams GD, Fishman EK, et al. 3D angiography of abdominal wall vascular perforators to plan DIEAP flaps. *Microsurgery* 27:641, 2007.
61. Pacifico MD, See MS, Cavale M, et al. Preoperative planning for DIEP breast reconstruction: early experience of the use of computerised tomography angiography with VoNavix 3D software for perforator navigation. *J Plast Reconstr Aesthet Surg* 2009 Nov;62(11):1464-9.
62. Rozen WM, Anavekar NS, Ashton MW, et al. Does the preoperative imaging of perforators with CT angiography improve operative outcomes in breast reconstruction? *Microsurgery* 2008;28(7):516e23.
63. Uppal RS, CasarB, Van Landuyt K, Blondeel P. The efficacy of preoperative mapping of perforators in reducing operative times and complications in perforator flap breast reconstruction. *J Plast Reconstr Aesthet Surg* 2009 Jul;62(7):859-64
64. Smit JM, Dimopoulou A, Liss AG, et al. Preoperative CT angiography reduces surgery time in perforator flap reconstruction. *J Plast Reconstr Aesthet Surg*. 2009;62:1112–1117.
65. Preoperative CT angiography reduces surgery time in perforator flap reconstruction. Smit JM, Dimopoulou A, Liss AG, *J Plast Reconstr Aesthet Surg*. 2009 Sep;62(9):1112-7.
66. Smit JM, Dimopoulou A, Liss AG, Zeebregts CJ, Kildal M, Whitaker IS, Magnusson A, Acosta R. Preoperative CT angiography reduces surgery time in perforator flap reconstruction. *J Plast Reconstr Aesthet Surg*. 2009 Sep;62(9):1112-7
67. Malhotra A, Chhaya N, Nsiah-Sarheng P, Mosahebi A. CT-guided deep inferior

- epigastric perforator (DIEP) flap localization -- better for the patient, the surgeon, and the hospital. *Clin Radiol*. 2013 Feb;68(2):131-8.
68. Incidence of 'Incidentalomas' in over 100 consecutive CT angiograms for preoperative DIEP flap planning. See MS, Pacifico MD, Harley OJ. *J Plast Reconstr Aesthet Surg*. 2010 Jan;63(1):106-10.
69. Cochran ST. Anaphylactoid reactions to radiocontrast media. *Curr Allergy Asthma Rep*. 2005;5:28-31.
70. Cochran ST, Bomyea K, Sayre JW. Trends in adverse events after i.v. administration of contrast media. *AJR Am J Roentgenol* 2001;176:1385-8.
71. Masia J, Clavero JA, Larrañaga JR, et al. Multidetector-row computed tomography in the planning of abdominal perforator flaps. *J Plast Reconstr Aesthet Surg*. 2006;59:594-9.
72. Masia J, Clavero JA, Carrera A. Planificación preoperatoria de los colgajos de perforantes. *Cir Plas Iberolatinoam* 2006;32:237-42.
73. Masia J, Clavero JA. Multidetector row CT in the planning of abdominal perforator flaps. In *Perforator flaps: Anatomy, Techniques and Clinical Applications*, ed. Quality Medical Publications, St. Louis, Mi., USA. 2006:91-114.
74. Masia J, Kosutic D, Clavero JA, et al. Preoperative CT-angiogram for deep inferior epigastric artery perforator flap breast reconstruction. *J Reconstr Microsurg*. 2010 Jan;26(1):21-8.
75. Masia J, Kosutic D, Cervelli D, Clavero JA, Monill JM, Pons G. In search of the ideal method in perforator mapping: noncontrast magnetic resonance imaging. *J Reconstr Microsurg*. 2010 Jan;26(1):29-35. Epub 2009 Nov 4.
76. Rozen WM, Stella DL, Bowden J, et al. Advances in the pre-operative planning of deep inferior epigastric artery perforator flaps: magnetic resonance angiography. *Microsurgery* 2009;29:119-23.
77. Neil-Dwyer JG, Ludman CN, Schaverien M, McCulley SJ, Perks AG. Magnetic resonance angiography in preoperative planning of deep inferior epigastric artery perforator flaps. *J Plast Reconstr Aesthet Surg*. 2009 Dec; 62(12):1661-5.
78. Schaverien MV, Ludman CN, Neil-Dwyer J, Perks GB. Contrast-enhanced magnetic resonance angiography for preoperative imaging in DIEP flap breast reconstruction. *Plast Reconstr Surg*. 2011 Jul;128(1):56-62.
79. Vasile JV, Newman TM, Prince MR, Rusch DG, Greenspun DT, Allen RJ, Levine JL. Contrast-enhanced magnetic resonance angiography. *Clin Plast Surg*. 2011 Apr;38(2):263-75.
80. Greenspun D, Vasile J. Anatomic imaging of abdominal perforator flaps without ionizing radiation: seeing is believing with magnetic resonance imaging angiography. *J Reconstr Microsurg*. 2010 Jan;26(1):37-44
81. Newman TM, Vasile J, Levine JL, Greenspun DT. Perforator flap magnetic resonance

- angiography for reconstructive breast surgery: a review of 25 deep inferior epigastric and gluteal perforator artery flap patients. *J Magn Reson Imaging*. 2010 May;31(5):1176-84.
82. Blondeel PN, Boeckx WD. Refinements in free flap breast reconstruction: The free bilateral deep inferior epigastric perforator flap anastomosed to internal mammary artery. *Br J Plast Surg* 1994;47:495-501.
83. Wei FC, Mardini S. Free style free flaps. *Plast Reconst Surg* 114: 910-916, 2004.
84. Ghattaura A, Henton J, Jallali N, Rajapakse Y, Savidge C, Allen S, Searle AE, Harris PA, James SE. One hundred cases of abdominal-based free flaps in breast reconstruction. The impact of preoperative computed tomographic angiography. *J Plast Reconstr Aesthet Surg*. 2010 Oct;63(10):1597-601.
85. Mathes DW, Neligan PC. Current techniques in preoperative imaging for abdomen-based perforator flap microsurgical breast reconstruction. *J Reconstr Microsurg*. 2010 Jan;26(1):3-10.
86. Pratt GF, Rozen WM, Chubb D, Ashton MW. Preoperative Imaging of Perforator Flaps in Reconstructive Surgery: A Systematic Review of the Evidence for Current Techniques. *Ann Plast Surg*. 2013 Apr 30.