



# **UNIVERSIDAD DE MURCIA**

## **ESCUELA INTERNACIONAL DE DOCTORADO**

**Adenocarcinoma de Pulmón en estadio Avanzado:  
Correlación entre estado Mutacional del Receptor del Factor  
de Crecimiento Epidérmico, Características Clínico-  
Demográficas y Hallazgos en TC.**

**D. Daniel Rodríguez Sánchez**

**2016**





# **UNIVERSIDAD DE MURCIA**

***Departamento de***

***Dermatología, Estomatología y Radiología y  
Medicina Física***

Adenocarcinoma de pulmón en estadio avanzado:  
correlación entre estado mutacional del receptor del factor  
de crecimiento epidérmico, características clínico-  
demográficas y hallazgos en TC.

**Daniel Rodríguez Sánchez**

Directores:

Juan de Dios Berna Mestre

Juan de Dios Berna Serna

**2016**





# **UNIVERSIDAD DE MURCIA**

***Departamento de***

***Dermatología, Estomatología y Radiología y  
Medicina Física***

**Facultad de Medicina**

**Juan de Dios Berná Mestre**

**AUTORIZA:**

La presentación de la tesis doctoral titulada: **“Adenocarcinoma de pulmón en estadio avanzado: correlación entre estado mutacional del receptor del factor de crecimiento epidérmico, características clínico-demográficas y hallazgos en TC”**, realizada por **Daniel Rodríguez Sánchez** bajo mi inmediata dirección y supervisión, y que presenta para la obtención del Grado de Doctor por la Universidad de Murcia.

Y, para que surta los efectos oportunos al interesado, firmo la presente en Murcia, a veinte de septiembre de dos mil dieciséis.





# **UNIVERSIDAD DE MURCIA**

***Departamento de***

***Dermatología, Estomatología y Radiología y  
Medicina Física***

**Facultad de Medicina**

**Juan de Dios Berná Serna**

**AUTORIZA:**

La presentación de la tesis doctoral titulada: **“Adenocarcinoma de pulmón en estadio avanzado: correlación entre estado mutacional del receptor del factor de crecimiento epidérmico, características clínico-demográficas y hallazgos en TC”**, realizada por **Daniel Rodríguez Sánchez** bajo mi inmediata dirección y supervisión, y que presenta para la obtención del Grado de Doctor por la Universidad de Murcia.

Y, para que surta los efectos oportunos al interesado, firmo la presente en Murcia, a veinte de septiembre de dos mil dieciséis.





*A Begoña, mi amor.*

*A Dani, Eva e Iván.*

*A mi madre que nunca se rindió.*



## ***Agradecimientos***

En primer lugar quiero agradecer por su apoyo, compromiso y conocimientos compartidos a mi tutor y director de tesis Juan de Dios Berna Mestre y Juan de Dios Berna Serna, sin los cuales este trabajo no hubiera sido posible. Su ánimo y entusiasmo han sido sostén en los momentos de duda y cansancio.

Múltiples profesionales me han ayudado de forma desinteresada desde los distintos Servicios de nuestro Hospital. Me han demostrado su impagable valía y profesionalidad. No puedo dejar de mencionar a los facultativos Pepe Ros de Neumología, Sergio Manzano de Cardiología y Silverio Ros de Oncología. Gracias.

Agradecer a los componentes del Servicio de Radiología, adjuntos, residentes y enfermería, su ayuda desinteresada y los buenos momentos que han conformado un increíble ambiente en el que desarrollarse profesional y personalmente. En especial a mis compañeros de la la Sección de Radiología Torácica Andrés Parrilla y Francisco Sarabia.

No quiero olvidarme de las personas que han padecido esta terrible enfermedad y que me han permitido descubrir el significado del coraje y la humanidad.

Finalmente agradezco el apoyo y el cariño de mi mujer Begoña y de nuestros hijos Daniel, Eva e Iván. A ellos les dedico este trabajo.



# **ÍNDICE GENERAL**



## CAPÍTULO I

<b>Introducción</b> .....	1
1. Cáncer de Pulmón (CP). Aspectos generales.....	3
1.1 Epidemiología.....	4
1.2 Factores de riesgo.....	6
1.3 Afectación en no fumadores.....	6
1.4 Presentación clínica del CP.....	7
1.5 Clasificación del CP.....	11
2. Diagnóstico por imagen del CP.....	15
2.1 Métodos de imagen.....	15
2.2 Hallazgos radiológicos.....	19
2.3 Estadificación radiológica del CP. Clasificación TNM.....	29
2.4 Métodos para la obtención de muestra histológica.....	38
2.5 Manejo del nódulo pulmonar solitario.....	40
2.6 Cribado del CP .....	46
3. Diagnóstico histológico y molecular del CP.....	49
3.1 Clasificación del Adenocarcinoma de pulmón.....	49
3.2 Determinación de biomarcadores en CP de célula no pequeña.....	52
3.3 Tratamientos específicos con fármacos diana.....	59
4. Relación entre el estado mutacional EGFR y hallazgos en TC.....	61
<b>Planteamiento de Hipótesis</b> .....	64
<b>Objetivos de trabajo</b> .....	66

## CAPÍTULO II

<b>Material y Métodos</b> .....	69
1. Población y protocolo de estudio.....	71
2. Procedimientos.....	72
2.1 Pruebas de imagen.....	72
2.2 Metodos para la obtención de muestra histológica.....	74

# Índice General

---

2.3 Evaluación histológica y análisis molecular.....	76
3. Recogida de datos.....	77
3.1 Características clínicas y demográficas.....	77
3.2 Características histológicas y genéticas.....	78
3.3 Hallazgos radiológicos.....	78
4. Análisis estadístico.....	94

## CAPÍTULO III

<b>Resultados</b> .....	97
1. Estado mutacional EGFR y características clínico-demográficas.....	99
2. Estado mutacional EGFR y hallazgos radiológicos.....	105
2.1 Tamaño del tumor. Acuerdo interobservador.....	105
2.2 Perfil mutacional y características radiológicas del tumor primario.....	106
2.3 Mutación EGFR y alteraciones en TC en cavidad torácica.....	109
2.4 Mutación EGFR y metástasis extra torácicas.....	115
3. Análisis multivariante de factores predictores para el estado mutacional EGFR.....	116

## CAPÍTULO IV

<b>Discusión</b> .....	123
1. Estado mutacional EGFR y características clínico-demográficas.....	126
2. Utilidad de la PAAF-TC guiada.....	129
3. Acuerdo interobservador en tamaño tumoral.....	130
4. Variables radiológicas asociadas a mutación EGFR.....	131
5. Modelo predictivo de EGFR.....	138
<b>Limitaciones del estudio</b> .....	139
<b>Conclusiones</b> .....	141
<b>Bibliografía</b> .....	143







**18F-FDG:** <sup>18</sup>F-Flúor-2-deoxi-D-Glucosa.

**ACCP:** Colegio Americano de Médicos del Tórax.

**ADC:** Adenocarcinoma.

**ADN:** Ácido desoxirribonucleico.

**ALK:** Kinasa de linfoma anaplásico.

**AUC:** Área bajo la curva ROC.

**CP:** Cáncer de pulmón.

**CPCNP:** Carcinoma de pulmón célula no pequeña.

**CPCP:** Carcinoma de pulmón célula pequeña.

**DE:** Desviación estándar.

**EGFR:** Receptor de factor de crecimiento epidérmico.

**EGFR+ ITK:** Mutaciones EGFR sensibles a fármacos inhibidores de la tirosina quinasa.

**EGFR+ no ITK:** Mutaciones EGFR no sensibles a fármacos inhibidores de la tirosina quinasa.

**EPOC:** Enfermedad pulmonar obstructiva crónica.

**HAA:** Hiperplasia adenomatoidea atípica.

**HCUVA:** Hospital Clínico Universitario Virgen de la Arrixaca.

**INE:** Instituto Nacional de Estadística.

**ITK-EGFR:** Fármacos inhibidores de la tirosina quinasa del receptor del factor de crecimiento epidérmico.

**LII:** Lóbulo inferior izquierdo.

**LM:** Lóbulo medio.

**LSD:** Lóbulo superior derecho.

**LSI:** Lóbulo superior izquierdo.

**M:** Descriptor de metástasis en clasificación TNM.

**MIP:** Proyección de máxima intensidad.

**MPR:** Reconstrucción multiplanar.

**N:** Descriptor de enfermedad linfática loco-regional de la clasificación TNM.

**NPS:** Nódulo pulmonar solitario.

**OMS:** Organización Mundial de la Salud.

# Índice de Abreviaturas

---

**PAAF:** Punción aspiración con aguja fina.

**PACS:** Picture Archiving and Communication System.

**PCR:** Reacción en cadena de la polimerasa.

**PET:** Tomografía de emisión de positrones.

**PET-TC:** Equipo híbrido de tomografía de emisión de positrones y tomografía computerizada.

**PTT:** Punción transtorácica TC guiada.

**RECIST:** Response Evaluation Criteria in Solid Tumors.

**RM:** Resonancia magnética.

**ROC:** Receiver operating characteristic.

**SUV:** Standarized Uptake Value.

**T:** Descriptor de tumor primario en la clasificación TNM.

**TC:** Tomografía computerizada.

**TCBD:** Tomografía computerizada de baja dosis.

**TCMD:** Tomografía computerizada multidetector.

**TK:** Tirosina quinasa.

**TTF-1:** Factor 1 transcripción nuclear tiroideo.

**UH:** Unidades Hounsfield.





# **CAPÍTULO I**

**Introducción**

**Planteamiento de Hipótesis**

**Objetivos de trabajo**





# Introducción

## ***1. Cáncer de pulmón. Aspectos generales***

El cáncer de pulmón (CP) constituye un gran problema de salud pública en nuestro país y en el mundo. En la actualidad en España es el tumor más frecuente en varones y la principal causa de muerte atribuida a cáncer. A pesar de los avances en el tratamiento, el pronóstico es pobre. Las tasas de supervivencia a los cinco años están alrededor del 50% para pacientes con enfermedad localizada, y apenas un 2% para aquellos con enfermedad diseminada. La supervivencia a los cinco años para todos los estadios combinados es de sólo el 14%.

Solamente el 15% de los cánceres de pulmón son diagnosticados en estadio temprano. La prevención y la detección precoz han demostrado ser difíciles. Debido al mal pronóstico, con baja supervivencia a largo plazo, y el alto porcentaje diagnosticado en estadio avanzado, ha sido objetivo prioritario conseguir un diagnóstico precoz, en fase preclínica. Los métodos de cribado poblacional con tomografía computerizada (TC) helicoidal de dosis bajas, o los marcadores moleculares en materiales de biopsia o esputo se encuentran en estudio y muestran resultados iniciales concluyentes a favor de la TC.

Una de las mayores revoluciones en el tratamiento del cáncer en general, y del CP en particular ha sido la identificación de alteraciones moleculares (mutaciones y amplificaciones génicas) que son en parte responsables de la supervivencia tumoral. Una de estas dianas terapéuticas en el CP es el receptor del factor de crecimiento epidérmico (EGFR). El EGFR forma parte de una red de señalización que es componente central de varios procesos celulares críticos, como el crecimiento, la proliferación y la motilidad celulares. La detección de mutaciones tipo EGFR en sujetos con adenocarcinoma (ADC) de pulmón, unido a tratamientos con nuevos fármacos diana ha revolucionado el manejo terapéutico del ADC de pulmón (Maemondo et al., 2010; Zhou et al., 2011; Kwak et al., 2010).

El pronóstico de los pacientes cuyos tumores expresan estas alteraciones moleculares y son tratados con terapias específicas es más favorable al de la población general de CP. Esto pone de relevancia la importancia de poder determinar dichas alteraciones para ofrecer a los pacientes el mejor tratamiento disponible.

La radiología tiene un papel central en el manejo clínico de la neoplasia pulmonar que incluye diagnóstico, estadificación, y seguimiento de respuesta al tratamiento, de este modo, la integración del caudal de información que proporcionan las pruebas diagnósticas radiológicas, junto a anatomía patológica y genética marcan el camino a seguir en la búsqueda de una medicina personalizada, donde las decisiones terapéuticas son diseñadas a la medida del paciente.

## ***1.1 Epidemiología***

El CP constituye la mayor causa de muerte por cáncer en el mundo en hombres y mujeres; produce más de 5 millones de fallecimientos al año y se estima que la cifra se duplicará en el año 2025 (Proctor, 2004). Su incidencia se ha ido incrementando progresivamente a lo largo del siglo XX, además, en las últimas décadas se han registrado cambios en ciertos rasgos epidemiológicos básicos, como la distribución por edad, sexo o estirpes histológicas.

En Europa es la tercera neoplasia en frecuencia tras el cáncer de mama y el cáncer colo-rectal, pero ocupa la primera posición en cuanto a mortalidad en varones, y la segunda en mujeres tras el cáncer de mama.

La incidencia de CP en territorio nacional es de unos 52 casos por cada 100.000 habitantes, 4 menos que la media europea, debido fundamentalmente a la tardía incorporación de las mujeres al hábito tabáquico. Según datos del Instituto Nacional de Estadística (INE), en España el CP es una enfermedad que se encuentra en clara progresión; cuenta con la mortalidad más elevada de todos los tumores, un 20% del total, superior a la suma de las muertes por cáncer de

mama, próstata y colon. En 2013 fallecieron en España por CP 21.664 personas: 17.559 varones y 4.105 mujeres (INE, 2015).

Desde el comienzo de la epidemia del CP, la tasa de incidencia en la mujer ha sido inferior a la del varón, aunque durante los últimos años se ha producido en todo el mundo una tendencia a igualarse, de modo que en EE.UU. el cociente se acerca a uno (National Cancer Institute, 2001).

En lo que respecta a la edad en el momento del diagnóstico, hay una clara tendencia al aumento, y en nuestro país ya son más del 50% los casos de CP diagnosticados en pacientes con más de 70 años. La edad media se aproxima a los 70 años en la mayoría de los registros (Sánchez de Cos Escuín et al., 2006).

Hay una tendencia universal al aumento del subtipo histológico ADC y a la disminución de la variante epidermoide, y el primero, ya es la variedad más común en EE.UU (Alberg et al., 2007). En general, esta estirpe es la que tiene un vínculo menos estrecho con el tabaquismo. Por el contrario, parece que un elevado consumo acumulado de tabaco constituye un factor preferencial para el desarrollo del tipo microcítico (Toh et al., 2007). En España se sigue observando una mayoría de epidermoides: un 37,7% de promedio en el estudio EpicliCP-2003 (Sánchez de Cos Escuín et al., 2006).

La supervivencia global a los 5 años, expresada en tasas absolutas, no llega al 15% en ningún país y permanece por debajo del 10% en muchas regiones europeas (Free et al., 2007).

## **1.2 Factores de riesgo**

El consumo de tabaco se ha demostrado como la causa principal del CP responsable del 90% de estos tumores en hombres y 60-80% en mujeres (Doll et al., 2005). El riesgo aumenta proporcionalmente con los años de tabaquismo y la intensidad de consumo. El abandono del hábito tabáquico reduce el riesgo de cáncer en el 20-90% a partir del quinto año de deshabituación (Petty, 1995). La exposición pasiva al humo del tabaco también aumenta el riesgo de padecer la enfermedad hasta un 30% si el cónyuge es fumador (Boffeta, 2002).

Otros carcinógenos con relación demostrada con el carcinoma broncogénico son el radón, asbesto y níquel. Entre otros agentes investigados estarían la exposición al diésel y a los contaminantes atmosféricos urbanos.

La predisposición genética también juega un papel determinante que puede explicar, al menos en parte, la existencia de casos en no fumadores y por qué sólo el 15% de las personas expuestas de manera prolongada al humo del tabaco desarrollan la neoplasia.

## **1.3 Afectación en el no fumador**

El CP diagnosticado anualmente a nivel mundial en no fumadores se estima entre el 5-15% en hombres y entre 15-50% en mujeres (Parkin et al., 2005).

La importancia de este tipo de CP se demuestra en su tendencia ascendente en los últimos años y ya es una de las diez primeras causas de muerte por cáncer en Estados Unidos (Boffetta et al., 2001; Thun et al., 2006).

Entre los factores etiológicos asociados al CP en no fumadores se encuentran la exposición ambiental al humo del tabaco, con aumento del riesgo de desarrollar la neoplasia por exposición secundaria del 35% en hombres y del 25% en mujeres en comparación con hombres y mujeres no expuestos (Vineis et al., 2004). Uno de los estudios más destacados en este sentido es el EPIC

(European Prospective Investigation into Cancer and Nutrition) que concluía con el mayor riesgo de desarrollar CP cuando la exposición tenía lugar en el lugar de trabajo frente al domicilio (Vineis et al., 2005). Los cambios en la legislación vigente sobre prohibición de consumo en lugares públicos pretenden incidir en este factor de riesgo.

La exposición a humos de combustión domésticos es otro factor de riesgo en estudio. Diversos trabajos centrados en poblaciones asiáticas identificaron la combustión doméstica de madera o carbón como factor de riesgo (Yu et al., 2006). Otros estudios, al contrario, no han hallado asociación (Ko et al., 1997).

La presencia de historia familiar de CP se asocia a un incremento del riesgo de desarrollar la enfermedad, tanto en fumadores como no fumadores. Se estima el riesgo de desarrollo de la enfermedad entre familiares de primer grado de 1,9 (Lindelöf y Eklund, 2001).

Otros factores estudiados son los virus oncogénicos y enfermedades pulmonares previas como tuberculosis o fibrosis pulmonar (Samet et al., 2009).

### ***1.4 Presentación clínica del CP***

El CP no presenta rasgos clínicos específicos, aunque la asociación de ciertos signos y síntomas vinculados a anomalías en la radiografía de tórax en ocasiones son virtualmente diagnósticos de la enfermedad. Aproximadamente un 25% de los pacientes están asintomáticos en el momento del diagnóstico, y esto supone una mayor probabilidad de enfermedad en estadio inicial. (Ost et al., 2013). Los pacientes sintomáticos generalmente presentan la enfermedad en estadios avanzados.

### ***a) Síntomas por afectación local pulmonar***

#### **Tos**

Es el síntoma más frecuente en el CP. Aparece en la mayoría de los pacientes con CP en estadio avanzado en algún momento de la evolución de la enfermedad (Patel y Peters, 1993). Las causas son diversas, entre las que figuran localización central de la lesión, neumonitis obstructiva, o derrame pleural. El tratamiento de la tos asociada a CP es más efectivo si va dirigido a la causa subyacente. Cuando se afecta la vía aérea puede ser de utilidad el empleo de broncodilatadores.

#### **Hemoptisis**

La forma más frecuente de presentación es la expectoración hemoptoica, variable en intensidad. El manejo depende de su severidad. La expectoración ocasional no requiere tratamiento. En casos amenazantes para la vida por su cuantía, de forma crónica o aguda, se puede optar por el uso de radioterapia, embolización radiológica o cirugía (Cremaschi et al, 1993). Globalmente la expectativa de vida será limitada y la actitud terapéutica estará basada en el pronóstico individualizado de cada caso.

#### **Dolor torácico**

Síntoma frecuente que puede ocurrir incluso en estadios iniciales en ausencia de invasión de pared torácica, pleura o mediastino. El dolor puede ser retroesternal cuando existe enfermedad nodal mediastínica o afectación de pericardio. En estos casos el dolor puede ser más inespecífico y difuso que el asociado a infiltración pleural o de pared torácica. La pauta analgésica apropiada debe ser indicada junto a la terapia antitumoral escogida.

#### **Disnea.**

Aparece en la mayoría de pacientes en el curso de la enfermedad (Muers y Round, 1993). Causada por el propio tumor, por patología de base o una combinación de múltiples factores. El tratamiento requiere una evaluación

detallada de las causas. El tratamiento sintomático consta de oxigenoterapia, opioides y sedantes. El oxígeno es eficaz en los casos con hipoxia (Bruera et al., 1992).

El uso de opioides suscita controversias por riesgo de depresión respiratoria en pacientes con funcionalismo pulmonar comprometido, aunque a dosis habituales resulta seguro (Bruera et al., 1990). Los corticoides son de utilidad en sujetos con enfermedad pulmonar obstructiva crónica (EPOC). La disnea es uno de los síntomas más discomfortantes para paciente y familia, por lo que su óptimo tratamiento debe ser objetivo de todo plan terapéutico integral.

### ***b) Síntomas por afectación loco regional torácica***

#### **Derrame pleural**

Se estima que el 15% de los casos de CP muestran derrame pleural al diagnóstico. No todos los derrames son malignos. El diagnóstico se suele obtener mediante estudio citológico. Su distinción del derrame de causa no neoplásica es importante cuando se plantea cirugía radical con intención curativa o se sospecha como evidencia única de progresión tras tratamiento antitumoral.

El tratamiento del derrame pleural maligno varía en función de la situación y pronóstico del paciente (Kvale et al., 2003). Se puede considerar la toracotomía con talcaje, drenajes permanentes o simples toracocentesis sintomáticas.

#### **Derrame pericárdico**

Puede aparecer en un 5-10% de pacientes. Los pacientes presentan disnea y ortopnea como síntomas iniciales. También puede cursar con ansiedad, presión subesternal o distensión yugular. En caso de taponamiento pericárdico el curso puede ser fatal y los síntomas inespecíficos hacen difícil el diagnóstico. En todo paciente con CP y disnea sin hipoxia se recomienda valorar la presencia de

afectación pericárdica. El taponamiento pericárdico requiere tratamiento urgente y consiste en pericardiocentesis con drenaje (Park et al., 1991).

### **Disfonía**

Se produce por parálisis de la cuerda vocal izquierda secundaria a afectación del nervio laríngeo recurrente. También puede ser resultado de sección del nervio durante tratamiento quirúrgico.

### **Parálisis diafragmática**

El nervio frénico en su trayecto torácico a través del pericardio puede ser infiltrado por tumor o adenopatías. Provoca parálisis del hemidiafragma correspondiente y pérdida de volumen del hemitórax afecto.

### **Disfagia**

Puede ser causada por compresión del esófago por adenopatías o por afectación de la inervación de la musculatura deglutoria.

## ***c) Manifestaciones extratorácicas de la enfermedad***

### **Metástasis óseas**

El esqueleto axial y parte proximal de huesos largos suele ser la parte más frecuentemente afectada. El dolor óseo está presente en 25% de casos de CP al diagnóstico. El tratamiento incluye la radioterapia y si existe riesgo de fractura de un hueso de carga se puede considerar la cirugía (Haentjens et al., 1992). El empleo de bifosfonatos puede disminuir el riesgo de eventos óseos (Rosen et al., 2003).



### **Afectación hepática, suprarrenal y linfática abdominal**

Cuando las metástasis hepáticas están presentes puede aparecer fatiga, pérdida de peso, dolor epigástrico o náuseas. La analítica de función hepática resulta normal en muchos casos. La afectación suprarrenal o adenopática suele ser asintomática y su diagnóstico es un hallazgo casual.

### **Metástasis cerebral**

El CP es la causa más frecuente de metástasis cerebrales (Merchut, 1989). El aumento del control local de los tumores localmente avanzados con el tratamiento y la mejora en la supervivencia de los pacientes con enfermedad metastásica ha incidido en el incremento de la incidencia de metástasis cerebrales (Luca Ceresoli et al., 2002). La clínica depende de su localización y edema o hemorragia asociada. Los pacientes pueden presentar cefalea, náuseas, vómitos, focalidad neurológica, convulsiones, alteración del nivel de conciencia o alteraciones visuales. La participación leptomenígea ocasiona afectación de pares craneales. El tratamiento se basa en corticoides y/o radioterapia (Coia et al., 1992).

### ***1.5 Clasificación del CP***

Según la Organización Mundial de la Salud (OMS) los tumores de pulmón histológicamente muestran nueve tipos divididos en dos grandes grupos, los de célula no pequeña (CPCNP) que representan el 85% de la totalidad y los llamados de célula pequeña o microcíticos (CPCP) que tiene un comportamiento clínico y una respuesta al tratamiento diferente del resto. En la mayoría de pacientes es posible establecer con fiabilidad la distinción entre ambos subgrupos (Roggli et al., 1985).

La clasificación de la OMS reconoce la posibilidad de que haya diversos grados de diferenciación intratumoral. El diagnóstico va a depender de la cantidad de tejido estudiado, normalmente una pequeña muestra obtenida en

biopsia bronquial o biopsia transtorácica con aguja. Por ejemplo, un estudio de 107 pacientes de CP diagnosticados inicialmente con una muestra histológica presentó modificación de diagnóstico tras el análisis completo de pieza quirúrgica y ganglios en 41 casos (Chuang et al., 1984).

### ***CPCP***

Representa aproximadamente el 15% del total. Es el tipo más agresivo, con el peor pronóstico. Los pacientes muy frecuentemente presentan metástasis al diagnóstico inicial, y aunque responden muy bien a quimioterapia, muestran recaídas resistentes a tratamiento. A los 5 años la supervivencia es de 1-5% (Sher et al., 2008).

Surge con frecuencia de la vía respiratoria principal, de una lesión de márgenes poco netos de predominio submucoso y del tejido conjuntivo peribronquial. En su progresión adopta forma de masa imprecisa que oblitera vía respiratoria y vasos. Su expansión endobronquial es rara, más típica del subtipo epidermoide. La invasión vascular y bronquial es precoz, así como la infiltración ganglionar loco-regional.

Histológicamente el tumor está conformado por células de tamaño que duplican o triplican al linfocito maduro. El citoplasma es escaso. Los núcleos pueden ser pequeños e hipercromáticos. En algunos tumores se identifican focos de diferenciación glandular o epidermoide. Histológicamente muestra diferenciación neuroendocrina y gránulos de neurosecreción con serotonina, hormona corticotropa o polipéptido intestinal vasoactivo (Jackman et al., 2005).

### ***CPCNP***

Los subtipos que lo conforman son el carcinoma escamoso o epidermoide, el ADC y el carcinoma de células grandes. Desde hace un tiempo se observa un cambio de tendencia, con aumento de frecuencia de los ADC, que se atribuye a la introducción de filtro en los cigarrillos y la reducción de nicotina y alquitrán.

### **Carcinoma escamoso**

El carcinoma escamoso muestra una localización central en sus dos terceras partes. Supone del 25-40% de los tipos de CP (Husain y Kumar, 2005). Su aspecto característico es el de masa polipoide o papilar en el interior de la luz bronquial. Asocia obstrucción de vía aérea y neumonitis distal. La necrosis y cavitación son frecuentes cuando alcanza gran tamaño. Histológicamente presenta puentes intercelulares o queratinización (Fraser et al, 2001).

### **Carcinoma de células grandes**

El carcinoma de células grandes representa el 9% de todos los tumores de pulmón. Estos tumores suelen tener una localización periférica, aunque también pueden presentar una localización central (Travis et al., 2002). El diagnóstico se aplica a las lesiones que no poseen diferenciación epidermoide o glandular. Macroscópicamente tienden a ser tumores voluminosos, con focos de necrosis. Histológicamente se observa crecimiento de láminas de células con citoplasmas eosinófilos abundantes. Los núcleos son grandes y vesiculosos.

### **Adenocarcinoma (ADC)**

El ADC muestra un incremento en su incidencia relativamente reciente, y ha llegado a ser el subtipo histológico líder en frecuencia (Hoffman et al., 2000; Curado et al., 2007). Es la variante menos relacionada con el tabaco y la más común en mujeres no fumadoras.

En 2011 una nueva clasificación del ADC fue publicada por un comité internacional multidisciplinar. El ADC es una lesión con variado espectro patológico, radiológico y clínico, en el que gana relevancia el estudio de sus anomalías moleculares y genéticas. La clasificación introduce varios términos nuevos y elimina la denominación de carcinoma bronquioloalveolar.

Las nuevas subcategorías están conformadas por lesiones pre invasivas como son la hiperplasia adenomatoidea atípica (HAA), de pequeño tamaño (inferior a 5 mm), definida por una proliferación localizada de neumocitos tipo II y/o células de Clara con atipia leve a moderada que revisten las paredes aleolares y a veces los bronquiolos respiratorios. En segundo lugar se describe el ADC in situ, que es una lesión no invasiva puramente lepidica (crece a lo largo de la superficie de las paredes alveolares) menor de 3 cm. A continuación se sitúa el ADC mínimamente invasivo que se caracteriza por invasión histológica inferior a 5 mm. Estas lesiones tienen excelente pronóstico tras resección quirúrgica. Otra categoría con peor pronóstico es el ADC invasivo, que se divide en base a sus características histológicas en ADC predominantemente lepidico, acinar, papilar, micropapilar o sólido. Estos subtipos pueden presentarse como variante mucinosa y no mucinosa. El ADC invasivo mucinoso debutará de forma típica en la TC como un nódulo sólido o un área pulmonar de consolidación (Truong et al., 2014).

### **2. Diagnóstico por imagen del CP**

#### **2.1 Métodos de Imagen**

##### **Radiología torácica simple**

Ante la sospecha de neoplasia broncogénica, es la primera prueba de imagen que se suele realizar por su amplia disponibilidad. Debe incluir una proyección de tórax pósterio-anterior y otra lateral. La visualización de la lesión en la radiografía va a depender de su tamaño y localización respecto a la vía aérea y existen limitaciones para la detección de la lesión en estadio precoz por la superposición de estructuras anatómicas del tórax (Doria-Rose y Szabo 2010).

La sensibilidad de la radiología simple en la demostración de nódulos es baja, con alta incidencia de falsos positivos (Austin et al., 1992). Un 0,2% de radiografías torácicas presentan un nódulo. El 90% constituyen un hallazgo incidental. El diagnóstico diferencial del nódulo pulmonar solitario en radiología simple es amplio e incluye procesos inflamatorios, vasculares, traumáticos y lesiones congénitas. Aunque muchos nódulos descubiertos incidentalmente son benignos, hay que tener en cuenta que 1 de cada 13 nódulos en hombres y 1 de cada 16 en mujeres serán diagnosticados de cáncer. El 20-30% de los pacientes con neoplasia broncogénica debutan con un nódulo pulmonar solitario (Truong et al., 2010).

La detección de nódulos pulmonares en la radiografía es poco fiable. Muhm et al. (1983) reportaron que el 90% de los nódulos periféricos y 75% de nódulos perihiliares identificados durante un programa de cribado de CP eran visibles de forma retrospectiva en una radiografía previa. Los nódulos omitidos pueden reflejar una inspección incompleta por el evaluador o resultar poco perceptibles si se localizan en parénquima superior, central, o superpuestos a clavícula o hilios (Kundel et al., 1991; Shah et al., 2003).

El estudio ELCAP (Henschke et al., 2001) mostró con TC de baja dosis (TCBD) una detección de nódulos no calcificados tres veces superior a la

radiología simple. En la práctica radiológica clínica se ha estimado un 19% de neoplasias broncogénicas no detectadas con radiografía de tórax. (Quekel et al., 1999).

Ante un nódulo detectado en la radiología simple es importante establecer si es verdaderamente solitario y si se aloja en el parénquima. Más del 50% de los pacientes con nódulo pulmonar solitario (NPS) detectado en las proyecciones simples demuestran múltiples nódulos en la TC que suelen representar enfermedad granulomatosa o metastásica, dependiendo del escenario clínico.

### **Tomografía computerizada multidetector (TCMD)**

La TC es la modalidad de imagen fundamental en el diagnóstico, estadificación y seguimiento del CP, junto a la técnica híbrida PET-TC (Paul et al., 2012). Es una prueba ampliamente disponible y muy rápida, con amplia aceptación, capaz de estudiar extensas áreas del organismo en una sola apnea de escasos segundos. La configuración actual de los equipos multidetectores proporciona una resolución espacial anatómica submilimétrica muy útil a la hora de concretar estadificación y tratamiento.

En la actualidad aproximadamente el 30% del volumen global de exámenes de TC corresponde a estudios torácicos (Goodman 2010). Los avances en la tecnología se han traducido en un rápido incremento en el uso de sistemas multidetectores, y han convertido a la TC en la mejor técnica para la detección de nódulos pulmonares (Edey and Hansell, 2009). La TC evalúa con gran precisión las características de la lesión tumoral primaria y su relación con las estructuras anatómicas durante el proceso de estadificación.

En 1999 surgieron los primeros equipos de TCMD. Mientras el escáner helicoidal de corte único usa sólo una hilera de detectores, en los equipos multicorte se fueron añadiendo hileras adyacentes. Los elementos detectores son en la actualidad del orden de 0,5-0,6 mm de espesor con velocidad de rotación del tubo de 0,3 a 0,4 segundos. Los parámetros técnicos más

importantes en TC son voltaje del tubo, habitualmente alto, en torno a 120-140 Kw y la intensidad de la corriente del tubo, limitada debido al tiempo relativamente largo de adquisición.

Los parámetros empleados para la adquisición de las imágenes buscan maximizar la resolución temporal y espacial. En la reconstrucción de la imagen se hace uso de algoritmos de alta frecuencia que mejoran el realce de bordes, pero también amplifican el ruido, por lo que su uso es limitado a parénquima y hueso. El uso de técnicas de post-proceso como la proyección de máxima intensidad (MIP) mejora la tasa de detección de nódulos en comparación con las imágenes axiales no procesadas. Las imágenes MIP con espesor de 8 mm se han mostrado superiores en la detección de nódulos pulmonares sobre el resto de técnicas (Kawel et al., 2009).

### **Tomografía de emisión de positrones (PET-TC)**

La tomografía de emisión de positrones es una técnica de Medicina Nuclear que consiste en el registro en imágenes de la distribución orgánica de moléculas marcadas con radioisótopos emisores de positrones. Permite visualizar y cuantificar aspectos del metabolismo energético, la proliferación celular o la actividad enzimática. La PET consta de un ciclotrón o unidad de producción de radionúclidos emisores de positrones. Los radionúclidos marcan un compuesto químico apto para la administración al paciente. El proceso presenta como factor limitante el tiempo de desintegración del radionúclido, que condiciona el intervalo entre su producción y su uso con el paciente. La cámara de positrones es otro componente fundamental de la PET que recoge la información emitida por el radiofármaco suministrado al paciente y que procede de su biodistribución por los órganos.

El radiofármaco más empleado es la  $^{18}\text{F}$ -Flúor-2-deoxi-D-Glucosa ( $^{18}\text{F}$ -FDG), con aplicabilidad en un amplio espectro de patologías (Kumar et al., 2010). Es un análogo de la D-glucosa que permanece atrapado en el interior de las células tumorales. El análisis de las imágenes obtenidas se puede realizar calculando la actividad de la lesión en relación con la dosis inyectada y el peso

corporal (SUV o Standardized Uptake Value) (Haberkorn et al., 1991). Se considera que a mayor SUV, mayor probabilidad de malignidad.

El equipo PET combinado con TC (PET-TC) presenta elevada sensibilidad y alto valor predictivo negativo para la detección de lesiones, superior en muchos casos a la TC. La técnica híbrida PET-TC presenta dos ventajas frente al equipo PET convencional. Primero, la corrección de la dispersión y la atenuación se realiza de forma más rápida. Este método acorta el tiempo de adquisición y mejora el confort de paciente. Segundo, la resolución espacial de la PET es generalmente limitada para la precisa localización anatómica de la patología. La asociación con una modalidad de imagen de alta resolución anatómica como la TC ayuda a la localización y caracterización de la lesión. Previamente se ha empleado software de fusión para alinear los datos de la PET y la TC que han sido llevados a cabo por separado. La realización simultánea ha reducido los problemas causados por falta de concordancia entre los datos anatómicos y funcionales (Kinahan et al., 2003).

### **Resonancia Magnética (RM)**

La imagen con RM del parénquima pulmonar constituye un reto técnico, por la dificultad que supone el movimiento cardíaco y respiratorio. Desde el primer estudio publicado en el año 1985 sobre estadificación del carcinoma broncogénico con RM ha habido grandes progresos con el uso de técnicas con sincronización respiratoria y cardíaca y la aparición de secuencias no convencionales como la difusión (Webb et al., 1985). El desarrollo tecnológico ha mejorado la calidad de la imagen y su aplicación clínica en el estadiaje del tumor.

La RM tiene una capacidad de diferenciación tisular superior a la TC y puede resultar de utilidad en la evaluación de afectación mediastínica o de pared torácica en casos dudosos. También tiene un papel destacado en la valoración de invasión tumoral cardíaca, de grandes vasos y pericardio superando a la TC en la identificación de invasión de miocardio o cámaras cardíacas (Ohno et al., 2001). La RM se puede emplear en los tumores del vértice pulmonar y es de primera elección en la investigación de metástasis cerebrales (Hollings y Shaw, 2002). En



la actualidad el uso de RM cerebral de rutina en la estadificación de pacientes con neoplasia pulmonar y evaluación clínica negativa no ha sido bien establecido. Las guías del Colegio Americano de Médicos Torácicos (ACCP) recomiendan estudio de imagen cerebral en CP estadio III y IV incluso cuando el examen clínico es negativo (Silvestri et al., 2013). Por último, la RM puede detectar lesiones hepáticas con mayor precisión que la TC y caracterizar lesiones suprarrenales (Koyama et al., 2013).

### **2.2 Hallazgos radiológicos**

Las manifestaciones radiológicas del CP dependen de su tamaño y de su localización anatómica respecto a la vía respiratoria. Los tumores predominan en lóbulos superiores y son más frecuentes en el pulmón derecho que en el izquierdo, con una relación de 3:2. La estirpe epidermoide y CSCP generalmente asocian localización central. Los ADC aparecen como lesiones periféricas únicas en el 50% de los casos. Con frecuencia se presentan ganglios linfáticos hiliares aumentados de tamaño. El 5% de los tumores se origina en el vértice de los lóbulos pulmonares (tumor de Pancoast).

Se diferencian tres tipos fundamentales de hallazgos radiológicos:

- a. Alteración del parénquima pulmonar con nódulo (hasta 3 cm de diámetro), masa (mayor de 3 cm), multiplicidad de nódulos o masas, colapso/neumonitis obstructiva, hiperclaridad pulmonar y enfermedad intersticial difusa.
- b. Alteración del hilio con aumento hilar o perihiliar.
- c. Patología torácica extrapulmonar: ensanchamiento o masa mediastínica, destrucción costal o vertebral, derrame pleural, elevación de hemidiafragma.

### ***a) Alteración del parénquima pulmonar***

#### **Nódulo pulmonar solitario. Tamaño**

La Sociedad de Fleischner define el nódulo pulmonar como una opacidad parenquimatosa circular bien circunscrita, menor de 3 cm y no asociada a atelectasia o adenopatía. Por encima de 3 cm de diámetro pasa a ser considerada masa.

La probabilidad de malignidad de los nódulos solitarios menores de 5 mm es inferior al 1%. A menor tamaño, mayor probabilidad de benignidad. El 80% de los nódulos benignos no alcanzan los 2 cm de diámetro (Gurney and Swensen, 1995). Al interpretar estos datos es fundamental recordar que la probabilidad de malignidad depende del contexto clínico del paciente y de factores como tabaquismo, neoplasia previa o edad.

Según la Sociedad de Fleischner, incluso en pacientes de alto riesgo, la probabilidad de malignidad de nódulos inferiores a 5 mm es inferior al 1% (MacMahon et al., 2005).

#### **NPS. Crecimiento. Volumetría tumoral con TC**

El crecimiento de un nódulo sugiere etiología maligna, por lo que resulta imprescindible comparar con las pruebas de imagen previas siempre que sea posible. El tiempo de duplicación representa el tiempo requerido por un nódulo para duplicar su volumen, que oscila entre los 30 y los 400 días en el caso de las lesiones malignas. Un tiempo de duplicación más breve se asocia habitualmente a infección. Un tiempo de duplicación superior a 400 días se asocia a hamartoma y a nódulos en vidrio deslustrado, que están vinculados a un tipo de cáncer de muy lento crecimiento. Dos años de estabilidad radiológica se considera una fuerte presunción de benignidad. Períodos más largos de seguimiento se recomiendan en los nódulos en vidrio deslustrado. El seguimiento radiológico se realizará con TCBD siempre que sea posible.

Las guías actuales establecen la estimación del tamaño tumoral en base a su diámetro mayor de manera unidimensional (Response Evaluation Criteria in Solid Tumors (RECIST)) o bidimensional (OMS). La medida manual del diámetro lesional está limitada por poca precisión y reproducibilidad (Jennings et al., 2006). Resulta especialmente difícil detectar cambios de tamaño en lesiones de menos de 10 mm de diámetro (Yankelevitz and Henschke, 1997).

Los métodos para detectar cambios de tamaño en TC seriados evolucionan rápidamente. El desarrollo de la tecnología multidetector permite la medida volumétrica del nódulo pulmonar y el cálculo del tiempo de duplicación de volumen, datos que ayudarán a discriminar mejor entre nódulos benignos y malignos. El volumen de una esfera se extrae de la fórmula  $4\pi r^3/3$  y el tiempo de duplicación del volumen equivale a un incremento de diámetro del 26%. Zhao et al. reportaron los resultados iniciales de la cuantificación volumétrica del CP en el año 2005. Varios estudios han demostrado que la medida del volumen tumoral en el CP es más reproducible que el tamaño (Zhao et al., 2009; Nishino et al., 2011). La medición precisa de la carga tumoral en el seguimiento de la enfermedad beneficia al paciente de cara a la toma de decisiones y la optimización del tratamiento como ya ha quedado reflejado en publicaciones recientes (Nishino et al., 2016). La falta de estandarización en el método de medida es un escollo a superar para su implementación en la práctica diaria de la radiología oncológica.

### **NPS. Morfología, localización y forma**

La evaluación de las características morfológicas del NPS con TCMD ayuda a discernir malignidad o benignidad de la lesión. Los nódulos solitarios malignos aparecen con mayor frecuencia en lóbulos superiores (Swensen et al., 1997). A menudo los nódulos subpleurales y bilaterales visibles en segmentos apicales de los lóbulos superiores reflejan fibrosis post-inflamatoria (MacMahon et al., 2005). En un paciente sin antecedentes oncológicos, los nódulos pericisurales tienen muy baja probabilidad de malignidad (Bankoff et al., 1996). Así mismo mientras la forma poligonal es muy específica de enfermedad benigna (Edey and

Hansell 2009), la morfología esférica indica malignidad con mayor probabilidad que el aspecto aplanado o tubular, representativo de ganglios, granulomas o fibrosis nodular.

### **NPS. Contorno**

Los márgenes nodulares pueden ser suaves, lobulados, irregulares o espiculados. La lobulación se atribuye a distinta velocidad de crecimiento intratumoral. Las espículas indican infiltración intersticial (Heitzman et al., 1982). Los nódulos polilobulados tienen la más alta probabilidad para malignidad, con importante solapamiento, ya que hasta un 25% de nódulos lobulados son benignos (Xu et al., 2008). A su vez, el 21% de los nódulos bien circunscritos, con bordes suaves, resultan malignos (Siegelman et al., 1980). Los márgenes cóncavos tienen 100% de especificidad para benignidad y 43% de sensibilidad (Takashima et al., 2003). La cola pleural, definida como una opacidad lineal dirigida desde el nódulo hacia la superficie pleural puede presentarse en lesiones benignas y malignas, pero cuando se asocia a malignidad se asocia con mayor frecuencia al ADC.

### **NPS. Cavitación**

Se puede presentar en lesiones tanto de etiología benigna, como maligna. Su incidencia en neoplasias varía entre el 2% y el 25% (Watanabe et al., 2015). La mayoría de los tumores con cavitación miden más de 3 cm. El tipo histológico asociado más frecuentemente a cavitación es el carcinoma epidermoide. Un estudio con 100 carcinomas cavitados mostró que 82 correspondían a carcinomas epidermoides. Suelen ser más frecuentes en lóbulos superiores y segmentos superiores de lóbulos inferiores. Poseen una superficie interna irregular, con cavitación que puede ser central o excéntrica y un tamaño variado, de hasta 10 cm. Las lesiones de paredes delgadas suelen ser benignas. En un estudio prospectivo de 61 pacientes, 19 de 20 cavidades con un espesor mural máximo de 4 mm eran benignas. Los hallazgos que se derivan de este y otros estudios permiten establecer que la gran mayoría de cavidades con grosor

máximo parietal de 4 mm son benignas, mientras que aquellas con espesor de 16 mm o más son malignas (Woodring and Fried, 1983).

### **NPS. Broncograma aéreo, burbujas aéreas y pseudocavitacion**

El broncograma aéreo ha sido definido como la persistencia de bronquios rellenos de aire en el interior de opacidades pulmonares y son vistas como bandas ramificadas radiolucientes en la radiografía de tórax. El signo puede implicar evacuación del aire de los alveolos distales por reabsorción (atelectasia), o reemplazo del aire por neumonía, tumor o combinación de estos procesos.

La pseudocavitación o áreas esféricas de atenuación aérea intralesional causadas por alveolos distendidos y bronquios respetados se manifiestan en imagen como áreas intranodulares ovals o redondas de baja atenuación que pueden indicar ADC de crecimiento lepidico (Oda et al., 2008).

### **NPS. Calcificación**

Hay cuatro patrones de calcificación específicos de calcificación benigna: central, difuso sólido, laminado y en “palomita de maíz”. La calcificación nodular densa y uniforme es un indicador potente de enfermedad benigna, presente en el 14% de los nódulos subcentimétricos (Diederich et al., 2002).

La calcificación en “palomita de maíz” es típica del hamartoma, junto con la presencia de grasa con densidad entre -40 a -120 Unidades Hounsfield (UH). No obstante, los casos de osteosarcoma y condrosarcoma pueden presentar metástasis pulmonares con patrones benignos de calcificación. También existen patrones indeterminados de calcificación que pueden ser malignos. Calcificaciones moteadas, amorfas o excéntricas configuran este grupo (Mahoney et al., 1990).

### **NPS. Nódulo subsólido**

Es definido en TC como un área redonda de aumento de atenuación en vidrio deslustrado, con densidad inferior a vasos regionales. En el Early Lung Cancer Action Program los nódulos puros en vidrio deslustrado mostraron una incidencia de malignidad del 18% y los parcialmente sólidos la más alta incidencia de malignidad, hasta 63% (Henschke et al., 2002). Por otra parte los nódulos sólidos presentaron una incidencia de malignidad del 7%.

La presencia de un nódulo subsólido que persiste en el tiempo es compatible con ADC o HAA, considerada lesión premaligna. Otras posibles etiologías del nódulo son fibrosis focal y neumonía organizada.

Los nódulos puros de vidrio deslustrado menores de 10 mm, raramente representan lesiones malignas. La frecuencia de ADC invasivo es mayor para nódulos en vidrio deslustrado que superan los 10 mm y especialmente prevalente en nódulos subsólidos con componente sólido interno superior al 50% (Henschke et al., 2002).

### **NPS. Signo del halo**

Se define como un anillo perinodular mal definido de atenuación en vidrio deslustrado. Es inespecífico, presente en casos de hemorragia, inflamación, ADC tipo lepidico o infección por *Aspergillus* (Georgiadou et al., 2011).

### **NPS. Realce con contraste iv**

En el examen de TC dinámico con contraste yodado intravenoso un realce nodular inferior a 15 UH es predictivo de lesión benigna. Un realce superior a 20 UH sugiere malignidad.

### **Atelectasia y neumonitis obstructiva**

Es el término usado para indicar pérdida de volumen del tejido pulmonar asociado con una disminución en el aire que contiene. Se puede emplear como sinónimo de colapso. En los casos de CP las consecuencias sobre el parénquima

pulmonar por la obstrucción de la vía aérea se observan en aproximadamente 40% de los pacientes en el momento del diagnóstico (Webb y Higgins, 2011). El patrón radiológico se asocia a una combinación de alteraciones a nivel anatómico-patológico que incluyen bronquiectasias con secreciones de moco, colapso y consolidación del parénquima con macrófagos cargados de lípidos, células mononucleares inflamatorias y tejido fibroso. Típicamente el CP envuelve un único bronquio y sus ramas distales, por lo tanto, la atelectasia más frecuente es la segmentaria o lobar. La ausencia de broncograma aéreo suele ser sugerente de obstrucción aunque a veces está presente cuando la lesión es parcialmente oclusiva, asociada con un grado variable de pérdida de volumen. Un signo radiológico frecuente es la S de Golden, presente en la atelectasia del lóbulo superior derecho (LSD) por neoformación hilar (Gupta, 2004).

### **Enfermedad intersticial difusa**

Presente en el paciente con CP y diseminación linfangítica que aparece en la radiografía como opacidades lineales difusas o regionales a menudo asociadas con adenopatías hiliares mediastínicas y derrame pleural. En la TC se manifiesta como engrosamiento de intersticio peribroncovascular, intersticio septal interlobulillar y cisuras (Webb y Higgins, 2011).

### **Alteración del volumen pulmonar regional**

El volumen pulmonar distal a la lesión endobronquial estenosante se encuentra disminuido en inspiración máxima. El pulmón afectado presentará una hiperclaridad que traduce una disminución de su perfusión u oligohemia, consecuencia de vasoconstricción hipóxica en respuesta a la hipoventilación o a la afectación del árbol vascular arterial pulmonar.

### **Neoplasia apical**

Es el tumor que crece en el vértice pulmonar. Por su localización también se llama tumor del Sulcus superior. Con frecuencia produce un síndrome de Pancoast debido a la invasión de la pared torácica y de la base del cuello que clínicamente se caracteriza por dolor en el hombro o brazo por afectación del

plexo braquial. Suele presentarse también como un síndrome de Horner por invasión del sistema nervioso simpático y del ganglio estrellado. No es rara la invasión costal, vascular o la diseminación por el canal neural. No obstante, el síndrome de Pancoast en su presentación clásica es poco común (Foroulis et al., 2013).

Como norma se debe sospechar un tumor del vértice en la radiografía de tórax ante un engrosamiento apical irregular, asimétrico, mayor de 5 mm respecto del otro lado. Los engrosamientos apicales son frecuentes en adultos, pero deben ser simétricos.

### ***b) Alteración del hilio***

El incremento de tamaño de un hilio pulmonar en la radiografía puede constituir el primer hallazgo de una neoplasia de pulmón, y traducir la presencia de adenopatías o una masa primaria. Los ganglios hiliares son la primera estación en la vía de diseminación linfática. Sólo algunos tumores superiores pueden dar adenopatías mediastínicas sin afectar el hilio (Aronchick, 1990). En radiología simple son signos de afectación hilar el aumento asimétrico de la densidad del hilio, los cambios de su contorno, el estrechamiento de la luz bronquial o su engrosamiento parietal. El aumento hilar es el primer hallazgo radiológico detectable en 10-15% de casos de CP (Webb y Higgins, 2011).

### ***c) Patología torácica extrapulmonar:***

#### **Ensanchamiento o masa mediastínica**

Habitualmente causado por aumento de tamaño de los ganglios linfáticos mediastínicos o por invasión tumoral directa. La afectación ganglionar en tumores de pulmón derecho comienza en el hilio derecho para drenar posteriormente a espacio paratraqueal derecho, región de ácigos y supraclavicular. Algunos tumores del LSD pueden drenar directamente a ganglios



paratraqueales y los del lóbulo inferior derecho (LID) pueden alcanzar directamente ganglios subcarinales y llegar a cruzar línea media.

Los CP izquierdos drenan a hilio izquierdo, salvo algunos de lóbulo superior izquierdo (LSI) que lo hacen directamente a ventana aorto pulmonar. La radiología simple puede detectar la afectación ganglionar en la mitad de los casos al estudiar desplazamiento o borramiento de líneas y contornos mediastínicos.

La TC resulta superior a la radiología simple, pero no es el sistema ideal para la evaluación de las adenopatías mediastínicas. Dos metaanálisis concluyen una sensibilidad de 60%, especificidad de 77% y precisión de 75% (Dales et al., 1990; Dwamena et al., 1999). El tamaño ganglionar en TC es el criterio más usado para discernir ganglio normal de adenopatía. Un diámetro en eje corto de 10 mm es considerado el límite superior de la normalidad. (Glazer et al., 1985; Glazer et al., 1988).

Se ha publicado mayor precisión en la evaluación de la enfermedad linfática mediastínica cuando se emplea un tamaño específico para cada región nodal del sistema de la Sociedad Americana Torácica. Por ejemplo, si consideramos 13 mm de eje corto como límite en región subcarinal, precarinal y tráqueo-bronquial y 10 mm en el resto de estaciones ganglionares reducimos la tasa de falsos positivos (Ikezoe et al., 1990).

La PET-TC se ha demostrado superior en la detección de enfermedad mediastínica nodal con una sensibilidad de 89% y especificidad del 94% (Antoch et al., 2003). Sin embargo, los falsos positivos en ganglios mediastínicos por hipercaptación en el estudio de PET-TC son frecuentes y no se ha logrado validar un umbral de realce con 18F-FDG para distinguir enfermedad infecciosa/inflamatoria de metastásica (Groot et al., 2015). Las razones son la variabilidad en el SUV, que puede deberse a retraso en la adquisición de la imagen después de la inyección de 18F-FDG, tipo de equipo, algoritmo de reconstrucción de la imagen y peso corporal del paciente. De hecho se considera

más fiable la valoración visual que el SUV para distinguir entre enfermedad nodal inflamatoria y enfermedad nodal metastásica (Hellwig et al., 2006).

Por otra parte, la invasión del mediastino es un dato de primera importancia porque determina la estadificación, y por tanto tratamiento y pronóstico. La radiología convencional detecta la presencia de masas mediastínicas cuando estas superan los límites normales anatómicos o borran las líneas clásicas. La TC presenta una sensibilidad, especificidad y precisión en detectar la invasión mediastínica reportada entre 40%-84%, 57%-94% y 56%-89% respectivamente. Los hallazgos en imagen indicativos de invasión mediastínica son infiltración de la grasa y distorsión o extensión alrededor de grandes vasos o bronquios principales. Otros signos como contacto con el tumor en más de 3 cm o 90° de circunferencia y engrosamiento pleural o pericárdico tienen un grado de predicción relativamente bajo.

### **Destrucción costal o vertebral**

Puede ser la causa de presentación de los tumores periféricos por dolor y masa palpable o fractura costal. La sensibilidad y especificidad de la TC en determinar la invasión de la pared torácica varía desde 38% al 87% y 40%-90% respectivamente (Quint y Francis, 1999). Los hallazgos sugestivos de invasión incluyen contacto entre masa y pared que se prolonga más de 3 cm, márgenes obtusos entre masa y superficies pleurales y obliteración de grasa extrapleural. El único hallazgo específico es la detección de extensión lesional a través de espacio intercostal o destrucción ósea franca. Aunque es importante la determinación de invasión de pared torácica, este hallazgo aislado no es definitorio de irresecabilidad.

### **Derrame pleural**

Su frecuencia oscila entre 8-15% de los casos. Puede ser seroso o sanguinolento. El primero es resultado de obstrucción de ganglios linfáticos invadidos, mientras que el derrame hemorrágico denota invasión directa por parte del tumor. En la radiografía de tórax un derrame pleural masivo que no

desplaza al mediastino debe hacer sospechar la existencia de atelectasia subyacente y es sugestivo de neoplasia.

En TC la presencia de engrosamiento o nodularidad pleural en asociación con derrame resulta altamente sospechoso de malignidad. La mayoría de casos de derrame pleural maligno ocurre sin engrosamiento pleural detectable.

### **Elevación de hemidiafragma**

Causada habitualmente por invasión tumoral del nervio frénico y parálisis diafragmática.

### ***2.3 Estadificación radiológica del CP (Clasificación TNM)***

En el CP los estudios de imagen resultan imprescindibles para la estadificación de la enfermedad porque las opciones terapéuticas y la mortalidad dependen en gran medida del estadio de presentación. La evaluación clínica aislada del paciente infraestima la extensión de la enfermedad comparado con el estadio patológico (Groot et al., 2015). La radiología es esencial para la estadificación clínica y permite conocer aspectos determinantes previos a la planificación del tratamiento oncológico, quirúrgico o radioterápico como por ejemplo son tamaño tumoral, localización, relación con estructuras anatómicas y existencia de enfermedad nodal o metástasis a distancia.

La radiografía simple de tórax no es útil para seleccionar a los pacientes con enfermedad potencialmente resecable. La TCMD, PET-TC y RM serán las pruebas empleadas para estudiar la extensión de la enfermedad. Farjah et al. (2009) encontraron que los pacientes con evaluación bimodal (TC y PET o TC y estadificación invasiva) o evaluación trimodal (TC más PET y estudio invasivo) tenían un menor riesgo de muerte comparados con los pacientes estudiados con una única modalidad.

La TC de tórax como única prueba de imagen resulta suficiente en la estadificación de enfermedad periférica en estadio IA.

La tecnología PET-TC se recomienda cuando no se detecta enfermedad metastásica en TC y se ha demostrado que la detección inesperada de enfermedad ganglionar o a distancia cambia el manejo en el 14% de los casos (Weder et al., 1998). Se ha publicado también que el empleo de la PET-TC puede evitar toracotomías innecesarias en uno de cada cinco casos (Tinteren et al., 2002).

### ***Clasificación TNM***

El estadiaje de los tumores es de vital importancia en el estudio de los pacientes con cáncer. Su propósito es describir la extensión anatómica de la enfermedad con un lenguaje común y consistente. El grado de afectación anatómica tiene un gran impacto en la elección del tratamiento y en el pronóstico, aunque aisladamente el estadio tumoral tampoco define el pronóstico, que depende de múltiples factores como comorbilidades o tratamiento recibido. El sistema de estadificación TNM fecha su origen en 1944. El método de clasificación puede ser clínico (indicado por prefijo c) o patológico (indicado por prefijo p). El estadio clínico se obtiene de la información disponible previa al tratamiento y el estadio patológico es determinado después de la resección (Detterbeck et al., 2013).

La versión actual es la séptima del sistema TNM basada en una iniciativa llevada a cabo por la Asociación Internacional para el Estudio del Cáncer de Pulmón.

### **Tumor primario (T)**

El descriptor T puede definir el pronóstico (Tabla 1) y tratamiento en pacientes con afectación ganglionar limitada y ausencia de metástasis a distancia (Rami-Porta et al., 2007). El descriptor primario T está determinado por el tamaño, localización y extensión del tumor primario, y normalmente es evaluado con TC (Tabla 2).

La variabilidad a la hora de medir la lesión pulmonar primaria puede alterar la categoría T y el estadio. En particular las mediciones de lesiones

irregulares con espiculaciones muestran baja concordancia interobservador (Erasmus et al., 2003). No se ha establecido una estandarización global de la ventana o el plano usado en la TC para las medidas, aunque el plano axial es el más frecuentemente empleado y el recomendado por las guías del ACCP (Detterbeck et al., 2013). La medición del tumor primario puede resultar difícil cuando los márgenes están oscurecidos por atelectasia o consolidación. En estos casos la PET-TC y la RM con imágenes T2 pueden resultar de ayuda.

La afectación de la pleura, la pared torácica y mediastino por el tumor primario, así como la presencia de nódulo en el mismo pulmón también forma parte del descriptor T. La RM a pesar de su mayor resolución de contraste tisular no aporta alta sensibilidad o especificidad para detectar infiltración pleural sutil (Groot et al., 2015). La invasión del plexo braquial, de la tráquea o esófago así como la invasión de más del 50% de un cuerpo vertebral son contraindicaciones absolutas de resección quirúrgica.

<b>Descriptor T</b>	<b>Supervivencia a los 5 años</b>
T1a	77%
T1b	71%
T2a	58%
T2b	49%
T3	38%
T4	22%

Tabla 1. Descriptor T y supervivencia estimada (en casos NOMO).

# Capítulo I. Introducción

---

<b>TUMOR PRIMARIO</b>	
<b>Tx:</b>	Tumor que no puede ser evaluado*.
<b>To:</b>	No evidencia de tumor primario.
<b>Tis:</b>	Carcinoma in situ.
<b>T1:</b>	Tumor cuyo diámetro máximo es 3 cm, rodeado de pleura visceral sana, y sin evidencia broncoscópica de invasión proximal a un bronquio lobar**.  T1a: menor o igual a 2 cm.  T1b: entre 2 y 3 cm.
<b>T2:</b>	Tumor > 3 cm en su diámetro mayor, afectando el bronquio principal a 2 cm o más de la carina, o invade pleura visceral, o asociado a atelectasia o neumonitis obstructiva que se extiende hacia el hilio, pero sin afectar todo el pulmón.  T2a: entre 3 y 5 cm.  T2b: entre 5 y 7 cm
<b>T3:</b>	Tumor de cualquier tamaño con extensión directa a pared torácica (incluyendo tumores del sulcus superior), diafragma, pleura mediastínica, pericardio parietal, o un tumor en el bronquio principal a < 2 cm. de la carina, pero sin invadirla, o asociado a atelectasia o neumonitis obstructiva de todo el pulmón.  Tumor con un nódulo satélite en el mismo lóbulo pulmonar del tumor primario.  O bien cualquiera de los descriptores del T2 pero mayor de 7 cm.
<b>T4:</b>	Tumor de cualquier tamaño con invasión de mediastino, corazón, grandes vasos, tráquea, esófago, cuerpo vertebral, carina, o tumor con nódulos en lóbulos distintos del mismo pulmón.

\*Tumor demostrado por presencia de células malignas en secreciones bronquiales, pero no visualizado por radiología o broncoscopia.

\*\*El infrecuente tumor superficial de cualquier tamaño en el que su componente invasivo está limitado a la pared bronquial y que puede extenderse proximal al bronquio principal, es clasificado como T1.

Tabla 2. Descriptor T de la clasificación TNM para la estadificación del CP.

### **Ganglios linfáticos regionales (N)**

El descriptor N, que valora la presencia y localización de la enfermedad ganglionar metastásica (Tabla 3) tiene un significativo efecto pronóstico.

Para la séptima edición de la clasificación TMN fue creado por unificación un mapa de ganglios linfáticos en el que las estaciones nodales son numeradas de acuerdo a las estructuras anatómicas. Este paso era necesario para la estandarización y uniformidad del descriptor N, ya que la discordancia era alta entre las clasificaciones previas. El mapa nodal resultante establece la línea media oncológica en el borde lateral izquierdo de la tráquea, de este modo los ganglios pretraqueales están designados como paratraqueales derechos (estaciones 2 y 4).

Las adenopatías ipsilaterales peribronquiales o hiliares (N1) son resecables. Las metástasis nodales mediastínicas ipsilaterales (N2 incluyendo subcarinales) pueden ser resecables, habitualmente tras quimioterapia de inducción, mientras las adenopatías mediastínicas contralaterales, y del grupo escaleno y supraclavicular (N3) son irresecables.

La estadificación nodal con TC se basa en el diámetro menor del ganglio para establecer su malignidad, con una fiabilidad moderada. La PET-TC mejora la sensibilidad y especificidad en la detección de metástasis ganglionares mediastínicas comparado con la TC, como ya hemos comentado con anterioridad.

Por último es importante que el tiempo entre las pruebas de imagen y la resección quirúrgica sea el menor posible. Booth et al encontraron una precisión del 94% para enfermedad N2 cuando la PET se llevaba a cabo menos de 9 semanas antes de la cirugía (Booth et al., 2013). La fiabilidad bajaba al 81% cuando el tiempo entre diagnóstico y tratamiento quirúrgico superaba las 9 semanas.

<b>ADENOPATÍAS</b>	
<b>Nx:</b>	Los ganglios no pueden ser evaluados.
<b>N0:</b>	No se demuestran metástasis en los ganglios regionales.
<b>N1:</b>	Metástasis en ganglios peribronquiales, región hiliar ipsilateral o intrapulmonares por extensión directa del tumor.
<b>N2:</b>	Metástasis en ganglios mediastínicos ipsilaterales y/o subcarinales.
<b>N3:</b>	Metástasis en ganglios mediastínicos o hiliares contralaterales, escalenos contralaterales o supraclaviculares.

Tabla 3. Descriptor N de la clasificación TNM para la estadificación del CP.

### **Metástasis a distancia (M)**

Una gran cantidad de pacientes con neoplasia broncogénica tienen enfermedad metastásica ya de inicio. Los sitios más comunes de metástasis son el pulmón contralateral, pleura, hígado, glándulas adrenales, cerebro y hueso (Reck et al., 2013). El descriptor M se subdivide en dos grupos, en base a datos que demuestran una diferencia significativa en pronóstico y supervivencia (Tablas 4 y 5):

a. M1a, que engloba a los nódulos del pulmón contralateral, la linfangitis carcinomatosa pulmonar, el derrame pleural y nódulos pleurales y pericárdicos.

b. M1b, que designa las metástasis extratorácicas.

La detección de metástasis va a determinar si el paciente es candidato a tratamiento quirúrgico o tratamiento paliativo. La TC resulta muy útil en el diagnóstico de metástasis intratorácicas, que incluirían nódulos pulmonares contralaterales, nódulos pleurales y pericárdicos, derrame y linfangitis



carcinomatosa. La PET-TC muestra una precisión, sensibilidad y especificidad para enfermedad pleural de 92%, 100% y 78% respectivamente. La pleurodesis con talco puede provocar casos de falso positivo para metástasis pleural en la PET-TC.

El estudio con PET descubre metástasis no sospechadas en 6%-37% de casos con lo que aumenta la precisión de la clasificación TMN, y condiciona cambios en el manejo del paciente (Alonso et al., 2010; Chiba et al., 2010; Lee et al., 2007; Rodríguez et al., 2007; Sharma et al., 2009). Hay datos limitados comparando la PET con la PET-TC aunque los estudios existentes apuntan a mayor precisión de la imagen híbrida PET-TC (De Wever et al., 2007).

Las metástasis suprarrenales se descubren en el 20% de los pacientes con neoplasia pulmonar (Oliver et al., 1984), aunque también hay muchos nódulos que resultan ser adenomas no funcionantes. La TC y la RM son de utilidad en la evaluación de las lesiones adrenales. Los hallazgos a favor de malignidad son tamaño superior a 3 cm, márgenes pobremente definidos, anillo irregular de realce, invasión local y elevada señal en secuencias T2. Un metaanálisis de 10 estudios concluyó que un umbral de 10 UH en TC es óptimo para distinguir lesiones malignas de benignas con una sensibilidad del 71% y una especificidad del 98% (Boland et al., 1998). El análisis de desplazamiento químico en RM y el realce dinámico con empleo de gadolinio endovenoso también resulta de utilidad. Un metaanálisis de 21 estudios reportó una sensibilidad del 97% y una especificidad del 91% para la PET en la caracterización de las lesiones adrenales.

En el hígado muchas lesiones detectadas son quistes o hemangiomas y con TC con contraste y ecografía es posible establecer el diagnóstico en muchos casos. La PET-TC puede detectar metástasis hepáticas con una precisión del 92-100% (Hustinx et al., 1998).

La PET-TC se ha demostrado superior a la gammagrafía osea con Tecnecio<sup>99</sup> en el diagnóstico de enfermedad ósea metastásica (Liu et al., 2010). Un metaanálisis presentó una sensibilidad de 92% y una especificidad del 98% de la PET-TC en la búsqueda de metástasis óseas (Qu et al., 2012). Las condiciones

## Capítulo I. Introducción

---

inflamatorias óseas pueden ser causa de falso positivo, por esta razón se recomienda biopsia o correlación con estudios de imagen cuando una metástasis de hueso sea la única alteración descubierta que puede conducir a un cambio del tratamiento. De este modo, cuando es detectado un foco solitario de hipercaptación extratorácica en PET-TC se requiere confirmación histológica antes de tomar una decisión de tratamiento. Lardinois et al. (2005) publicaron una serie de 350 pacientes con diagnóstico de CP, de los que 72 tenían un foco solitario de hipercaptación extratorácica en PET-TC. Tras el estudio citológico el 54% demostraron ser metástasis mientras que el 46% no tenía relación con el CP.

Las metástasis del sistema nervioso central son frecuentes y aparecen en el 18% de pacientes al diagnóstico en el CP (Hooper et al., 1984; Mintz et al., 1984). La RM es la prueba indicada para evaluar metástasis cerebrales en pacientes con CP.

Como resumen del capítulo de estadificación por imagen del CP debemos insistir en la utilidad de la TCMD de tórax, que proporciona un detalle anatómico exquisito del tumor y su relación con estructuras torácicas. Muestra también aumento de tamaño de los ganglios mediastínicos. Desafortunadamente la precisión de la TC para distinguir adenopatías malignas de benignas es limitada. En este aspecto la PET aporta información funcional de la actividad tumoral y tiene mejor sensibilidad y especificidad que la TC en la estadificación del CP en el mediastino. La PET también detecta con gran precisión la enfermedad distante y evita resecciones no curativas. Como contrapartida hay hallazgos positivos en PET que pueden ocurrir por causas no malignas y que requieren confirmación histológica.

<b>METÁSTASIS A DISTANCIA</b>	
<b>Mx:</b>	La presencia de metástasis no puede ser evaluada.
<b>M0:</b>	No metástasis conocidas a distancia.
<b>M1:</b>	M1a: nódulo/s tumoral/es separado/s en un lóbulo contralateral; tumor con nódulos pleurales o derrame pleural (o pericárdico) maligno. M1b: metástasis extratorácicas.

Tabla 4. Descriptor M de clasificación TNM.

<b>ESTADIOS TNM</b>		<b>Supervivencia</b>
<b>Estadio IA</b>	T1 N0 M0	70%
<b>Estadio IB</b>	T2a N0 M0	47%
<b>Estadio IIA</b>	T2bN0M0 ,T1N1M0, T2aN1M0	36%
<b>Estadio IIB</b>	T2bN1M0, T3N0M0	26%
<b>Estadio IIIA</b>	T3N1M0, T1-2-3N2M0, T4N0-1-2M0	19%
<b>Estadio IIIB</b>	T1-2-3-4N3M0	7%
<b>Estadio IV</b>	M1, cualquier T o N	2%

Tabla 5. Estadios según combinación de T, N y M. Se indica el porcentaje de supervivencia estimado a los 5 años.

### **2.4 Métodos para la obtención de muestra histológica**

El método que vamos a emplear para obtener un diagnóstico anatómico-patológico ante los casos de sospecha de CP va a estar basado en el tamaño y localización del tumor primario, la presencia de metástasis y el estado general del paciente. Hay varias técnicas disponibles para establecer un diagnóstico definitivo. La elección de la modalidad depende de su rentabilidad para conseguir un diagnóstico y estadificación evitando pruebas invasivas innecesarias. Hay varios aspectos técnicos que influyen en el éxito del resultado, como son la preparación de la muestra y rápida evaluación por el citólogo, y el uso de agujas de mayor calibre que consiguen mayor cantidad de tejido.

La fibrobroncoscopia es la prueba más útil para lesiones centrales, mientras que para las lesiones periféricas es más recomendable la punción transtorácica TC guiada (PTT) o la ecografía endobronquial.

#### ***Punción transtorácica guiada con imagen***

La punción percutánea se ha convertido en un pilar diagnóstico no quirúrgico de las lesiones pulmonares dado su alto rendimiento diagnóstico. Se piensa que fue Leyden el primero en realizar en 1883 una punción transtorácica para el diagnóstico de una neumonía. La técnica se extendió para el diagnóstico de tumores a partir de 1930 (Khankan y Al-Muaikeel, 2012). La primera descripción del método de biopsia transtorácica fue realizada por Haag y Alfidí en 1976 (Min et al., 2013).

Se realiza guiada habitualmente mediante TC, aunque también puede ser dirigida con fluoroscopia. Resulta más segura y menos costosa que la mediastinoscopia o la toracotomía. La PTT guiada con TC alcanza una sensibilidad para el carcinoma broncogénico periférico de 90% (Rivera et al., 2013) y resultados similares en la estadificación del mediastino. La PTT puede realizarse mediante una biopsia pulmonar o una punción aspiración con aguja fina (PAAF).

En la PAAF se aspira líquido y células hacia una jeringa a través de una larga aguja de calibre fino insertada vía percutánea en la lesión elegida. Se

emplean agujas finas (20-22 gauge) o ultrafinas (24-25 gauge). También existen agujas coaxiales con aguja externa de mayor calibre.

En la biopsia pulmonar transtorácica con aguja gruesa se emplea una aguja cortante de mayor calibre para obtener la muestra. Ésta última no aporta ventajas en el diagnóstico de cáncer respecto a la PAAF, y tiene mayor tasa de complicaciones. En cambio sí es mejor que la PAAF en la caracterización de lesiones benignas (Klein et al., 1996; Böcking et al., 1995).

La complicación más frecuente de la PTT es el neumotórax, en hasta el 15% de los casos, y que aumenta con el mayor calibre de la aguja. La segunda complicación es la hemorragia, que se estima en 1% (Wiener et al., 2011). La PTT está contraindicada ante la sospecha de hipertensión pulmonar severa, trastorno hemorrágico, o incapacidad del paciente para tolerar neumotórax (neumonectomía previa).

El rendimiento de la PTT para distinguir entre CPCP y CPCNP es muy alto, sin embargo, los recientes avances en quimioterapia y las nuevas terapias diana, junto con la creciente necesidad de un diagnóstico específico de los subtipos histológicos del tumor y los marcadores moleculares, han llevado a una creciente necesidad de muestras con mayor cantidad de tejido. La muestra de la biopsia con aguja gruesa parece ser suficiente para la clasificación y el análisis molecular de las neoplasias pulmonares. La citología de la PAAF se considera útil si se obtiene un bloque celular suficiente (López-Ríos et al., 2015), aunque existe cierta controversia en la literatura sobre su idoneidad, tanto para la clasificación de estos tumores, como para la identificación de mutaciones.

### ***Fibrobroncoscopia***

Se trata de una técnica endoscópica invasiva que permite visualizar el árbol bronquial. En los tumores endoscópicamente visibles, habitualmente de disposición central, con la combinación de aspirado, cepillado y biopsia bronquial se consigue tipificar malignidad en el 90% de las ocasiones. La biopsia bronquial es la técnica más útil, con una rentabilidad del 80%, mayor en las lesiones de aspecto tumoral e infiltrativo. El rendimiento del cepillado y el aspirado es más variable (Ramí et al., 1998).

En las lesiones no visibles la utilidad de la fibrobroncoscopia es menor, con un rendimiento medio del 60%, logrado fundamentalmente a expensas de la biopsia y punción-aspiración transbronquiales (Gasparini et al., 1995).

Las complicaciones de la broncoscopia incluyen neumonía, aspiración gástrica, edema agudo de pulmón y neumotórax.

### ***2.5 Manejo del nódulo pulmonar solitario***

En la actualidad el manejo del nódulo pulmonar resulta interdisciplinar, con la colaboración necesaria de neumólogos, cirujanos y radiólogos. Multitud de factores entre los que se incluyen limitación de recursos, exposición a radiación y ensayos de cribado en CP, han proporcionado un caudal de información que ha contribuido a la creación de las guías del ACCP y a las recomendaciones de la Sociedad de Fleischner para el manejo del nódulo pulmonar sólido y subsólido.

Modelos de regresión logística múltiple identificaron factores de riesgo clínicos y radiológicos independientes predictores de malignidad, como historia de tabaquismo, neoplasia extratorácica previa, edad avanzada, espiculación nodular, localización en lóbulo superior derecho y máximo diámetro lesional (Swensen et al., 1997; Gould et al., 2007).

Las guías de manejo del NPS no incluyen el estudio de micronódulos múltiples, que se acompañan con mayor frecuencia de síntomas clínicos y suelen

ser causados por neoplasias, infección o inflamación activa. Sí se incluye la existencia de nódulo dominante con otros pequeños. Las recomendaciones de la Sociedad de Fleischner no se aplican a pacientes con historia previa de malignidad ni a menores de 35 años.

Las clasificaciones hacen distinción entre nódulos a partir de 8 mm de diámetro, por la baja probabilidad de malignidad de los que no alcanzan ese tamaño. También se categoriza de forma aparte el nódulo subsólido.

### ***Nódulo pulmonar sólido mayor de 8 mm de diámetro***

La evaluación del nódulo comienza con la estimación de la probabilidad clínica de malignidad. El médico calcula la probabilidad pretest de forma intuitiva o de forma cuantitativa con diversos modelos que emplean los factores de riesgo independientes que hemos comentado con anterioridad (Swensen et al., 1997; Gould et al., 2007). Cuando se estima una probabilidad de baja a moderada (5%-65%) se recomienda imagen funcional con PET o TC dinámico.

La sensibilidad de la PET para determinar malignidad en el nódulo varía entre el 72% a 94% (Mori et al., 2008; Ohba et al., 2009; Kagna et al., 2009; Grgic et al., 2010; Mizugaki et al., 2010). Los casos de falso negativo se deben a tumores poco activos metabólicamente como el ADC en su variante lepidica o mucinosa, y el tumor carcinoide. Los falsos positivos surgen de condiciones inflamatorias o infecciosas en activo. Si la probabilidad pretest es elevada una PET negativa no excluye malignidad (Gould et al., 2013). Así, en los casos de resultado negativo en PET se recomienda seguimiento con TC del nódulo al menos dos años para confirmar benignidad. Si la sospecha de malignidad es alta también podemos recurrir al estudio citológico con PAAF TC guiada.

La PET además aporta información adicional del resto del cuerpo en los casos de malignidad que ayuda a completar la estadificación tumoral. Una alternativa a la PET poco extendida es la TC dinámica, que alcanza una

# Capítulo I. Introducción

sensibilidad del 98% y una especificidad del 58% para la detección de malignidad cuando empleamos un umbral de 15 UH (Swensen et al., 2000).

Después de la obtención de los estudios de imagen, el siguiente paso es valorar las alternativas de manejo, entre las que se consideran el diagnóstico quirúrgico, biopsia no quirúrgica y seguimiento radiológico. El seguimiento con TC es la opción preferida cuando la probabilidad de malignidad es menor del 3%. Si la probabilidad supera el 68%, la cirugía resulta de elección. La biopsia es la estrategia recomendada cuando la probabilidad de malignidad oscila entre 3% y 68% (Figura 1).

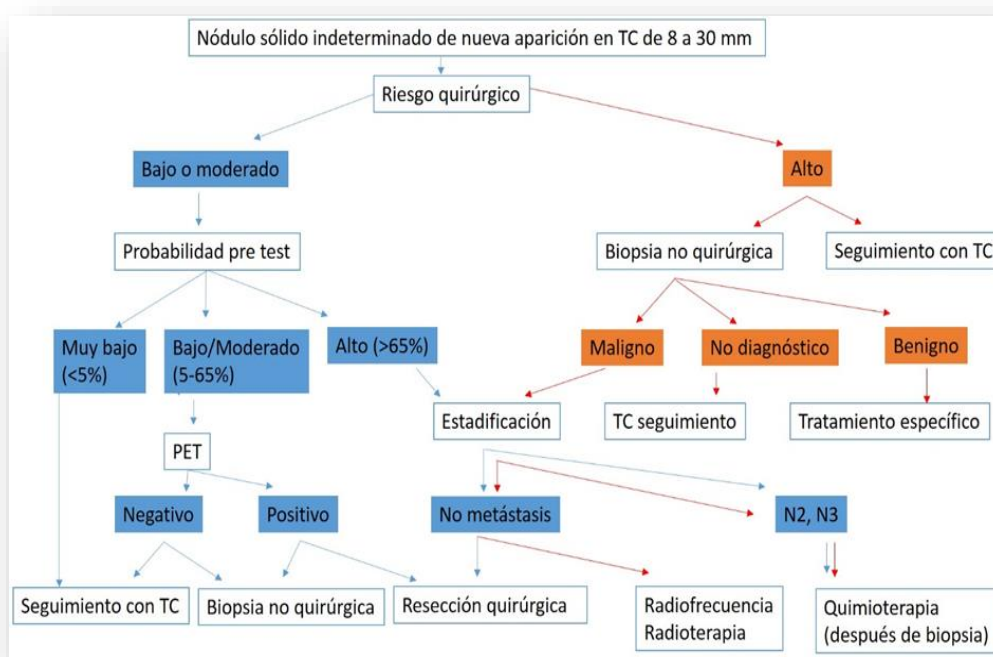


Figura 1. Algoritmo de manejo para individuos con nódulos sólidos de 8 a 30 mm.

Quando optamos por seguimiento por TC el crecimiento nodular en los estudios seriados sugerirá malignidad, y la resección quirúrgica deberá realizarse en los pacientes sin contraindicaciones para la intervención. Dos años de estabilidad radiológica es altamente sugestivo de benignidad. En caso de nódulos



subsólidos las recomendaciones de seguimiento se prolongan durante al menos tres años.

En nódulos sólidos indeterminados de diámetro superior a 8 mm el intervalo óptimo de tiempo entre TC no ha sido establecido. En la práctica habitual los estudios de seguimiento se realizan a 3-6 meses, 9-12 meses y 18-24 meses (MacMahon et al., 2005).

La PAAF TC guiada es de elección ante nódulos periféricos o profundos que no están rodeados de enfisema. La broncoscopia es preferible ante lesiones próximas a bronquios o en pacientes de alto riesgo de neumotórax. La resección quirúrgica, otra de las alternativas de manejo del nódulo, se erige en técnica de referencia para diagnóstico y tratamiento definitivo de la lesión.

### ***Nódulo pulmonar sólido menor de 8 mm de diámetro***

Los estudios de cribado de CP en voluntarios en riesgo confirmó una fuerte asociación entre diámetro nodular y probabilidad de malignidad (Wahidi et al., 2007). La probabilidad de malignidad es extremadamente baja (<1%) en nódulos menores de 5 mm de diámetro. En nódulos de 5 a 9 mm la prevalencia de malignidad oscila entre 2,3-6%. Los nódulos menores de 8 mm son difíciles de biopsiar y la PET es poco fiable en lesiones tan pequeñas. En estos casos, la Sociedad de Fleischner recomienda seguimiento con TC seriado. La frecuencia y duración del seguimiento depende de la coexistencia de factores de riesgo para CP (Figura 2).

Si no se detectan factores de riesgo asociados, los nódulos menores de 4 mm no precisan seguimiento. Los nódulos entre 4-6 mm deberían ser reevaluados en 12 meses, sin necesidad de más estudios si no se aprecian cambios. Los nódulos entre 6 y 8 mm pueden seguirse con TC a los 6-12 meses y después a los 18-24 meses.

## Capítulo I. Introducción

Cuando se asocian factores de riesgo para CP los nódulos menores de 4 mm deberían ser reevaluados con TC en 12 meses, sin más estudios si no hay cambios. Los nódulos entre 4-6 mm pueden ser seguidos a los 6-12 meses y de nuevo a los 18-24 meses. Los nódulos entre 6-8 mm se seguirán con TC a los 3-6 meses, después a los 9-12 meses y de nuevo a los 24 meses si no hay cambios.

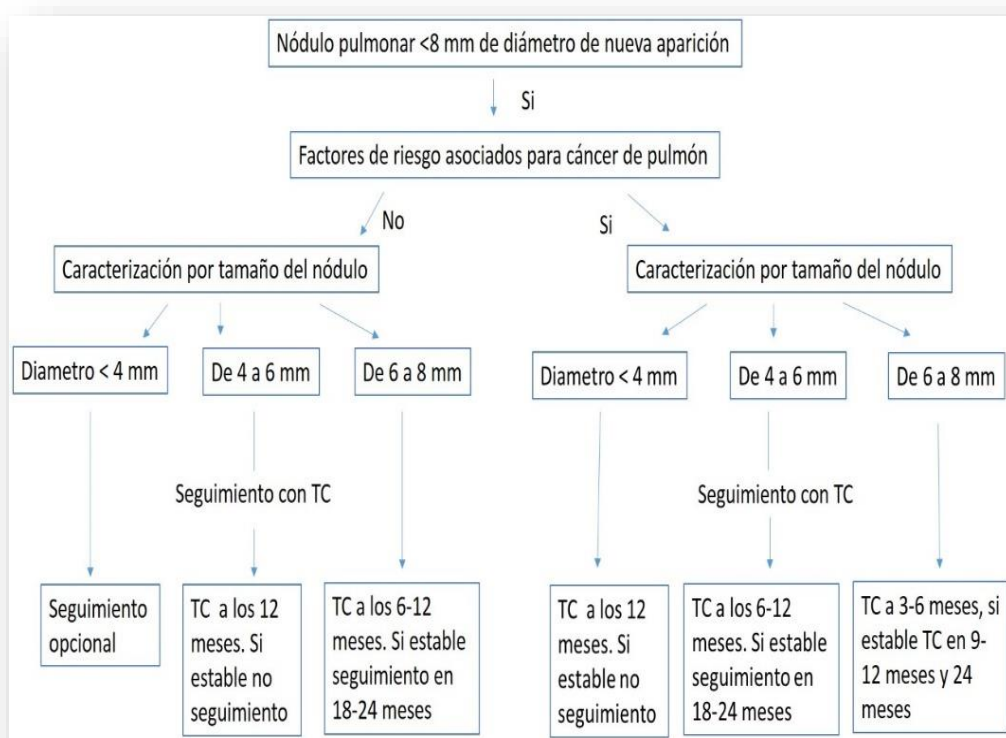


Figura 2. Algoritmo de manejo de nódulos menores de 8 mm.

### ***Nódulo subsólido***

La estrategia de manejo del nódulo subsólido no está tan claramente definida como en el nódulo sólido. La PET-TC tiene un valor limitado porque muchas de estas lesiones tienen baja actividad metabólica. La TC dinámica no es aplicable. De acuerdo a las guías del ACCP la PET-TC juega un papel en el nódulo subsólido cuando el componente de partes blandas intratumoral supera los 8

mm (Patel et al., 2013). Los nódulos subsólidos con un componente sólido superior al 50% presentan un riesgo aumentado para metástasis ganglionares (Vazquez et al., 2009).

Las guías del ACCP y la Sociedad de Fleischner están de acuerdo en el empleo de equipos de TCMD con reconstrucción de la imagen a 1 mm de espesor.

Para pacientes con una lesión subsólida, se recomienda TC de seguimiento a los 3 meses para determinar persistencia. Los nódulos persistentes menores de 5 mm compuestos totalmente de vidrio deslustrado se consideran HAA y está poco claro si requieren seguimiento.

Los nódulos puros en vidrio deslustrado de tamaño entre 5-10 mm son candidatos a seguimiento porque el 7% tienen hallazgos de ADC invasivo (Nakata et al., 2002).

Los nódulos persistentes en vidrio deslustrado de más de 10 mm de diámetro se consideran a priori como ADC in situ o ADC invasivo, aunque el 20-25% demostrarán ser benignos tras resección (Godoy y Naidich, 2009). Estas lesiones son candidatas a cirugía si aumentan su tamaño, su atenuación, o si desarrollan componente sólido. Si la lesión muestra estabilidad, se recomienda manejo conservador con TCMD anual un mínimo de tres años consecutivos.

Para nódulos persistentes parcialmente sólidos, el tamaño del componente sólido determina la elección de seguimiento. Si la parte sólida es superior a 5 mm se recomienda un manejo más agresivo (Figura 3).

La estrategia al completo se puede resumir brevemente en seguimiento radiológico para nódulos con baja probabilidad de malignidad (<5%), resección quirúrgica para los de alta probabilidad (>60%) y biopsia o seguimiento con PET-TC en aquellos con probabilidad intermedia (5-60%) (Gould et al., 2013).

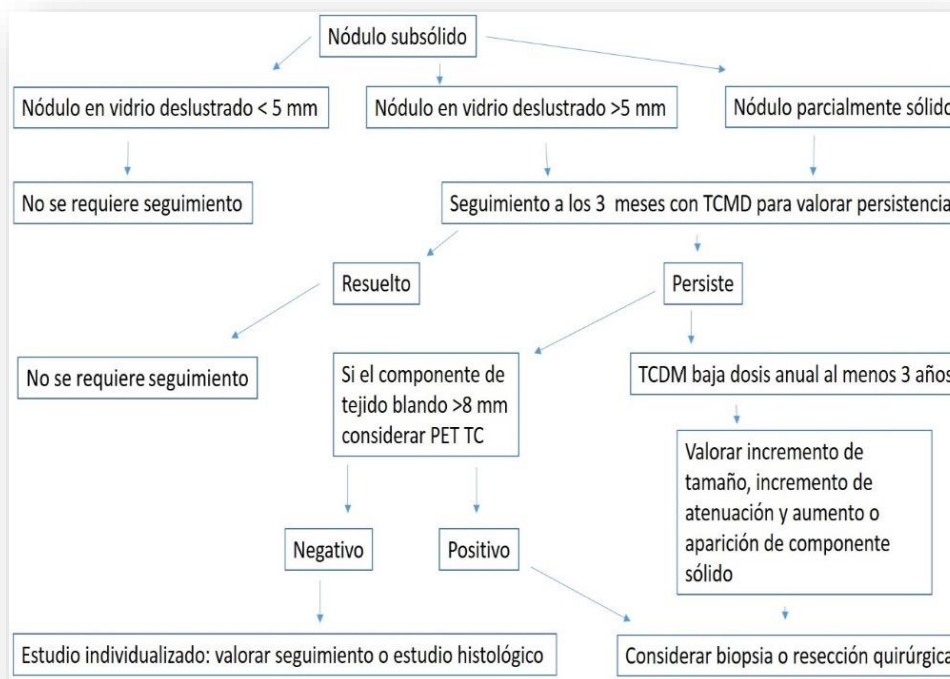


Figura 3. Algoritmo de manejo del nódulo subsólido pulmonar.

## 2.6 Cribado del CP

La neoplasia broncogénica pese a los avances terapéuticos actuales sigue mostrando un pronóstico ominoso, con supervivencia del 5% a los 5 años en los casos en que la enfermedad se diagnostica en estadio avanzado. Contrariamente, en estadio IA supera el 70% de supervivencia a los 5 años. Como es una enfermedad muy prevalente y curable en fase inicial, su diagnóstico precoz con una prueba de cribado efectiva es tema de interés desde hace años.

Para que una prueba de cribado sea adecuada tiene que incrementar el diagnóstico del cáncer precoz, y que esto disminuya la mortalidad sin aumento de riesgos en la población cribada. También ha de presentar buena relación riesgo-beneficio y coste asumible. Múltiples ensayos han estudiado la radiografía de tórax y la TC como herramientas de cribado.

Los estudios que evaluaron la eficacia de la radiografía de tórax como técnica de cribado asociada o no a citología de esputo, no demostraron reducción de mortalidad (Manser et al., 2003). En el ensayo PLCO sobre cáncer de pulmón, próstata, colon y ovario (Oken et al., 2011) participaron 154.901 personas entre 1993 y 2001 que fueron aleatorizadas en dos grupos, uno con radiología torácica anual pósterio-anterior y otro con atención habitual. El estudio no encontró ningún beneficio entre hacer o no una radiografía anual y parece haber eliminado definitivamente el debate sobre el empleo de la radiología simple en el cribado de pacientes asintomáticos.

Ante la falta de resultados con la radiografía de tórax, en los últimos 20 años se han diseñado ensayos para demostrar la utilidad de la TC para cribar CP. Uno de los más relevantes fue el International-Early Lung Cancer Action Project (I-ELCAP) que incluyó 31.567 sujetos con riesgo de CP, entre los que encontraron 484 tumores, el 85% en estadio I, con supervivencia del 88% a los 10 años. Se confirmó que la TC diagnostica más cánceres en estadio inicial e incrementa la supervivencia, pero al carecer de grupo control no se demostró el efecto sobre la mortalidad (Schmidlin et al., 2012). Estos estudios presentaban todos los sesgos asociados a un programa de cribado: sesgo de duración de la enfermedad (diagnosticar tumores de lento crecimiento con fase preclínica prolongada), sesgo de anticipación (diagnosticar la enfermedad antes de su presentación clínica) y el más importante, sobrediagnóstico (diagnosticar tumores que no influirán en la esperanza de vida de los sujetos).

Para valorar realmente la efectividad del cribado de CP eran necesarios ensayos aleatorizados controlados, que demostraran una reducción específica de la mortalidad por CP.

De este modo surgió un gran ensayo en EEUU, el National Lung Screening Trial (NSLT) comparando el cribado anual con TCBD y la radiografía torácica (Aberle et al., 2011). La mortalidad específica por CP se redujo el 20% en el grupo de TCBD.

## Capítulo I. Introducción

---

El ensayo reclutó 53.454 personas entre 2002 y 2004. Se incluyeron sujetos entre 55 y 74 años fumadores o ex fumadores de 30 o más paquetes-año que fueron aleatorizados para realizarse TCBD o radiografía de tórax anualmente durante 3 años. Se detectaron 649 tumores en el brazo de la TCBD y 279 en el grupo de la radiografía. En el brazo de la TCBD el porcentaje de tumores en estadio I fue mayor.

Los riesgos del cribado son el sobrediagnóstico, los falsos positivos y la radiación. En el NLST se definió como positivo cualquier nódulo no calcificado mayor de 4 mm. El 39% de los participantes mostraron hallazgo positivo, de estos, el 96,4% fueron falsos positivos. La mayoría pasó a seguimiento radiológico lo que incrementó la dosis de radiación y el coste. Sólo el 1,2% de los sujetos sin cáncer fue sometido a broncoscopia o punción.

La dosis media de la TCBD del NLST fue de 1,5 mSv (Larke et al., 2012). La dosis media en los tres años se calculó en 8 mSv, que tiene un riesgo estimado de una muerte por cáncer radioinducido por cada 2500 personas cribadas en los siguientes 10-20 años (Bach et al., 2012).

Tras estos resultados surgen cuestiones como la relación coste-beneficio, grupo de pacientes a seleccionar, duración del screening, reducción de falsos positivos y efecto sobre hábito tabáquico. Se espera resolver estas preguntas con los resultados de los ensayos europeos en curso.

Tras revisar los resultados del NLST varias sociedades científicas han consensuado una guía que establece que el cribado del CP debería ofrecerse a personas con las características de los participantes del NLST, es decir fumadores o ex fumadores de 30 o más paquetes-año con edad comprendida entre 55 y 74 años. Fuera de estos requisitos no está recomendado y existe incertidumbre (Bach et al., 2012).

Como conclusión, ha quedado demostrado que el cribado del CP reduce la mortalidad en un grupo seleccionado de pacientes de alto riesgo y sería posible ofrecerlo a individuos de similares características.

### **3. Diagnóstico histológico y molecular del CP**

#### **3.1 Clasificación del ADC de Pulmón**

La nueva clasificación del ADC pulmonar propuesta por la Asociación Internacional para el Estudio del Cáncer de Pulmón, la Sociedad Torácica Americana y la Sociedad Respiratoria Europea aúna hallazgos radiológicos e histológicos con datos del campo de la biología molecular (Travis et al., 2011). La estirpe histológica tipo ADC se manifiesta radiológicamente en el pulmón como un nódulo solitario subsólido con mayor frecuencia que los otros tipos de CPCNP.

#### ***Hiperplasia adenomatoidea atípica (HAA)***

Es una lesión con crecimiento lepidico (crecimiento a lo largo de la superficie alveolar) etiquetada como premaligna. Se muestra en la imagen de TC como un área nodular de atenuación en vidrio deslustrado menor de 1 cm, aunque puede superar este diámetro. Puede ser única o múltiple (Figura 4). Su crecimiento es muy lento y el riesgo de convertirse en cáncer es bajo. Su seguimiento o no es objeto de debate.

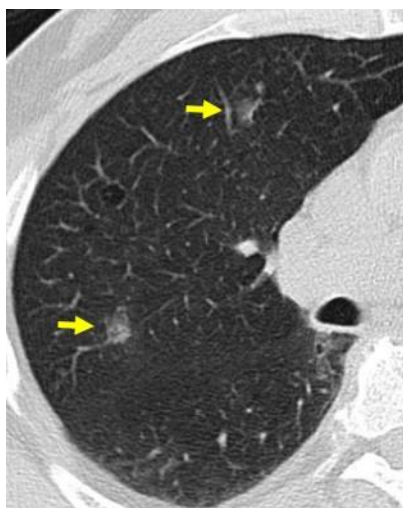


Figura 4. Nódulos en vidrio deslustrado de 1 cm aproximado de tamaño sugestivos de HAA.

### ***ADC in situ***

Se manifiesta en la imagen de TC como una opacidad nodular en vidrio deslustrado que mide menos de 3 cm (Figura 5). Asocia crecimiento lepidico sin invasión. Junto a la HAA constituye parte de un espectro continuo y no se pueden discriminar entre sí en base a los hallazgos citológicos (Travis et al., 2011). La variante mucinosa puede aparecer como un nódulo sólido o como consolidación del espacio aéreo.

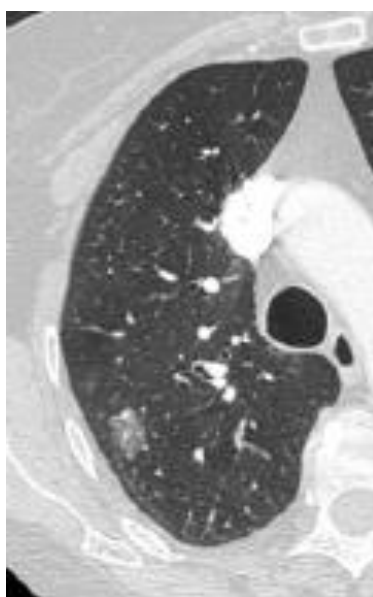


Figura 5. Nódulo pulmonar derecho en vidrio deslustrado de 1,5 cm compatible con ADC in situ, difícil de distinguir de la HAA con la que conforma un espectro de imagen continuo.

### ***ADC mínimamente invasivo***

Nódulo semisólido en el que predomina el componente en vidrio deslustrado y el nódulo central sólido mide menos de 5 mm. El ADC mínimamente invasivo mucinoso es menos frecuente que el no mucinoso y se manifiesta como nódulo sólido o semisólido. El tamaño de la lesión también suele ser inferior a 3 cm. Existe solapamiento entre los hallazgos de imagen del AAH, ADC in situ y ADC mínimamente invasivo.



### ***ADC invasivo***

La presentación habitual es como un nódulo sólido, pero también puede presentarse como parcialmente sólido y ocasionalmente como nódulo en vidrio deslustrado. La presencia intralesional de lucencias quísticas y apariencia en burbuja se correlaciona con tumor bien diferenciado y de crecimiento lento (Figura 6). Por otra parte la presencia de espiculaciones groseras se asocia a metástasis linfáticas, invasión vascular y menor supervivencia.

Histológicamente, el componente en vidrio esmerilado se corresponde con el crecimiento lepidico mientras que el componente sólido se corresponde con patrón invasivo. La apariencia del ADC invasivo mucinoso en estudios de imagen es sólida o predominantemente sólida, presentándose con frecuencia como múltiples nódulos o consolidaciones del espacio aéreo de distribución lobar o multilobar.

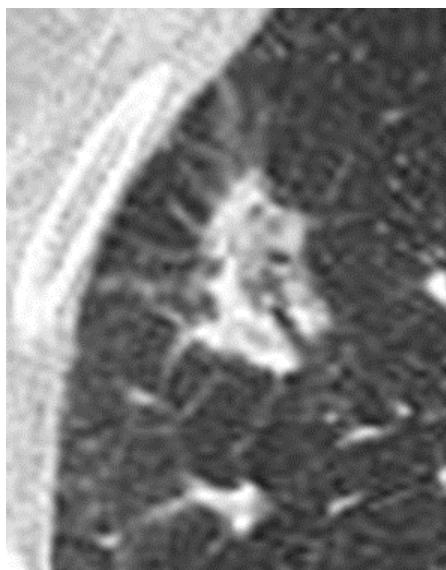


Figura 6. TC de ADC predominantemente lepidico. Nódulo de 2.5 cm, de bordes espiculados con área interna de pseudocavitación y broncograma.

### **3.2 Determinación de biomarcadores en CPCNP**

En los últimos años se han producido múltiples cambios en el abordaje del CP, particularmente en el CPCNP, liderados por el reconocimiento de biomarcadores que permiten seleccionar un tratamiento individualizado en algunos subgrupos de pacientes con enfermedad avanzada.

La decisión de qué biomarcadores y cuál es el subconjunto de pacientes a analizar es clave. Además, debe realizarse en un corto plazo de tiempo, ya que el primer tratamiento que recibe un paciente con cáncer es el que le proporciona más posibilidades de supervivencia.

La complejidad de abordaje del tumor requiere una estrecha colaboración entre los distintos profesionales implicados. El éxito de la implantación de estrategias terapéuticas individualizadas basadas en biomarcadores requiere gran coordinación en el entorno asistencial.

#### ***Biología molecular del CP***

Los pacientes más susceptibles genéticamente de padecer neoplasia broncogénica tienen un riesgo aumentado de presentar distintas mutaciones cancerígenas. Entre ellas destaca la afectación del gen del EGFR (Bell et al., 2005).

En el riesgo de padecer CP también influye la existencia de una menor capacidad de reparación del ADN dañado, afectada particularmente por la exposición al humo del tabaco (Spitz et al., 2003).

En la Tabla 6 se muestran las anomalías encontradas en los genes involucrados en el desarrollo de los distintos tipos histológicos de CP. El daño tisular precursor de la neoplasia sucede inicialmente como cambios genéticos y epigenéticos (mutaciones, metilaciones, etc.) que pueden conducir a alteraciones premalignas (displasia), angiogénesis y al final cáncer.

<b>ALTERACIÓN</b>	<b>C. EPIDERMOIDE</b>	<b>ADC</b>	<b>CPCP</b>
<b>Mutación KRAS</b>	Muy rara	10-30%	Muy rara
<b>Mutación BRAF</b>	3%	2%	Muy rara
<b>EGFR</b>			
Mutación dominio kinasa	Muy rara	10-40%	Muy rara
Amplificación <sup>(A)</sup>	30%	15%	Muy rara
Mutación variante III	5% <sup>(B)</sup>	Muy rara	Muy rara
<b>HER2</b>			
Mutación dominio kinasa	Muy rara	4%	Muy rara
Amplificación	2%	6%	Desconocido
Fusión ALK <sup>(C)</sup>	Muy rara	7%	Desconocido
<b>MET</b>			
Mutación	12%	14%	13%
Amplificación	21%	20%	Desconocido
Amplificación TITF- 1	15%	15%	Muy rara
Mutación p53	60-70%	50-70%	75%
Mutación LKB1	19%	34%	Muy rara
<b>PIK3CA</b>			
Mutación	2%	2%	Muy rara
Amplificación	33%	6%	4%

(A) Se incluyen copias aumentadas desde amplificación o polisomía y se refiere a cánceres resecaados. Son más altas en tumores con enfermedad metastásica. Se han objetivado en lesiones displásicas escamosas pero no en precursores de ADC. (B) Mutaciones de variante III EGFR se han detectado únicamente en escamosos, siendo sensibles a inhibidores de tirosina-kinasa EGFR. (C) Específico de ADC hasta este momento. ALK: kinasa de linfoma anaplásico.

Tabla 6. Anomalías genéticas encontradas en los distintos tipos histológicos de cáncer de pulmón. (Roy et al., 2008).

## **Mutación EGFR**

Hasta ahora se han logrado identificar alteraciones moleculares en el 50% de los ADC de pulmón (Figura 7) (Pao y Girard 2011). Por su trascendencia clínica merece atención especial la mutación EGFR.

El EGFR es una glucoproteína transmembrana compuesta por un dominio extracelular amino terminal para la unión de ligandos, una hélice transmembrana hidrófoba, un dominio citoplasmático que contiene el dominio tirosina quinasa (TK) y una región carboxiterminal que contiene residuos de tirosina y elementos reguladores del receptor. La unión de los ligandos al dominio extracelular da lugar a la oligomerización del receptor, que activa la porción TK de la molécula y origina la autofosforilación de ambos dominios del receptor. El EGFR regula importantes procesos celulares (proliferación, apoptosis, angiogénesis e invasión).

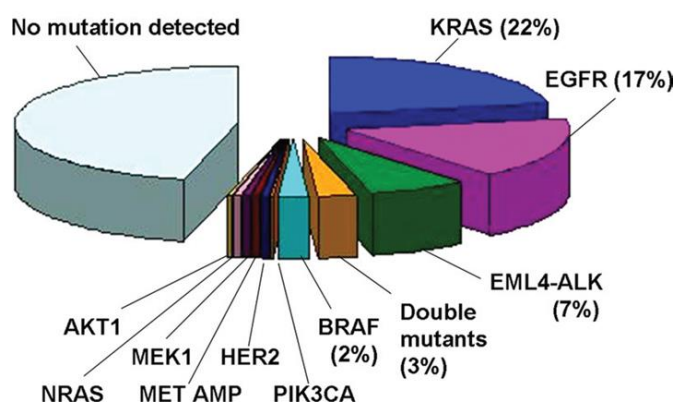


Figura 7. Diagrama de sectores que muestra la subdivisión de los ADC basada en las distintas mutaciones detectadas.

Aunque existen diversas alteraciones relacionadas con EGFR, como la amplificación génica y la sobreexpresión proteica, sólo la presencia de mutación del gen se considera un factor predictivo de respuesta al tratamiento con fármacos inhibidores de la tirosina quinasa de EGFR (ITK-EGFR), que son medicamentos de administración oral (erlonitib y gefitinib), aprobados por las agencias reguladoras de medicamentos respectivas de EEUU y Europa.

Estas mutaciones se identificaron en pacientes con CPCNP en el año 2004 por primera vez y su descubrimiento representó el reconocimiento de un subgrupo molecular de carcinomas clínicamente diferentes (Lynch et al., 2004; Paez et al., 2004). La mutación aumenta la actividad del factor de crecimiento y acarrea cambios conformacionales que convierten a la célula mutada en “adicta” a las señales de EGFR, por lo que, al administrar el tratamiento de ITK-EGFR, la activación se interrumpe y desencadena la muerte celular. Las mutaciones de EGFR son más frecuentes en mujeres asiáticas y no fumadoras. En nuestro medio se identifican en el 5% al 15% de los casos de ADC (Rosell et al., 2009).

### ***Selección de pacientes y biomarcadores***

Hoy en día existe suficiente evidencia científica para recomendar la determinación de mutaciones de EGFR en todos los pacientes con CPCNP no escamoso estadio IV independientemente del hábito tabáquico, y en los no fumadores independientemente de la histología (López-Ríos et al., 2015) (Figura 8).

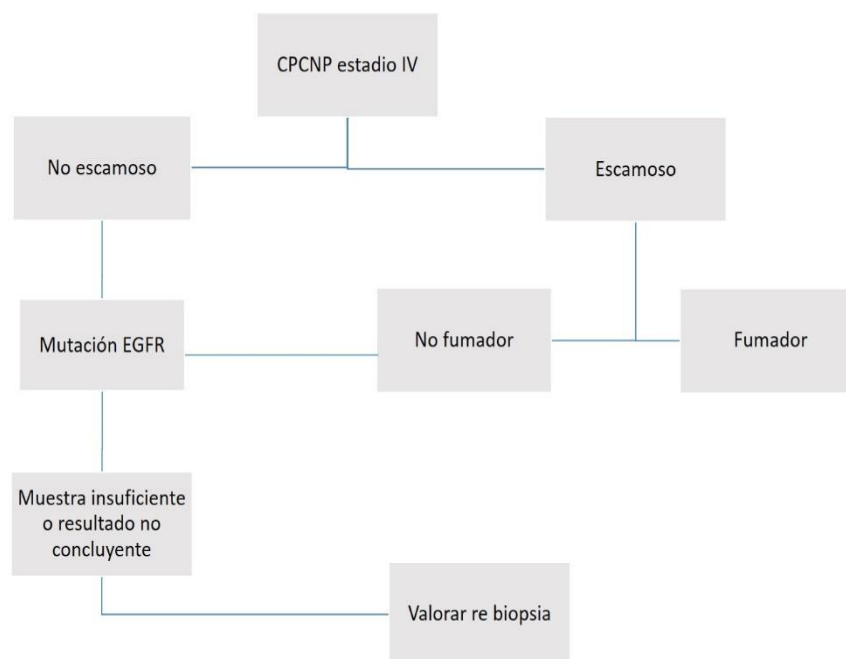


Figura 8. Algoritmo diagnóstico para los pacientes con CPCNP avanzado.

### ***Aspectos anatómo-patológicos***

La muestra tumoral que se extrae del tumor mediante biopsia o PAAF suele ser pequeña, con material escaso sobre el que hay que definir dos objetivos prioritarios: obtener un diagnóstico patológico fiable, y preservar suficiente material para el estudio molecular posterior.

Se aconseja realizar el diagnóstico anatomopatológico con la primera sección histológica, y aplicar únicamente las técnicas imprescindibles, como el estudio de los marcadores inmunohistoquímicos TTF-1 y p40 o p63, el primero positivo en ADC, y los dos restantes presentes en tumores de estirpe escamosa (Mukhopadhyay y Katzenstein, 2011; Nonaka, 2012). El resto del material se preserva para los estudios moleculares.

Existen distintos tipos de muestras en función de la técnica que se ha utilizado para obtenerlas, como biopsia endoscópica, biopsia por aguja gruesa, biopsias guiadas por ultrasonido endobronquial, PAAF-TC guiada, mediastinoscopia y toracotomías. El tejido obtenido es igual de válido, ya que el

hecho de mayor relevancia es la cantidad de células tumorales presentes en la muestra. La citología se considera útil si se obtiene un bloque celular suficiente.

### ***Mutaciones de EGFR a determinar***

Se deben analizar las mutaciones de los exones 18-21 del dominio TK de EGFR. Dos tipos de mutaciones componen el 80-90% de todas las mutaciones activadoras de EGFR, las deleciones en el exón 19 (rodeando los codones 746-750) y la mutación en el exón 21 (L858R) que son sensibles a ITK-EGFR, como erlotinib y gefitinib. Las mutaciones puntuales en los exones 18 y 20 (principalmente T790M) y las inserciones en el exón 20 suman otro 2-5% y 5-10%, respectivamente. Estas no responden a tratamiento con fármacos diana ITK y su comportamiento es menos conocido (Tabla 7).

Respondedores	Datos limitados	No respondedores
Exón 19 deleciones	Exón 18	Exón 20 inserción
Exón 21 L858R	Exón 21 L861Q	Exón 20 S768I
		Exón 20 T790M

Tabla 7. Tipo de mutación EGFR y respuesta a fármacos ITK gefinitib y erlotinib.

### ***Otros biomarcadores de interés***

Hay otros biomarcadores en investigación cuyo papel biológico está aún por definir (Pao y Girard 2011). A excepción de las mutaciones de K-RAS, la incidencia del resto de alteraciones moleculares caracterizadas es inferior al 5% y casi todas suelen ser mutuamente excluyentes.

**-Translocación de EML4-ALK:** En CPCNP se han identificado múltiples variantes de EML4-ALK. De forma equivalente a las mutaciones de EGFR, los reordenamientos de ALK originan una actividad TK constante, la dependencia de las vías de la cascada mitogénica activada, y una elevada sensibilidad a la inhibición de ALK, constituyendo otro ejemplo de “adicción oncogénica” (Weinstein y Joe 2008). La presencia de la fusión EML4-ALK se identifica en el 2% al 7% de los casos de ADC (Pao y Girard 2011) frecuentemente pacientes jóvenes con escasa o nula historia de tabaquismo (<10 paquetes de cigarrillos al año) (Sasaki et al., 2010; Shaw et al., 2009). La presencia de reordenamientos de ALK no suele coexistir con otras mutaciones como las de EGFR y K-RAS, suelen ser mutuamente excluyentes. En la actualidad, existen diferentes inhibidores de ALK en estudio. Crizotinib, que es también un inhibidor del factor de transición epitelio-mesenquimal (MET), es el que se encuentra en una fase de desarrollo clínico más avanzada (Sasaki et al., 2010).

**-K-RAS:** mutaciones activas descritas en el 20% de los casos de ADC, aunque no es exclusivo de CPCNP, asociándose con resistencia a ITK y quimioterapia. La mayoría se presentan en fumadores, marcando generalmente un peor pronóstico. En la actualidad se encuentran en investigación varios fármacos, aún sin resultados.

**-ROS1:** ROS1 es un gen que codifica un receptor TK que aparece translocado en el 1-2% de los pacientes con CPCNP, sobre todo en no fumadores, en pacientes con ADC, jóvenes y sin mutaciones en los genes EGFR, K-RAS, BRAF, HER2 o reordenamiento de ALK (Bergethon et al., 2012). Crizotinib ha demostrado actividad en estos pacientes (Ou et al., 2013).

**-HER2:** Mutaciones y amplificaciones de HER 2 se han identificado en pacientes con ADC. Igual que el EGFR, se asocia con el sexo femenino, no fumadores, y asiáticos (López-Ríos et al., 2015). En estudios iniciales, especialmente los agentes ITK irreversibles de HER2 y EGFR han demostrado actividad en pacientes con CPCNP.



-**VEGF**: sus niveles en células epiteliales de fumadores aumentan con la progresión de la displasia bronquial, asociándose con alta densidad de microvasos en displasia, hiperplasia atípica y carcinoma in situ. Muestra sensibilidad al bevacizumab, anticuerpo monoclonal dirigido contra el factor de crecimiento del endotelio vascular que interviene en el crecimiento de los vasos sanguíneos y linfáticos.

### ***3.3 Tratamientos específicos con fármacos diana***

Para el CPCNP en los estadios I y II el tratamiento de elección es el quirúrgico; la técnica más adecuada es la lobectomía pero cuando está contraindicada por mal función pulmonar puede realizarse una segmentectomía. La supervivencia a los 5 años oscila entre el 45-70%. En el caso en que la cirugía no esté indicada por comorbilidad, la radioterapia es el tratamiento de elección.

En estadio IIIA, debe valorarse el rescate quirúrgico. El problema aparece cuando hay afectación N2 o no se puede realizar cirugía; en estos casos debe administrarse tratamiento quimioterápico neoadyuvante. La supervivencia oscila entre el 20 y 35% a los 5 años.

El tratamiento de elección en un estadio IIIB es la administración de quimioterapia y radioterapia torácica; la modalidad más activa es la administración concomitante, alcanzando una supervivencia entre el 5 y 13%.

Ante un estadio IV la quimioterapia aumenta la supervivencia (aprox. 2% a los 5 años) y mejora la calidad de vida. En pacientes en estadio avanzado portadores de mutaciones en dominio EGFR los fármacos diana ITK-EGFR constituyen el tratamiento de primera línea (Mok et al., 2009; Rosell et al., 2012; Solomon et al., 2014).

En los últimos años se están investigando numerosas alteraciones moleculares (mutaciones, amplificaciones génicas), responsables de la supervivencia tumoral, y por tanto, con influencia en el pronóstico vital de los

## Capítulo I. Introducción

---

pacientes. Uno de los mediadores más estudiados, por sus implicaciones terapéuticas, es el EGFR. El desarrollo de fármacos inhibidores del EGFR, los ITK, que incluyen a erlotinib y gefitinib, han demostrado mejorar la supervivencia en pacientes con enfermedad avanzada y recurrencias.

Erlotinib y gefitinib fueron evaluados inicialmente en pacientes con recaída de CPCNP sin selección molecular (Shepherd et al., 2005). La supervivencia al año mejoró del 21% al 31%, sobre todo en los pacientes que nunca habían fumado. En un estudio prospectivo del Spanish Lung Cancer Group que incluyó 2.105 pacientes, la mutación EGFR estaba presente en el 16,6%, recibiendo 217 pacientes tratamiento con erlotinib, en 113 de cuales fue la primera línea de tratamiento (Rosell et al., 2009). En estos pacientes el tiempo medio de supervivencia fue de 14 meses y la mediana de supervivencia global, de 27 meses. En otro estudio reciente, el Iressa Pan-Asia Study, se comparó gefitinib en primera línea versus carboplatino/paclitaxel en 1.217 pacientes con CPCNP avanzado (Mok et al., 2009). El análisis demostró que los pacientes con mutaciones EGFR tenían un tiempo medio superior de supervivencia en la rama de gefitinib comparada con la rama de quimioterapia estándar. Esto argumenta a favor de que el test mutacional debería ser una práctica de obligada realización al diagnóstico del CPCNP.

Alrededor del 75% de los casos con esta mutación responden al tratamiento con erlotinib/gefitinib. Sin embargo, casi todos los pacientes inicialmente respondedores acaban desarrollando progresión de la enfermedad. Las causas de esta resistencia adquirida a los fármacos ITK-EGFR no son del todo conocidas.

### **4. Relación entre el estado mutacional EGFR y hallazgos en TC**

Tradicionalmente, los radiólogos hemos enfocado nuestros esfuerzos en correlacionar los hallazgos de imagen con hallazgos histopatológicos. Recientemente surge un creciente interés en definir la relación entre hallazgos radiológicos y marcadores moleculares específicos, es decir, "del genotipo al fenotipo radiológico". Con este objetivo se da forma a una nueva disciplina, la Radiogenómica (Mazurowski, 2015). Las características en imagen que definen una enfermedad constituyen su fenotipo radiológico.

La finalidad sería avanzar hacia una medicina personalizada diseñada a medida de cada paciente, para lo que es requisito la caracterización molecular de la enfermedad con la actual tecnología genómica y proteómica. Una limitación de esta aproximación es la necesidad de muestras histológicas con cirugía o biopsia. Además, aunque algunos análisis genéticos han sido incorporados a la práctica clínica diaria, la caracterización genómica del cáncer a gran escala no ha podido ser implementada debido al enorme consumo de recursos, tiempo y complejidad técnica que supondría el análisis de datos y su interpretación (Ding et al., 2010). Las muestras histológicas constituyen una pequeña fracción de una lesión habitualmente heterogénea y puede no representar de forma precisa las propiedades anatómicas, funcionales y fisiológicas del tumor (Tomaszewski et al., 2014).

La imagen radiológica tiene un gran potencial para la caracterización del tumor in vivo, y otorga una visión completa de la lesión que no se alcanza con la biopsia solamente (Aerts et al., 2014). Por ejemplo, la imagen puede estudiar el tejido peritumoral que habitualmente no es extirpado en el acto quirúrgico.

Algunas investigaciones sugieren la utilidad del análisis radiogenómico para identificar subtipos de tumores respondedores a terapia (Kuo et al., 2007). El diagnóstico en oncología se está desplazando velozmente desde los subtipos histológicos hacia la estratificación molecular.

## Capítulo I. Introducción

---

Durante la última década han sido publicados un número limitado de estudios que tratan de esclarecer las características radiológicas del ADC de pulmón que permitan predecir con fiabilidad la presencia de mutación EGFR para aplicar el tratamiento con ITK. Así, en caso de biopsia dudosa o con resultado negativo para mutación EGFR, se podría considerar la opción de repetir biopsia si los hallazgos de TC sugieren EGFR+ con alta probabilidad.

Todos los estudios realizados a este respecto tienen carácter retrospectivo, y la gran mayoría analiza las características radiológicas de los tumores pulmonares en estadio inicial en poblaciones asiáticas, que presentan una distribución mutacional distinta a la población europea. Los resultados son variados y existe poco acuerdo.

En la bibliografía reciente se ha descrito la asociación entre mutación EGFR+ y presencia de vidrio deslustrado en TC. Lee et al. (2013) compararon 153 ADC de pulmón resecaados, tanto mutados como no mutados, y midieron su proporción de vidrio deslustrado mediante algoritmo semiautomatizado en la TC prequirúrgica obteniendo una asociación positiva entre vidrio deslustrado y tumores EGFR+. Una asociación similar fue publicada por Yano et al. (2006) en su trabajo con casos de ADC pulmonar periférico. El estudio realizado por Hong et al. (2016) confirmó esta asociación, y también vinculó la mayor presencia de vidrio delustrado con la variante lepidica del ADC.

Otra variable radiológica que define al ADC EGFR+, es la mayor frecuencia de broncograma aéreo. Hsu y otros autores atribuyen la asociación entre broncograma y ADC al crecimiento lepidico que caracteriza a algunos subtipos histológicos del tumor (Hsu et al., 2014; Tsao et al., 2006). Similares hallazgos quedan reflejados en el trabajo de Rizzo et al. (2016) que encontraron broncograma aéreo en el 60% de los tumores EGFR+ y sólo en el 35% EGFR-. Su análisis incorpora pacientes europeos tanto en estadio precoz como en estadio avanzado de la enfermedad.

Otro hallazgo radiológico que puede predecir la presencia de mutación es la calcificación intralesional, según Hsu y colaboradores (Hsu et al., 2014), aunque este hallazgo no ha sido refrendado posteriormente en la literatura.

Recientemente Hasegawa et al. (2016) describen la mayor frecuencia de convergencia vascular peritumoral, hendiduras tumorales y metástasis pulmonares múltiples en el tumor EGFR+. La ausencia de enfisema y la retracción pleural también se han relacionado con EGFR+ (Rizzo et al., 2016). Otros signos asociados son la presencia de burbujas o pseudocavitaciones intralesionales y contorno espiculado (Liu et al., 2016). La forma oval y un menor tamaño tumoral también han sido recogidos por diversos autores por su relación con la variante lesional EGFR+.

Sin embargo, también hay autores que consideran que no existen diferencias relevantes que permitan la distinción entre ADC mutados y no mutados mediante estudios de imagen (Glynn et al., 2010; Zhou et al., 2015).

En resumen, está abierto un campo de investigación muy novedoso en el que existen pocos datos concluyentes establecidos. Mientras tanto, el uso de la imagen radiológica para predecir alteraciones genómicas en diversas neoplasias está aumentando en paralelo con la expansión del uso de terapias oncológicas dirigidas y del estudio del perfil genómico tumoral (Plodkowski et al., 2015).

# Planteamiento de Hipótesis

El CPCNP representa más del 85% de los casos de neoplasia broncogénica, con una amplia mayoría de sujetos diagnosticados en estadio no operable y con el ADC como subtipo histológico dominante en progresión. El desarrollo en la pasada década de novedosas terapias antitumorales dirigidas contra vías de señalización celular activadas por alteraciones genéticas presentes en algunos tipos de ADC broncogénico ha revolucionado su tratamiento. Así, la presencia de mutación genética en el dominio EGFR implica alta probabilidad de respuesta del tumor a la terapia con fármacos ITK-EGFR. Por estas razones seleccionamos para nuestro estudio los ADC de pulmón en estadio avanzado.

Las guías clínicas propuestas por las Sociedades de Oncología y Neumología recomiendan el estudio mutacional del gen del EGFR en pacientes diagnosticados de ADC de pulmón. Muy a menudo la muestra tumoral obtenida para examen histopatológico y molecular resulta muy pequeña y no representa al completo las propiedades anatómicas, funcionales y fisiológicas de una neoplasia tan biológicamente heterogénea como el ADC. De ahí surge el debate actual entre realizar biopsia o PAAF para las punciones TC-guiadas de nódulos pulmonares, en los casos en que la fibrobroncoscopia no tiene acceso.

La Radiogenómica es una novedosa disciplina dentro de la imagen médica que se centra en definir las relaciones existentes entre fenotipo radiológico y genotipo molecular, de este modo la caracterización con pruebas de imagen del ADC de pulmón y el hallazgo de predictores radiológicos de mutación del EGFR podría determinar la elección de tratamiento diana específico frente a quimioterapia convencional. Se han publicado muy pocos estudios al respecto, y la gran mayoría con cohortes de pacientes de origen asiático que presentan una distribución mutacional distinta a la población caucásica. Estas circunstancias también nos han impulsado a plantear el presente estudio.

## ***Hipótesis***

Existen asociaciones entre las características clínicas, demográficas y radiológicas y el estado mutacional EGFR en pacientes con ADC broncogénico avanzado.

## Objetivos de trabajo

1. Evaluar asociaciones entre el estado mutacional EGFR y las características clínico-demográficas de los pacientes con ADC pulmonar en estadio avanzado.
2. Recoger los diferentes métodos de obtención de la muestra para análisis histológico y molecular. Determinar la utilidad de la PAAF TC-guiada.
3. Evaluar relaciones entre el estado mutacional EGFR y los hallazgos por imagen en TC del tumor primario, alteraciones toraco-pulmonares y metástasis extratorácicas.
4. Determinar la reproducibilidad y la variabilidad interobservador en el cálculo volumétrico tumoral con empleo de TCMD en el ADC pulmonar avanzado.
5. Identificar factores predictores para el estado mutacional EGFR.







## **CAPÍTULO II**

# **Material y Métodos**



# Material y Métodos

## ***1. Población y protocolo de estudio***

Se ha realizado un estudio retrospectivo en una sola institución: Hospital Clínico Universitario Virgen de la Arrixaca (HCUVA). Respecto al ámbito geográfico y temporal, el Servicio de Oncología del HCUVA es la unidad de referencia para varias Áreas de Salud de la Región de Murcia y se han estudiado la totalidad de pacientes que cumplen los criterios de inclusión en el período de tiempo transcurrido entre Enero de 2012 y Septiembre de 2015. La recogida de datos se finalizó en Diciembre de 2015.

El estudio se desarrolló sin interferir ni modificar los cuidados clínicos de cada uno de los casos, de forma que no implicó aumentar el número de revisiones clínicas ni el tipo o cantidad de exploraciones complementarias. Todos los pacientes otorgaron su consentimiento informado por escrito para la revisión de su historia clínica y pruebas complementarias, incluyendo el material histológico almacenado en el banco de Anatomía Patológica. En la obtención, archivo y uso de la información personal de los pacientes se cumplió la legislación vigente en España (Ley Orgánica 15/1999, de 13 de diciembre, de Protección de Datos de Carácter Personal). El protocolo del estudio fue evaluado por el Comité Ético de Investigación Clínica del HCUVA, que emitió un dictamen favorable.

En la población a estudio se incluyeron todos los pacientes con ADC de pulmón en estadio avanzado (estadio IIIA no reseccable, estadio IIIB y estadio IV; clasificación TNM 7ª ed., (Goldstraw et al., 2007)) que acudieron al Servicio de Neumología y Oncología del HCUVA en el período antes mencionado de tres años y medio, procedentes en su mayoría de las áreas de salud I (Murcia/Oeste) y III (Lorca).

Los criterios de exclusión fueron:

- a. No disponibilidad en nuestro sistema de almacenamiento Picture Archiving and Communication System (PACS) de imágenes de la TC de tórax y abdomen realizada previamente a punción para diagnóstico histológico y antes del comienzo del tratamiento oncológico.
- b. No acceso a la historia clínica (signos, síntomas, antecedentes, etc.)
- c. No acceso al estudio anatómo-patológico.
- d. No disponibilidad del estudio genético de biomarcadores (estado mutacional del gen EGFR).
- e. Pacientes en recaída tumoral o en tratamiento oncológico.
- f. Antecedentes de resección pulmonar por CP.

## ***2. Procedimientos***

### ***2.1 Pruebas de imagen***

Los sujetos con sospecha de CP fueron sometidos a una serie de procedimientos diagnósticos con la finalidad de filiar y estadificar la enfermedad. En todos los casos se realizó una TC de tórax, abdomen y pelvis. Siempre que fue posible se empleó contraste yodado iv. Cuando el paciente era susceptible de tratamiento quirúrgico con intención curativa se realizó PET-TC de estadificación.

### **TC**

Todos los estudios de TC incluyeron tórax, abdomen y pelvis, y se llevaron a cabo en un equipo de 64 filas de detectores (GE Healthcare, Milwaukee, WI, USA). Los parámetros fueron: colimación de 0,625; velocidad de rotación de 0,5 segundos; pitch 1; 120kV, 100-400 mA con modulación automática de dosis y FOV 300-350 mm.

La adquisición se realizó tras la administración intravenosa por una vía canalizada a nivel de flexura antebraquial de 80-120 ml de contraste yodado Iopromida (Ultravist, 300 mg de yodo por ml; Bayer Schering Pharma, Berlin, Alemania) en dosis ajustada según peso corporal, con bomba inyectora a 2,5 ml/seg y retraso de inicio de adquisición de 30-40 seg en el tórax y 70 seg en el segmento corporal de abdomen y pelvis.

La reconstrucción de las imágenes se realizó con una matriz de 512x512, y espesor de 0,625 mm con intervalo de 0,625 mm. Todas las imágenes de TC de tórax fueron visualizadas en ventana de mediastino (anchura 450 UH; nivel 50 UH) y en ventana de pulmón (anchura de 1500 UH; nivel -700 UH). Para el estudio abdomino-pélvico se empleó ventana de abdomen (anchura de 350 UH; nivel 50 UH). En todos los casos se utilizó reconstrucción con algoritmo de alta frecuencia para pulmón y algoritmo óseo para el estudio del esqueleto. Todas las imágenes fueron almacenadas en el PACS.

### **PET-TC**

La exploración se llevó a cabo en un equipo PET-TC Philips Gemini TF-16 (Philips Medical Systems, Eindhoven, Países Bajos) equipado con 16 detectores. Los pacientes tuvieron que permanecer en ayunas 6 horas y mostrar una glucemia inferior a 150 mg/dl antes de la administración del trazador, la <sup>18</sup>F-FDG. La dosis se estimó en función de peso del paciente, oscilando en torno a 370 MBq (10 mCi), que se inyectó por vía intravenosa. Las imágenes de cuerpo completo se obtuvieron una hora después de la inyección. En el protocolo de

estudio del equipo PET-TC se realizó una TC helicoidal de todo el cuerpo, exceptuando la cabeza (170 mA; 120 kV), y a continuación se realizó el estudio PET y se obtuvieron las imágenes de emisión positrónica (5 min/bed). Mediante la fusión de ambas técnicas, la información procedente de la TC se empleó tanto para la localización anatómica de las lesiones identificadas en el estudio PET, como para el cálculo de la corrección de atenuación del mismo.

### ***2.2 Métodos para la obtención de la muestra histológica***

Se llevó a cabo una extracción de muestra tumoral mayoritariamente con fibrobroncoscopia o PAAF pulmonar TC guiada. También se realizaron biopsias de metástasis óseas, de lesiones pleurales, lesiones hepáticas, adenopatías mediastínicas, y estudio citológico de derrame pleural y pericárdico.

#### **PAAF TC guiada**

En todos los casos se disponía de un estudio previo de TC que sirvió para planificar la punción. A todos los pacientes se les explicó en qué consistía el procedimiento que se iba a realizar y se les entregó el consentimiento informado. En todos los pacientes se monitorizaron la frecuencia cardíaca y la saturación de oxígeno, mediante pulsioxímetro.

El equipo de TC que se empleó fue un Toshiba Aquilion 16 detectores (Toshiba Medical Systems Corporation. Asian. Otawara-Shi. Tochig), con capacidad para realizar fluoro-TC. El paciente se colocó en decúbito supino, prono o decúbito lateral, según la localización de la lesión. Se seleccionó el plano más adecuado para la punción, evitando estructuras óseas y vasculares interpuestas en el trayecto de la aguja. Se limpió la zona anatómica con povidona yodada y se cubrió con paño verde estéril perforado, delimitando el campo. Tras la anestesia local de la zona, se procedió a realizar la punción mediante aguja tipo Chiba 21 gauge (Biopsybell Srl, Modena, Italia), con marcas centimetradas y



con una longitud de 10 a 15 cm. Se introdujo la aguja con una profundidad variable según la distancia calculada desde la piel hasta la lesión (Figura 9).

La PAAF se realizó tras retirar el fiador de la aguja, mediante jeringa de 20ml conectada a sistema manual de vacío (Cameco®), y la muestra se depositó sobre un porta. El patólogo estuvo presente en la punción, realizó la extensión y tinción de la muestra, y en pocos minutos indicó si la muestra era válida o no para el diagnóstico. En el caso de no ser válida se realizó otra punción de la lesión.

Tras la finalización del procedimiento se realizó una TC de tórax para descartar complicaciones: neumotórax o hemorragia alveolar. Todos los pacientes quedaron ingresados 24 horas post-punción.

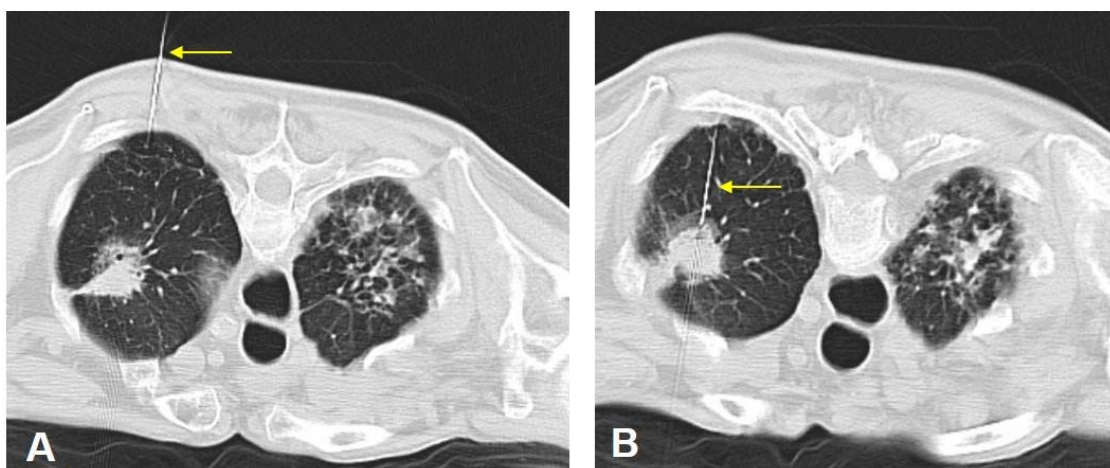


Figura 9. PAAF TC guiada de lesión pulmonar. El estudio se realiza en decúbito prono. A. Se aprecia una masa pulmonar en LSI. B. Se observa posición de entrada de la aguja a nivel intercostal posterior y su situación definitiva en la masa pulmonar. Como hallazgo adicional se visualizan focos de fibrosis en LSD.

### **Fibrobroncoscopia**

Un neumólogo específicamente formado realizó una exploración directa de tráquea y árbol bronquial con equipo dotado de tubo flexible de fibra óptica y conexión para vídeo, así como canal para aspiraciones bronquiales, cepillado y toma de biopsia bronquial (equipo Olympus®).

### ***2.3 Evaluación histológica y análisis molecular***

Todos los pacientes fueron diagnosticados de ADC broncogénico en el Departamento de Anatomía Patológica de nuestro hospital según la clasificación histológica de 2004 de la OMS.

La determinación de mutaciones del gen EGFR se llevó a cabo en el Departamento de Biología Molecular en todos los sujetos con CPCNP no escamoso estadio avanzado (III-IV) independientemente del hábito tabáquico, y en los no fumadores independientemente de la histología.

### **Estudio anatomo-patológico**

Con la muestra procedente de biopsia o PAAF (con bloque celular) se realizó un teñido con hematoxilina eosina para confirmar la naturaleza maligna de la lesión. A continuación se emplearon dos marcadores inmuno-histoquímicos para el diagnóstico de ADC en los casos sin clara diferenciación morfológica. El primer marcador necesario correspondió al TTF-1. El segundo marcador aconsejado fue p40.

### **Análisis molecular**

Se obtuvieron laminillas de 3 micras de grosor sin teñir de las muestras tumorales seleccionadas. Primero se realizó la extracción del ácido desoxirribonucleico (ADN). La concentración y pureza del ADN extraído se determinó con espectroscopia. A continuación se realizó la amplificación mediante reacción en cadena de la polimerasa (PCR) y secuenciación directa de los exones 18 a 21 del gen EGFR. El examen de ADN se realizó usando el kit Therascreen para PCR de EGFR (Qiagen, Manchester Ltd.) siguiendo el protocolo del fabricante. El dominio TK de la secuencia de codificación de EGFR, exón 18, 19, 20 y 21 fue secuenciada bidireccionalmente con un ABI7500 Fast (Applied Biosystems Foster City CA) según protocolo preestablecido.

### ***3. Recogida de datos***

#### ***3.1 Características clínicas y demográficas***

Se recopilaron datos demográficos (edad y sexo), factores de riesgo (hábito tabáquico), y síntomas clínicos (tos crónica, dolor costal y antecedentes de hemoptisis).

También se recogió el estadio tumoral de cada caso. El estadio de la enfermedad se determinó mediante una combinación de criterios radiológicos, clínicos y patológicos, de acuerdo con el sistema TNM 7<sup>ed</sup> para la clasificación del CP, recomendado por el Comité Americano para el Cáncer.

Se recopilaron datos sobre la realización de estudio PET-TC de estadificación inicial previo a tratamiento y tipo de procedimiento invasivo empleado para la obtención de muestra histológica (PAAF-TC guiada pulmonar, biopsia con fibrobroncoscopia u otros).

### **3.2. Características histológicas y genéticas**

Se recabó la información disponible sobre la estirpe histológica del CP y el estado mutacional en el dominio TK de la secuencia de codificación de EGFR en exón 18, 19, 20 y 21.

La población a estudio se dividió en dos grupos principales según el estado mutacional del gen EGFR:

- Grupo EGFR-, sin mutación, tipo nativo o también denominado tipo salvaje. Pacientes no receptores de tratamiento con fármacos diana tipo ITK.
- Grupo EGFR+, con perfil mutacional positivo. Según la mutación EGFR, el Grupo EGFR+ se dividió a su vez en 2 subconjuntos:
  - Grupo EGFR+ ITK (portadores de delección en exón 19 y mutación en exón 21 L858R). Mutaciones a priori respondedoras y candidatas a tratamiento con fármacos diana ITK.
  - Grupo EGFR+ no ITK (portadores de inserción en exón 20 767-774, mutación en exón 18 719 y en exón 20 T790M). Mutaciones tipificadas a priori como resistentes o poco sensibles a tratamiento con fármacos diana tipo ITK.

### **3.3 Hallazgos radiológicos**

Dos radiólogos torácicos (DRS y FST con 10 y 3 años de experiencia respectivamente) de forma independiente evaluaron alteraciones del parénquima pulmonar y una serie de características morfológicas y geográficas del tumor en la TC de diagnóstico inicial. Ambos conocían el diagnóstico de ADC de pulmón pero desconocían el estado mutacional EGFR. La lectura de las imágenes se llevó a cabo en tórax con ventana de mediastino (anchura de 350

UH; nivel de 40 UH) y ventana de pulmón (anchura 1500 UH; nivel de -600 UH). De igual modo se empleó ventana de abdomen (anchura de 350 UH y nivel de 50 UH) y ventana ósea (anchura 1500 UH; nivel de 300 UH) para estudio de cavidad abdominal y esqueleto regional. Los 15 primeros casos fueron analizados de forma común para estandarizar la lectura. Posteriormente las diferencias de interpretación fueron resueltas por discusión hasta consenso.

La longitud máxima y el cálculo volumétrico lesional se realizaron de forma independiente para establecer a posteriori el grado de concordancia interobservador. Los parámetros radiológicos evaluados se exponen a continuación.

### **Tamaño del tumor**

a. Longitud y volumen lesional: se calculó el diámetro mayor de la lesión pulmonar primaria en plano axial según los criterios estándar de RECIST 1.1. El volumen ( $\text{cm}^3$ ) se estimó mediante el manejo del programa informático Syngo via (Siemens Medical Solutions, Alemania) que dispone de una función específica de análisis de volumen del nódulo pulmonar capaz de delimitar de forma automática los contornos de la lesión, extraer estructuras cavitarias y bronquiales, y calcular volumen y diámetro máximo. Los límites de la lesión se revisaron y corrigieron manualmente por ambos radiólogos de forma separada en todos los casos. Las mediciones se obtuvieron habitualmente con la ventana de pulmón. Se empleó la ventana de mediastino en algunos casos para distinguir la lesión de estructuras adyacentes (Figura 10). Para el cálculo de volumen se desestimaron los casos que presentaban lesiones muy irregulares o de contorno indistinguible, oscurecido por derrame pleural y/o atelectasia-consolidación.

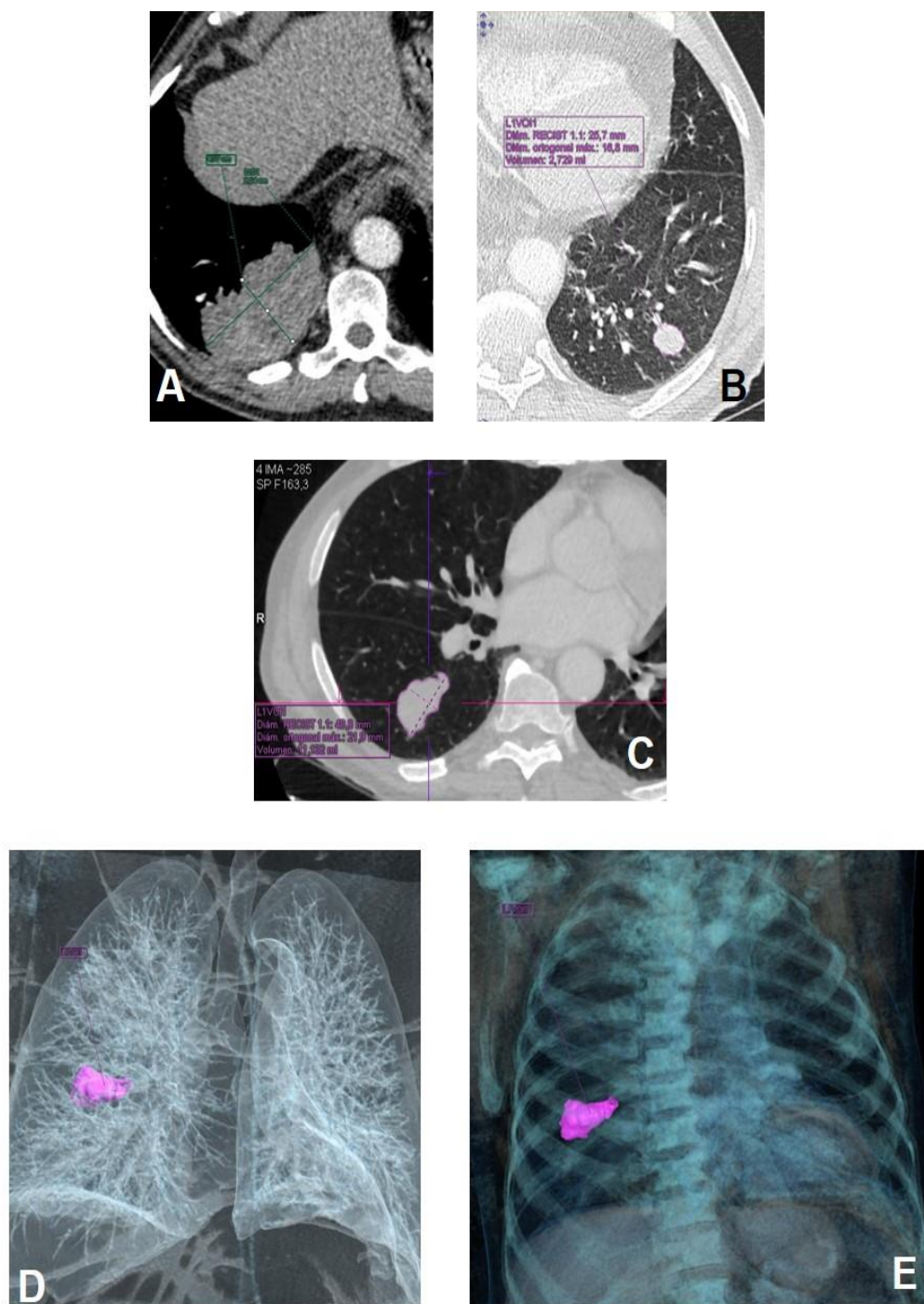


Figura 10. A. Medida de diámetro mayor y menor de masa pulmonar basal derecha. B y C. Lesiones pulmonares con límites generados de manera automática. D y E. Reconstrucción volumétrica tridimensional coloreada de la neoplasia, los pulmones y la vía aérea.

### Características radiológicas del tumor primario:

a. Localización lobular y situación central o periférica: Centrales se consideran las lesiones hiliares y las que asientan en su totalidad en parénquima pulmonar medial a línea medioclavicular (Figuras 11 y 12).

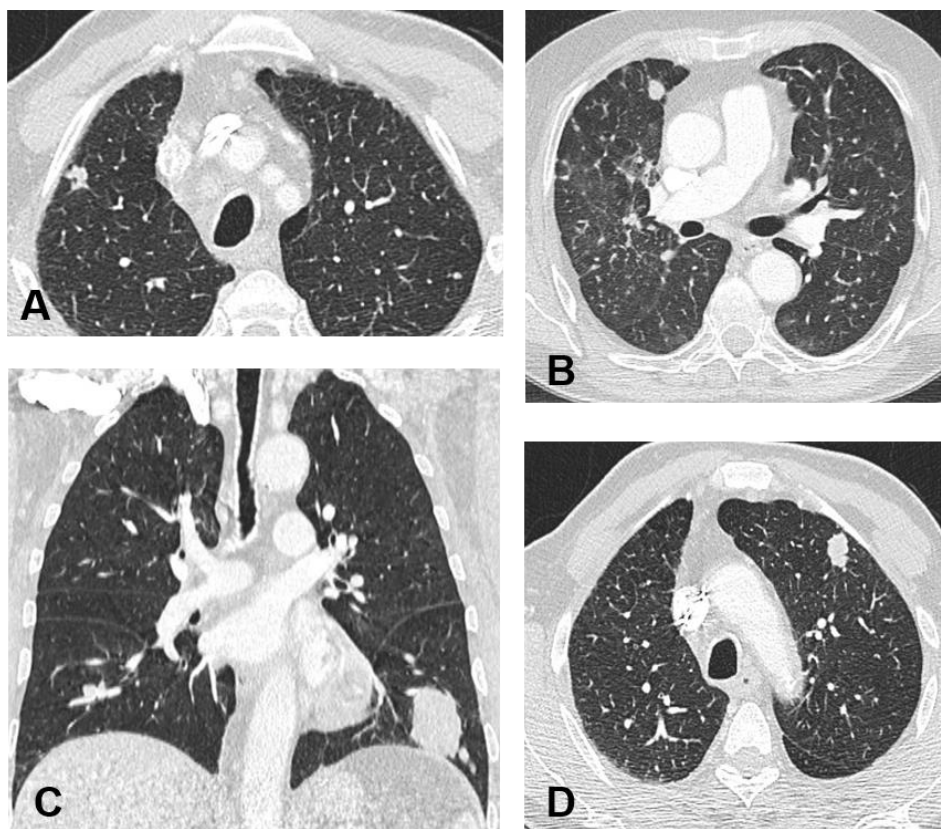


Figura 11. Adenocarcinomas de variada distribución lobular. B. El caso del lóbulo medio (LM) se asocia a micrometástasis pulmonares. C. La masa del lóbulo inferior izquierdo (LII) se acompaña de un micronódulo satélite inferior.

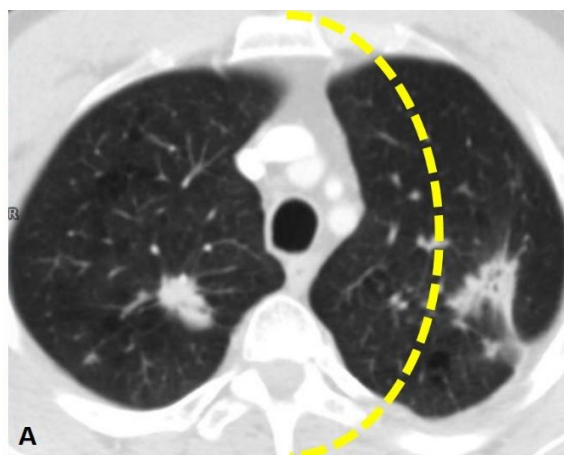


Figura 12. La línea discontinua coloreada establece de forma aproximada la división entre parénquima central y periférico.

b. Forma: la hemos representado como redonda, definida como esférica o circular; ovalada cuando presenta morfología elíptica; poligonal, conformada por contornos rectos y angulados entre sí; irregular, cuando no es encuadrable en ninguna de las anteriores (Figura 13).

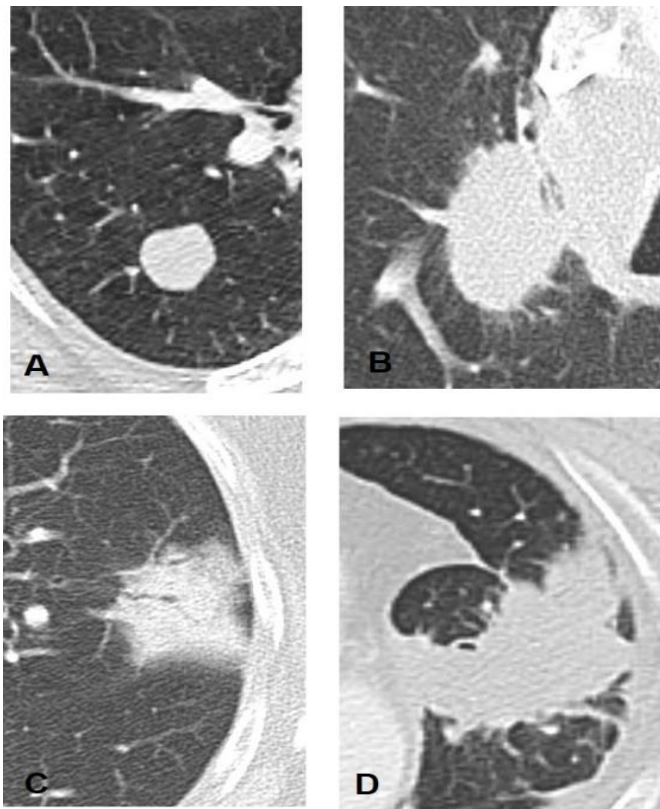


Figura 13. Distintas morfologías de presentación de la lesión pulmonar. A. Nódulo circular o esférico, B, lesión ovalada, C de aspecto poligonal, y D de morfología irregular.



c. Contorno: oscurecido, cuando el contorno no es visible; circunscrito, cuando es suave y bien definido; lobulado, con ondulaciones de altura superior a 2 mm; espiculado, si aparecen líneas que se proyectan desde la masa hacia la periferia; irregular, cuando se encuentra mal definido (Figura 14).

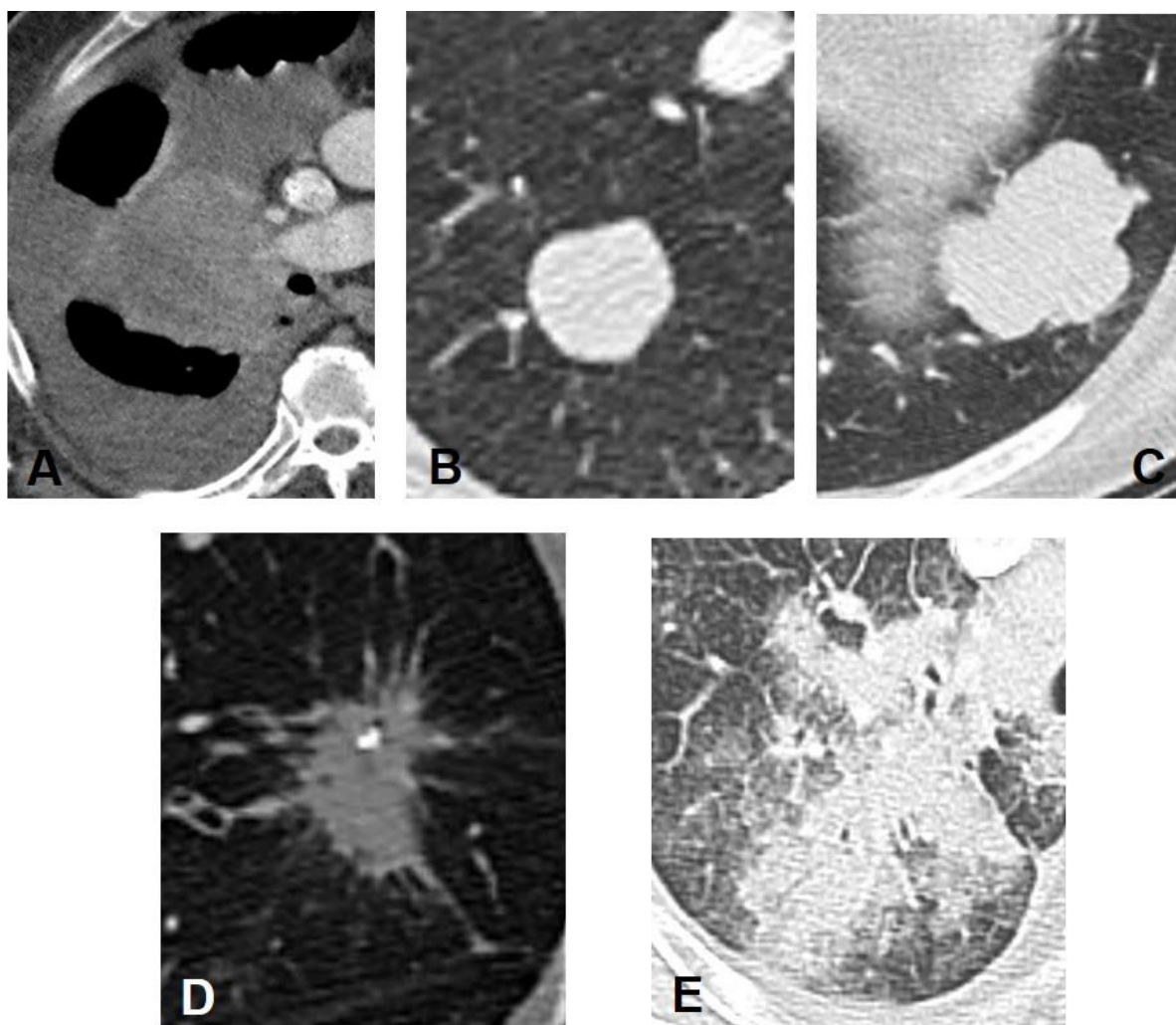


Figura 14. Variable radiológica contorno. A. La lesión hiliar derecha muestra un contorno oscurecido por el derrame pleural peritumoral. B. El contorno es circunscrito, liso y bien definido. C. El borde es polilobulado. D. La lesión espiculada presenta en este caso también un foco interno de calcificación. E. La neoplasia muestra unos contornos irregulares, imprecisos.

d. Densidad tumoral: las opciones que manejamos son nódulo sólido; nódulo parcialmente sólido con componente interno en vidrio deslustrado y nódulo en vidrio esmerilado como tercera posibilidad. El vidrio deslustrado se define como aumento de la atenuación del parénquima pulmonar con visualización preservada de los vasos pulmonares subyacentes (Figura 15).

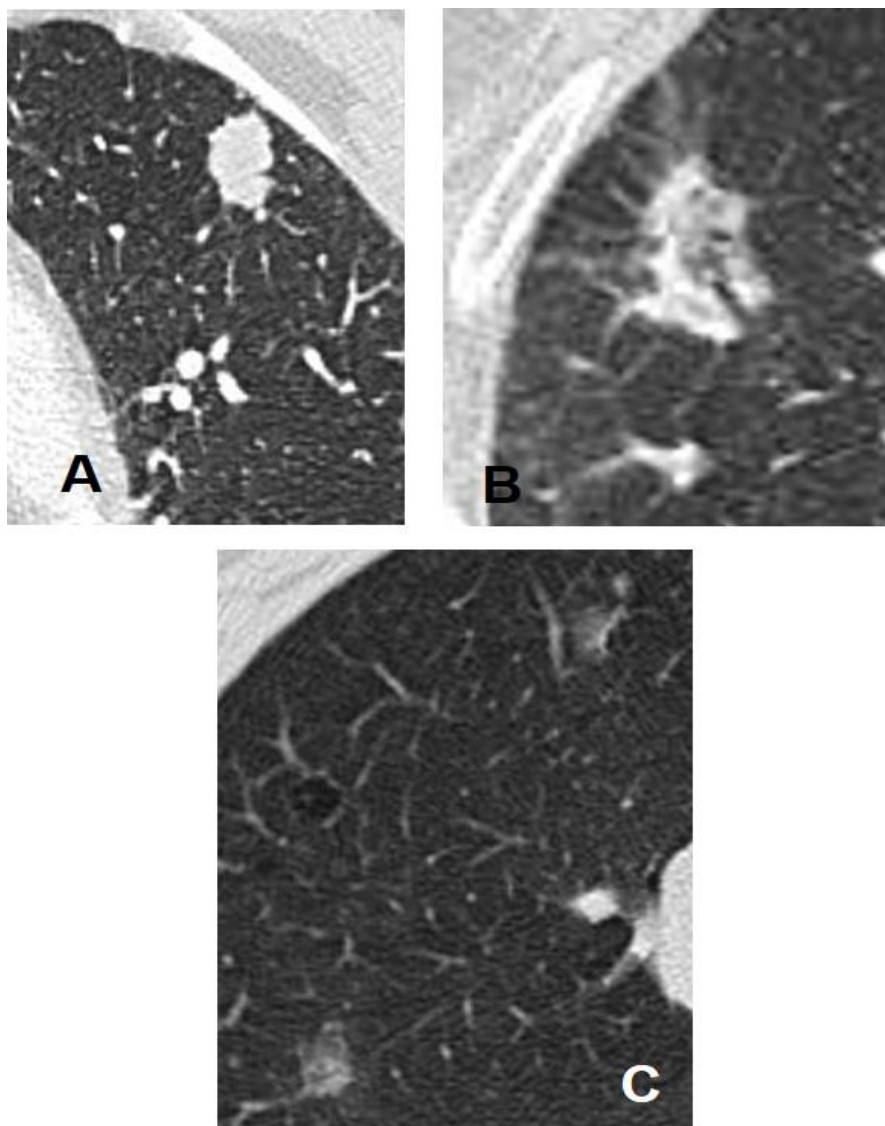


Figura 15. La densidad tumoral la clasificamos como lesión sólida (A), lesión subsólida, con componente mixto sólido-vidrio deslustrado (B) y como nódulos de densidad completa en vidrio deslustrado (C).

e. Cavitación: definida por presencia de aire o nivel hidroaéreo dentro de la lesión. Las paredes de la lesión tienden a ser gruesas e irregulares (Figura 16).

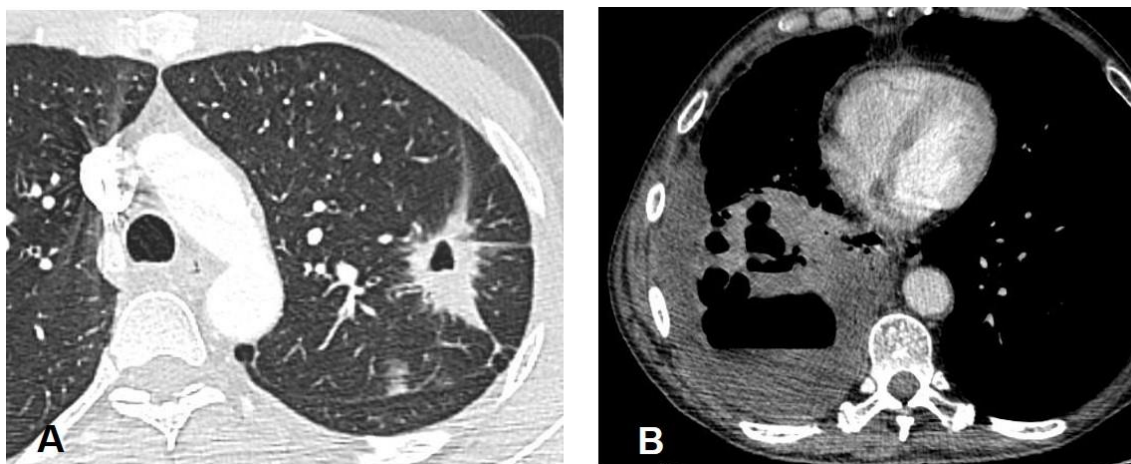


Figura 16. Ejemplos de lesiones cavitadas y con nivel hidroaéreo.

f. Broncograma aéreo, que se define como persistencia de bronquios aireados dentro de la lesión (Figura 17A).

g. Pseudocavitación o apariencia en burbuja. Así se describe el aire intratumoral con apariencia quística de tamaño inferior a 1 cm (Figura 17B).

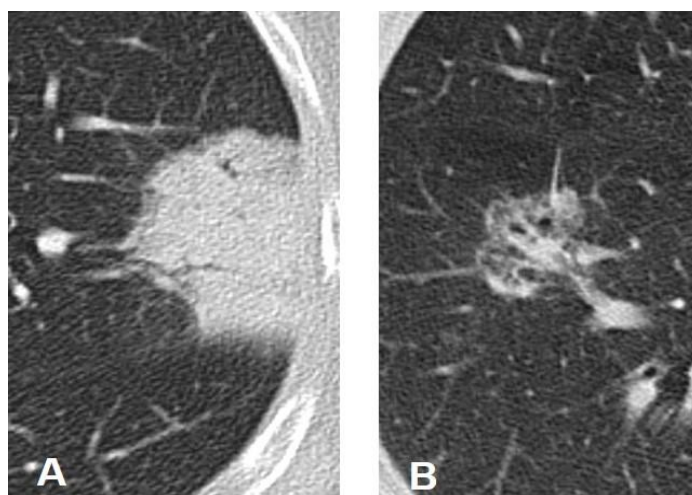


Figura 17. A. Lesión con estructuras ramificadas intralesionales de contenido aéreo sugestivas de persistencia de broncograma aéreo. B. Nódulo subsólido que asocia en su interior focos aéreos milimétricos en forma de burbujas intralesionales.

h. Calcificaciones. Definidas como material intratumoral de alta densidad con atenuación superior a 100 UH (Figura 18).

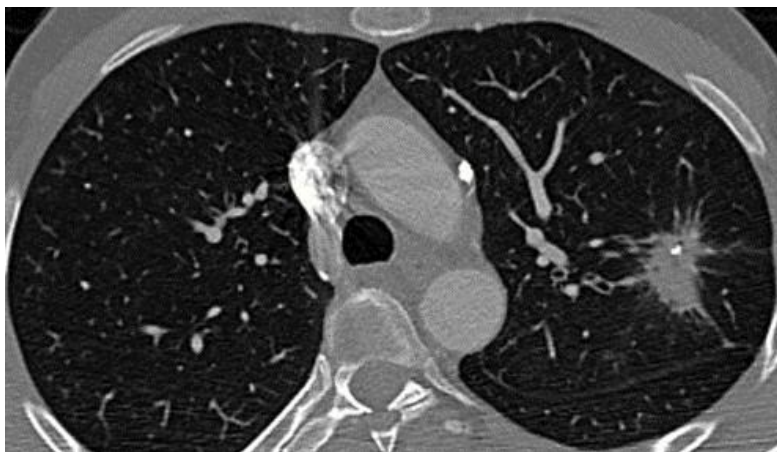

Figura 18. Lesión con foco cálcico intratumoral.

### **Alteraciones torácicas y del parénquima pulmonar:**

a. Enfisema, definido como dilatación permanente del espacio aéreo distal al bronquiolo terminal, con destrucción de las paredes alveolares y sin fibrosis asociada (Figura 19).

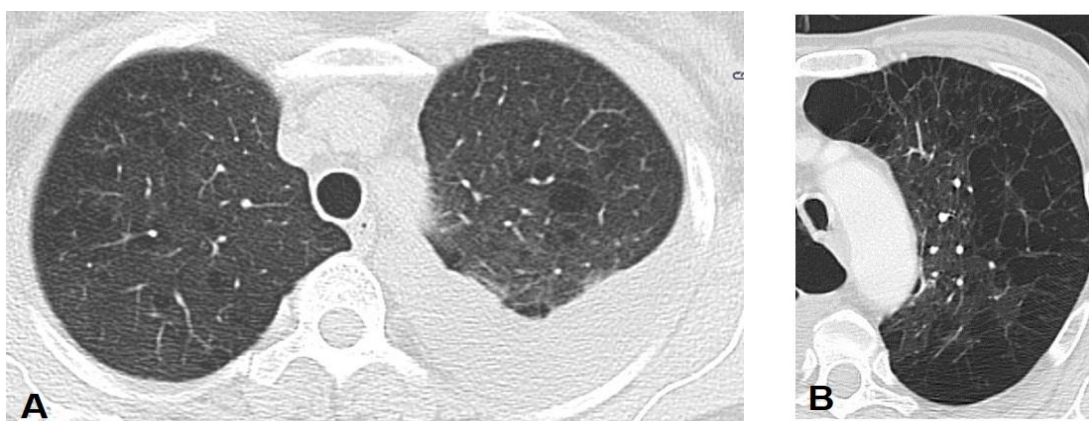


Figura 19. Casos de enfisema centrolobulillar y derrame pleural pleural en hemitórax izquierdo (A) y enfisema mixto severo y confluyente con extensa destrucción del parénquima (B).

b. Fibrosis pulmonar, con presencia de cicatrices y distorsión de la arquitectura pulmonar (Figura 20).

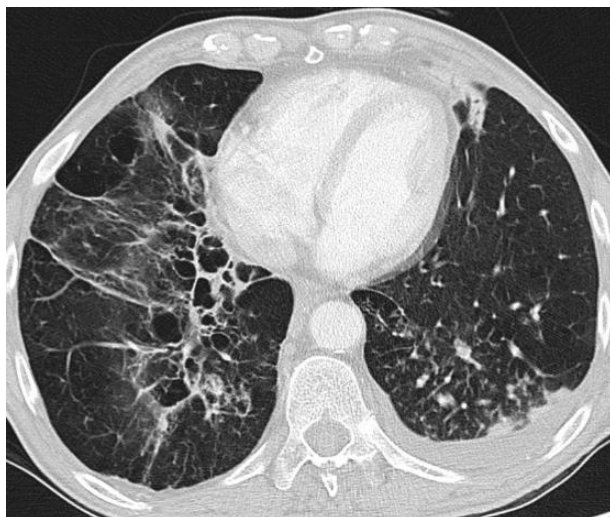


Figura 20. Fibrosis pulmonar inferior derecha con distorsión arquitectural y focos de macropneumalización. Pequeño derrame pleural basal izquierdo

c. Atelectasia obstructiva: con pérdida de volumen aéreo del parénquima pulmonar distal al tumor (Figura 21).



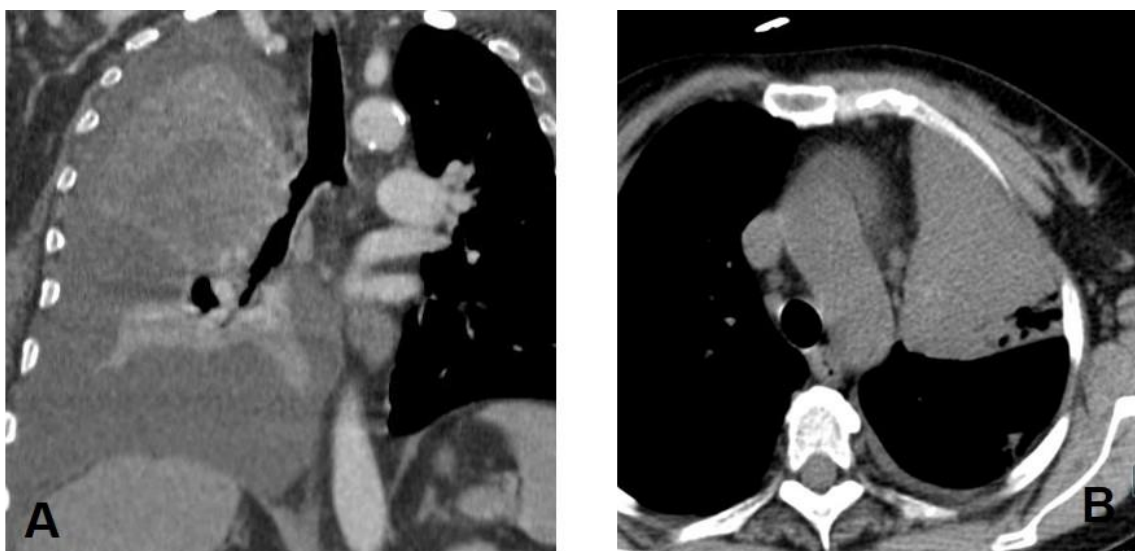

Figura 21. A. Reconstrucción coronal MPR con derrame pleural masivo, neoplasia hiliar derecha de contorno oscurecido y consolidación-atelectásica de LSD. B. Caso de consolidación-atelectasia de LSI por obstrucción bronquial hiliar.

d. Retracción pleural peritumoral (Figura 22).

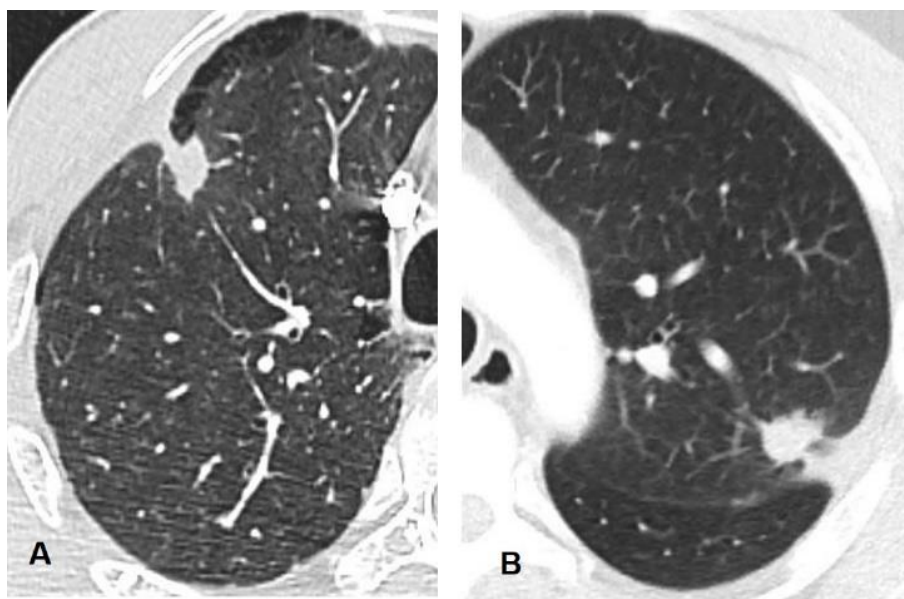


Figura 22. En el caso de la izquierda (A) apreciamos un nódulo subpleural en LSD asociado a retracción y ligero engrosamiento pleural focal. El caso de la derecha (B) presenta un nódulo subpleural superior izquierdo con retracción cisural y pleural local.

e. Derrame pleural. Presente en cualquiera de los dos hemitórax (Figura 19 y 20).

f. Derrame pericárdico (Figura 23).

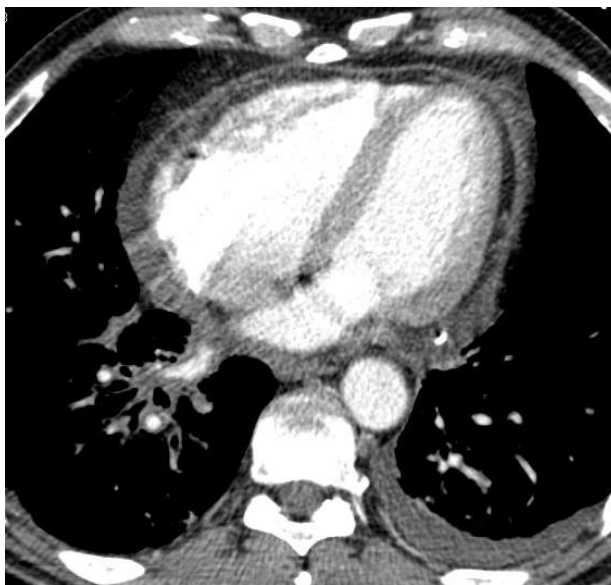

Figura 23. Derrame pericárdico leve de predominio derecho.

g. Metástasis pulmonares y su distribución lobar y pulmonar (Figura 24).

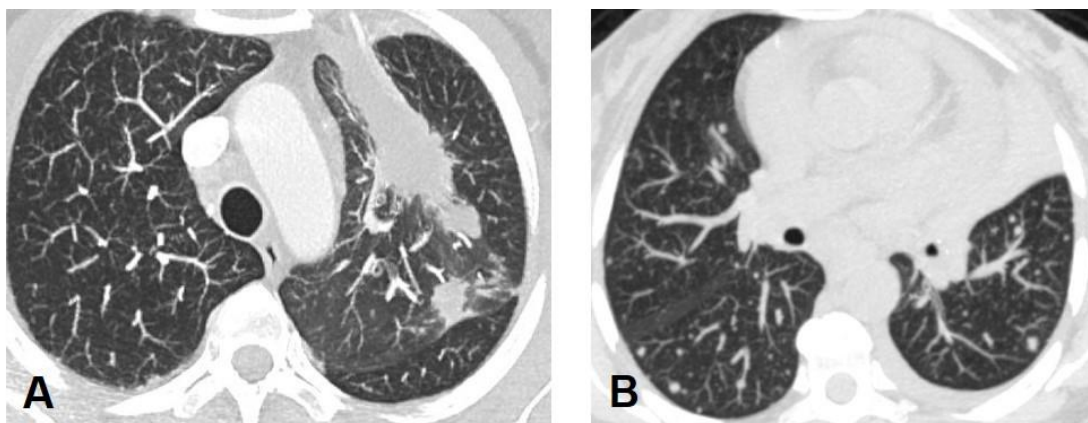


Figura 24. Metástasis pulmonares. En la imagen A observamos una gran masa irregular anterior izquierda que asocia un nódulo metastásico en el mismo lóbulo adherido a cisura. En B visualizamos micronódulos dispersos por ambos parénquimas.

## Capítulo II. Material y Métodos

---

h. Patrón metastásico pulmonar. Patrón aleatorio, con nódulos pulmonares de distribución multifocal y tamaño variado. Patrón miliar, representado por multitud de micronódulos de morfología esférica y tamaño uniforme que no superan los 6 mm de diámetro (Figura 25).

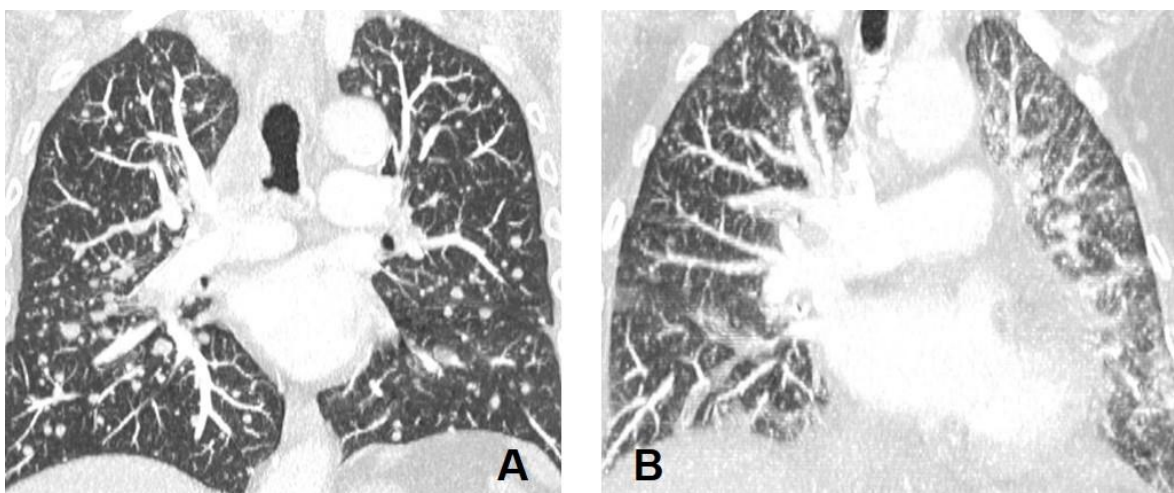


Figura 25. A. Patrón metastásico pulmonar de tipo aleatorio, con múltiples nódulos de tamaño variado. B. Patrón metastásico miliar con multitud de micronódulos muy pequeños y homogéneos distribuidos difusamente por ambos parénquimas.

i. Presencia de metástasis pleurales, definidas como depósitos pleurales (Figura 26).



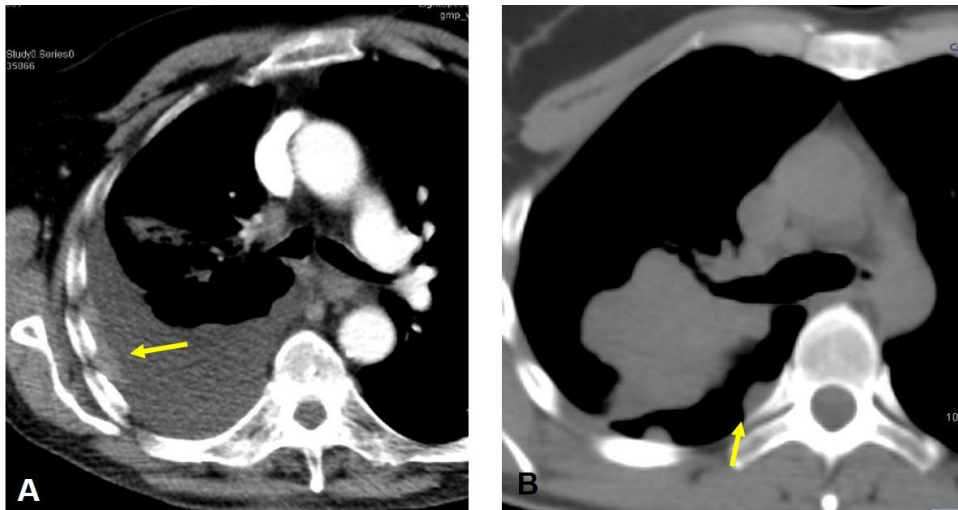


Figura 26. Metástasis pleurales. A. Se observan depósitos laminares hipercaptantes en pleura costal que coexisten con moderado derrame pleural. B. Masa pulmonar derecha polilobulada asociada a nódulos de implantación pleural.

j. Linfangitis carcinomatosa. Se presenta como engrosamiento de los septos interlobulillares con apariencia reticular o poligonal. La afectación intersticial central se traduce en un engrosamiento significativo del grosor de los ejes broncovasculares (Figura 27).

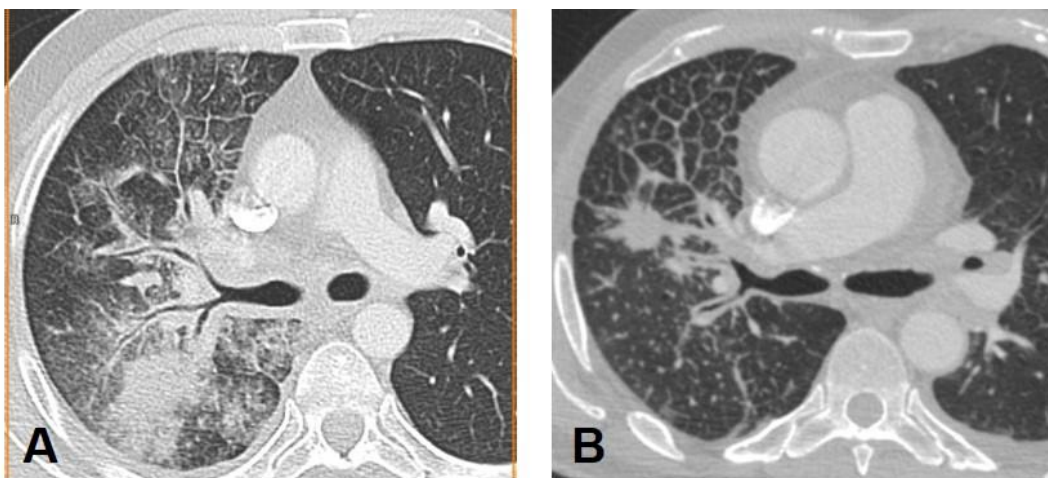


Figura 27. A y B. Linfangitis carcinomatosa que se manifiesta con engrosamiento del intersticio peribroncovascular hiliar y patrón pulmonar con engrosamiento liso de septos interlobulillares.

k. Existencia de enfermedad ganglionar mediastínica o hiliar, caracterizada por la presencia de ganglios de tamaño aumentado, cuyo diámetro menor es superior a 1 cm. Clasificamos las adenopatías por afectación de estaciones nodales, según descriptor N definido en la clasificación TNM (Figura 28).

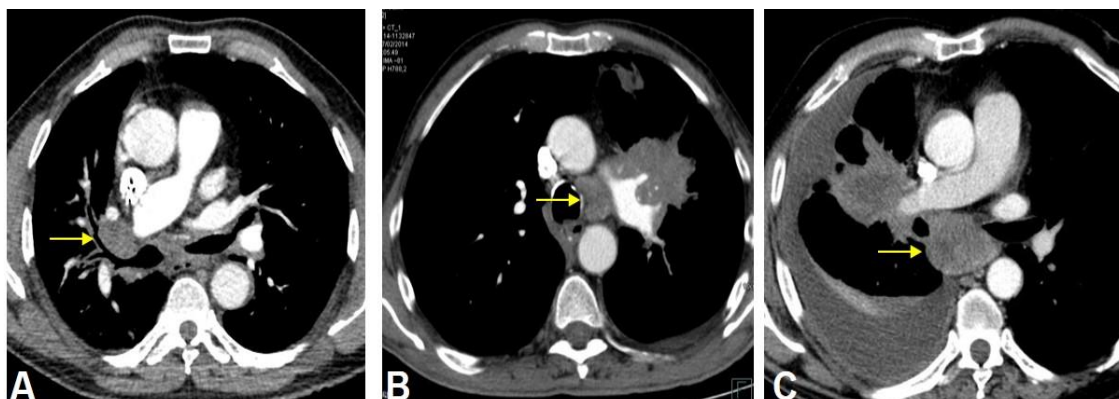


Figura 28. Adenopatías señaladas con flechas en hilio derecho (A), ventana aorto-pulmonar (B) y espacio subcarinal (C).

### **Metástasis extratorácicas**

La malignidad de las lesiones extratorácicas se confirmó con al menos una de las siguientes pruebas: biopsia, PAAF o SUV elevado en PET TC.

a. Lesiones hepáticas: distribución uni o bilobar (Figura 29).

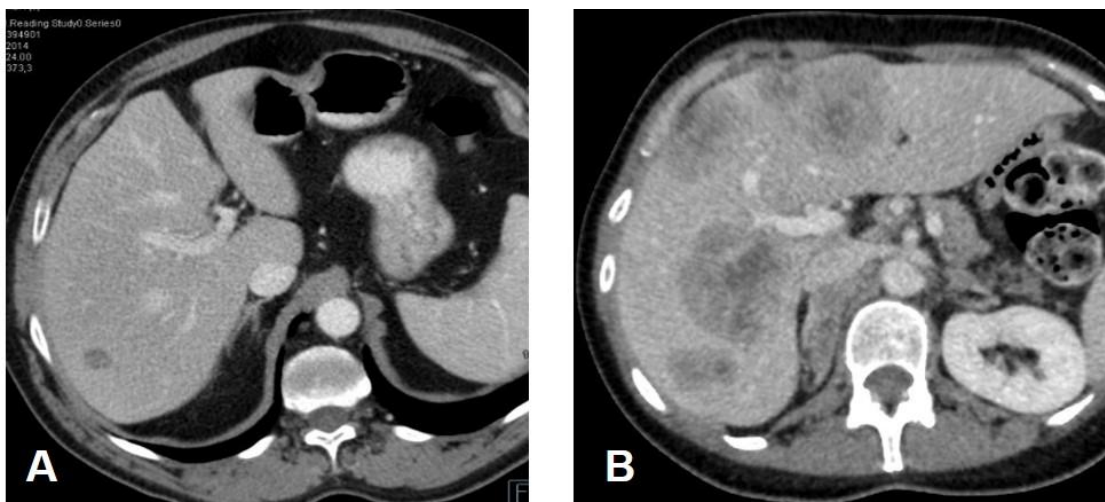


Figura 29. Metástasis hepáticas. A. Lesion metastásica que afecta a lóbulo hepático derecho. B. Múltiples lesiones focales hepáticas de gran tamaño, densitometría heterogénea y distribución bilobar.

b. Lesiones suprarrenales (Figura 30).

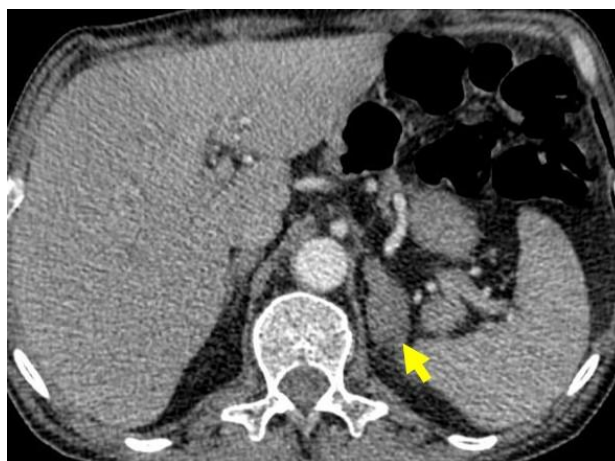

Figura 30. Metástasis suprarrenal izquierda señalada por flecha.

c. Lesiones óseas. Divididas según su apariencia en líticas, blásticas o mixtas (Figura 31).

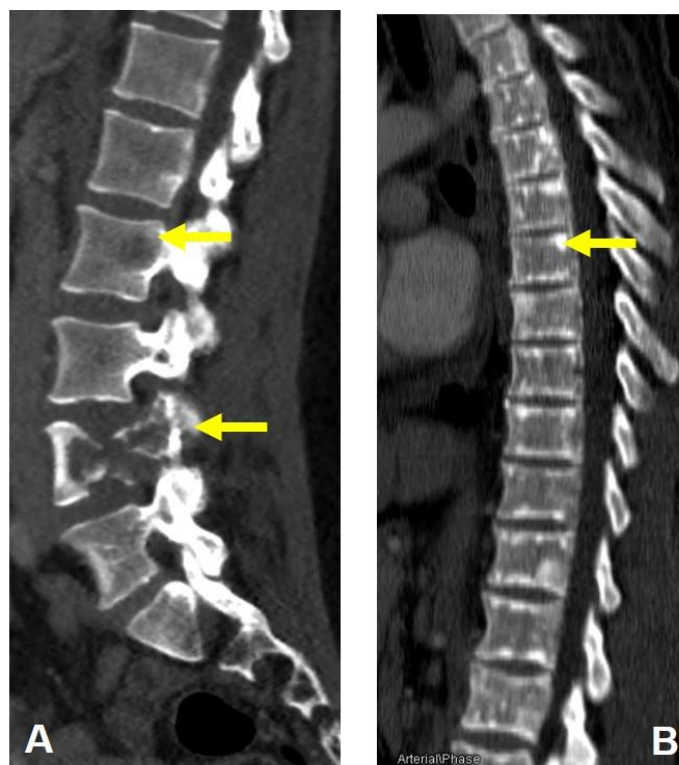


Figura 31. Metástasis óseas. A. Lesión lítica con gran destrucción de cuerpo y pedículo de vértebra lumbar L4. Se observa una segunda lesión lítica en cuerpo vertebral de L2. B. Múltiples focos de esclerosis en medular y cortical ósea de columna dorsal.

#### **4. Análisis estadístico**

Para el análisis estadístico de los datos se utilizó el paquete de cálculo SPSS versión 15.0 (IBM® Corporation, Nueva York, Estados Unidos).

Se realizó un análisis descriptivo de todas las variables para determinar la distribución de las frecuencias, y se calcularon los parámetros característicos de las variables cuantitativas (media, desviación estándar, mínimo y máximo o mediana con rango intercuartílico, según fuera apropiado). La normalidad de la distribución de las variables fue valorada con el test de Kolmogorov-Smirnov.

Se realizaron 3 estudios comparativos entre los diferentes grupos:

- 1) Grupo EGFR- vs Grupo EGFR+.
- 2) Grupo EGFR- vs Grupo EGFR+ ITK.
- 3) Grupo EGFR+ ITK vs Grupo EGFR+ no ITK.

En el tratamiento de la información obtenida se han utilizado diversos enfoques estadísticos:

Las variables cuantitativas se compararon entre los diferentes grupos mediante el contraste de igualdad de medias, utilizando el test de la t de Student. En el caso de que las variables no tuvieran una distribución normal se aplicó la prueba no paramétrica U de Mann-Whitney. Además, para la relación entre variables cuantitativas se utilizó el test de correlación lineal de Pearson.

Las diferencias de las variables cualitativas entre los diferentes grupos se obtuvieron con el test de la  $\chi^2$  de Pearson y el test exacto de Fisher, complementando con el análisis de residuos. Se consideró una  $p < 0,05$  para indicar diferencias estadísticamente significativas.

La concordancia interobservador del diámetro máximo y el volumen tumoral fue evaluada mediante el coeficiente de correlación intraclase, considerando un coeficiente superior a 0,75 representativo de buen acuerdo.

Por último, se realizó un análisis de regresión logística múltiple para identificar factores independientes en la predicción del estado mutacional del gen EGFR. Como medida de la capacidad de discriminación del modelo se empleó el valor del área bajo la curva receiver operating characteristic (ROC).



# **CAPÍTULO III**

## **Resultados**





## Resultados

### ***1. Estado mutacional EGFR y características clínico-demográficas***

Se incluyeron un total de 116 pacientes con ADC de pulmón en estadio avanzado, de los cuales se excluyeron 26 casos. La muestra final fue constituida por 90 pacientes (60 varones y 30 mujeres), con una edad media de  $61,6 \pm 11,7$  años (rango: 33 a 89 años).

La mayoría de pacientes resultaron no mutados para EGFR, 60% (54 de 90) y se obtuvo un número suficiente de casos con mutación EGFR+, 40% (36 de 90) para poder realizar el análisis comparativo. Dentro del grupo EGFR+ (n=36) la mayoría de casos presentaron una mutación sensible a fármacos diana ITK, 77,7% (28 de 36), siendo la mutación más frecuente la delección en exón 19, que se presentó en 19 de los 28 casos, mientras que la siguiente mutación en frecuencia resultó la sustitución de aminoácidos (leucina o arginina) en exón 21 L858R, que afectó a 9 de los 28 pacientes.

El grupo con mutación EGFR+ no sensible a ITK fue el de menor tamaño (n=8), compuesto por 3 casos con inserción en exón 20, otros 3 con mutación del exón 20 T790M, y solamente 2 casos con alteración en el dominio del exón 18 (Figura 32 y Tabla 8).

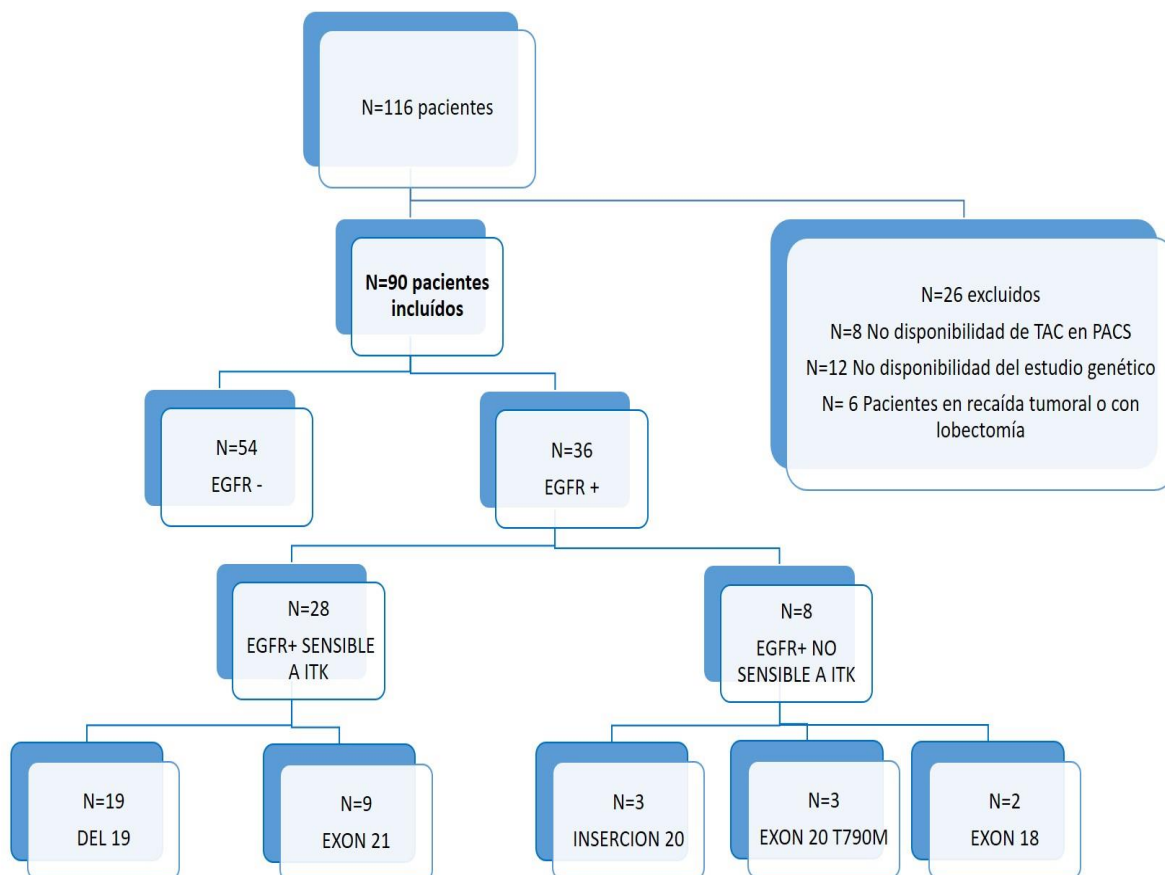


Figura 32. Diagrama de flujo con estratificación de los pacientes participantes en el estudio.

A todos los pacientes se les realizó inicialmente TC de tórax, abdomen y pelvis, la mayoría tras la administración de contraste yodado i.v. (n=88), exceptuando 2 casos en los que no fue posible por antecedentes personales de alergia al contraste yodado, lo que no influyó en la recogida de datos.

A la mayoría de casos se les realizó PET-TC de estadificación inicial (n=60). Para el diagnóstico anatómico-patológico y el estudio genético se obtuvo una muestra histológica tumoral mediante biopsia con fibrobroncoscopia (n=49), PAAF TC guiada torácica (n=37), y mediastinoscopia (n=2). En varios casos se obtuvo el diagnóstico también por el análisis citológico de líquido pleural (n=1) o pericárdico (n=1).

Para el diagnóstico histológico de las metástasis a distancia se llevó a cabo: biopsia TC guiada de metástasis óseas (n=5), PAAF-TC guiada de metástasis pleurales (n=2) y PAAF eco/TC-guiada de metástasis hepáticas (n=3) (Figura 33).

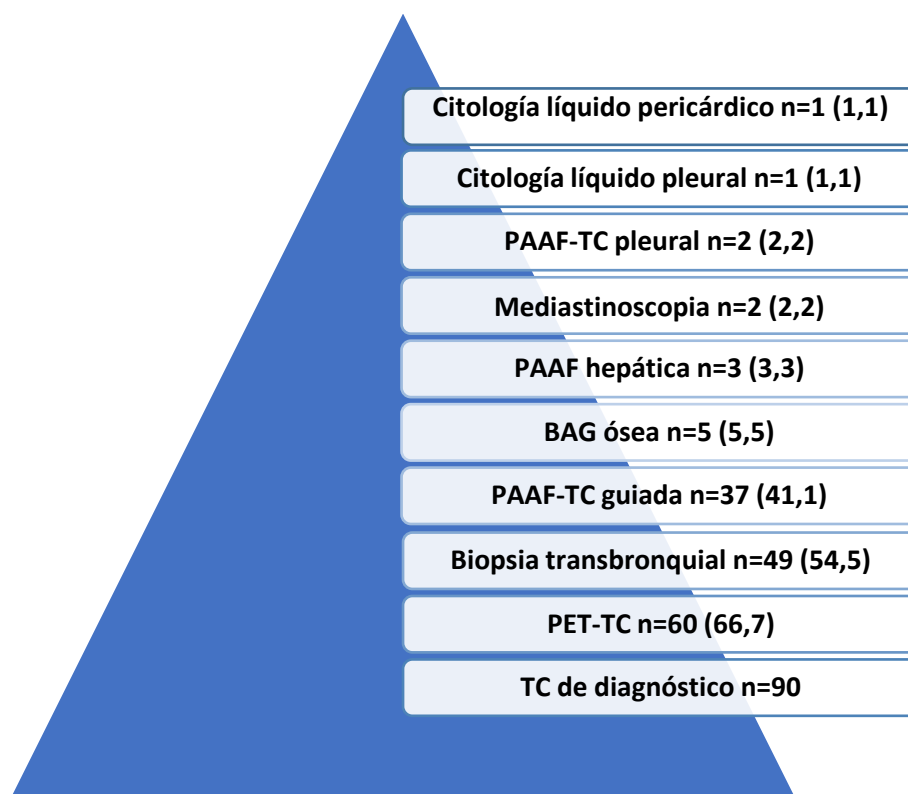


Figura 33. Procedimiento empleado para obtención de muestra tumoral. Entre paréntesis se indica el porcentaje del total.

En el análisis comparativo se obtuvo una asociación entre el sexo y el estado mutacional EGFR, ya que 43 de los 60 varones presentaron EGFR-, y 19 del total de 30 mujeres resultaron EGFR+, de las cuales 17 eran mutaciones EGFR+ ITK (Figura 34). Por tanto, mostraron una relación estadísticamente significativa ( $p=0.001$ ), sexo masculino/EGFR- y sexo femenino/EGFR+/EGFR+ ITK.

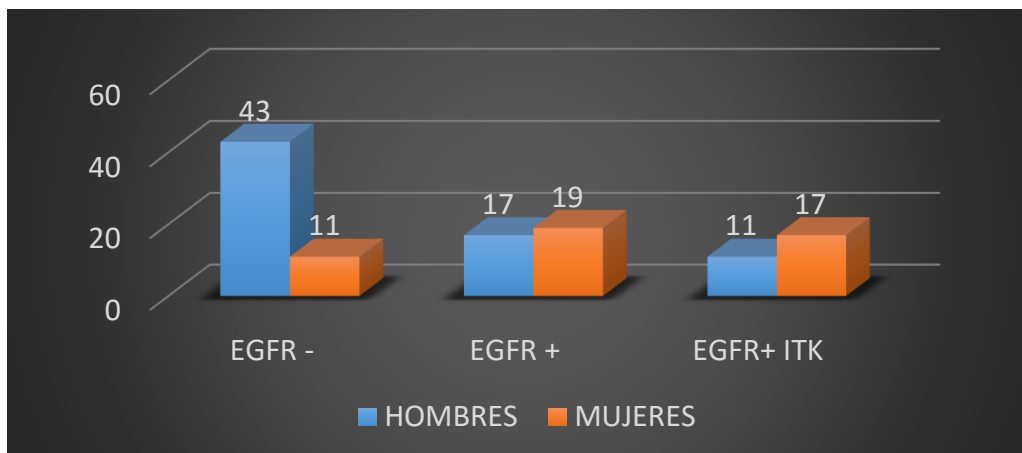


Figura 34. Distribución de la mutación EGFR por sexo.

También se registraron asociaciones entre el hábito tabáquico y el estado mutacional EGFR. La proporción de no fumadores en el grupo EGFR+ (18 de 36) fue muy superior a la de no fumadores en grupo EGFR- (10 de 54).

Presentaron mutación EGFR+ ITK 15 de los 18 no fumadores EGFR+ (Figura 35). De esta forma se estableció una relación entre fumar/EGFR- y no fumar/EGFR+/EGFR+ITK, con significación estadística ( $p=0,002$ ).

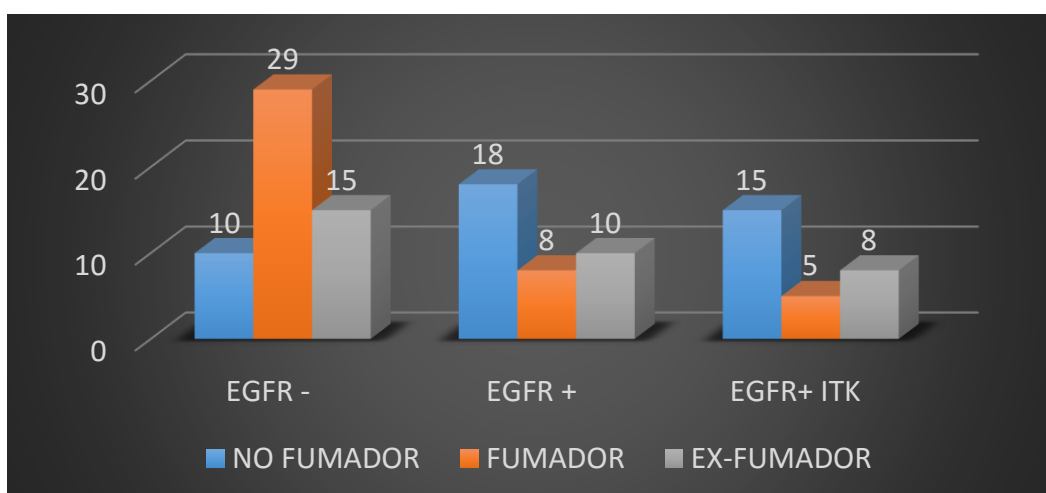


Figura 35. Distribución de la mutación por hábito tabáquico.

El síntoma clínico más frecuente fue la tos crónica, presente en 45 de los 90 participantes. Otras variables clínicas recogidas fueron: hemoptisis (n=9) y dolor costal (n=26).

La tos crónica se presentó más frecuentemente en pacientes EGFR- (33 de 54) que en pacientes EGFR+ (12 de 36) ( $p \leq 0.01$ ) y que en pacientes EGFR+ ITK (7 de 28) ( $p=0,002$ ). En el grupo EGFR+ no ITK se registró en 5 de los 8 pacientes ( $p=0.047$ ) (Figura 36). De manera que se estableció una relación estadísticamente significativa entre tos crónica/EGFR- y tos crónica/EGFR+ no ITK. Recíprocamente la ausencia de tos crónica/EGFR+/EGFR+ ITK también estaba asociada de forma significativa.

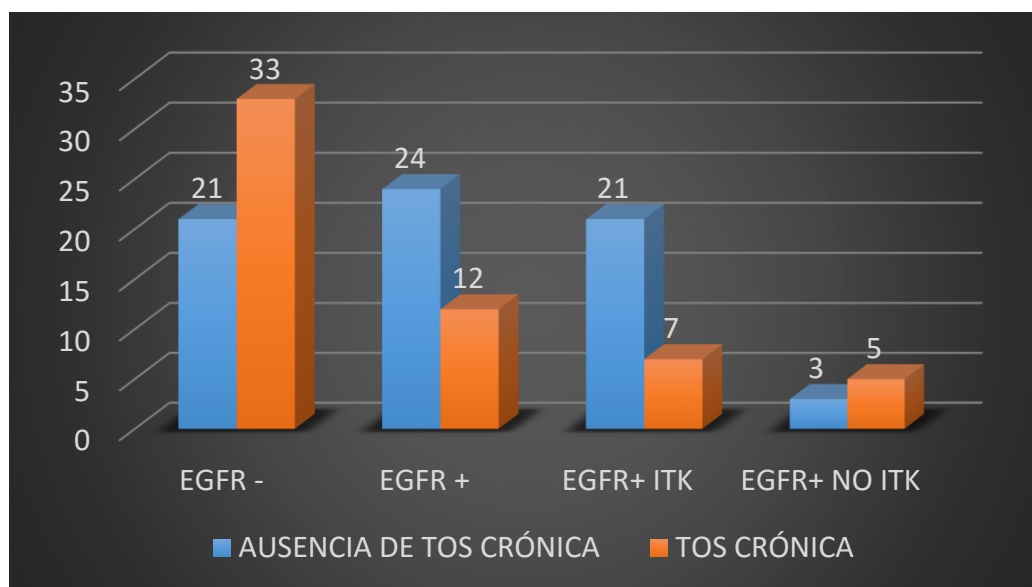


Figura 36. Relación de variable tos crónica con los subconjuntos EGFR-, EGFR+, EGFR+ ITK sensible y EGFR+ ITK no sensible.

En estadio IV según la clasificación TNM se presentaron 81 pacientes. Con metástasis torácicas (M1a) debutaron 31 de los 90 pacientes, y en 50 casos documentamos extensión extratorácica (M1b). Sólo 7 de los 90 pacientes se clasificaron como estadio IIIA y 2 pacientes como estadio IIIB.

## Capítulo III. Resultados

Variables clínicas	Pacientes totales (n=90)	EGFR- (n=54)	EGFR+ (n=36)	EGFR ITK (n=28)	EGFR no ITK (n=8)	Valor de p		
						EGFR- vs. EGFR+	EGFR- vs EGFR ITK	EGFR ITK vs EGFR no ITK
<b>Edad</b>	61±11	62±10	60±13	62±12	61±12	NS	NS	NS
<b>Sexo</b>								
Hombre	60 (66,7)	43 (79,6)	17 (47,2)	11 (39,3)	6 (75)	<b>p=0,001</b>	<b>p=0,001</b>	NS
<b>Tabaquismo</b>								
No Fumador	28 (31,1)	10 (18,5)	18 (50)	15 (53,6)	3 (37,5)	<b>p≤0,002</b>	<b>p=0,001</b>	NS
Fumador	37 (41,1)	29 (53,7)	8 (22,2)	5 (17,9)	3 (37,5)	<b>p≤0,002</b>	<b>p=0,001</b>	NS
Ex fumador	25 (27,8)	15 (27,8)	10 (27,8)	8 (28,6)	2 (25)	NS	NS	NS
<b>Tos crónica</b>	45 (50)	33 (61,1)	12 (33,3)	7 (25)	5 (62,5)	<b>p≤0,01</b>	<b>p≤0,002</b>	<b>p=0,047</b>
<b>Hemoptisis</b>	9 (10)	7 (13)	2 (5,6)	1 (3,6)	1 (12,5)	NS	NS	NS
<b>Dolor costal</b>	26 (28,9)	12 (22,2)	14 (38,9)	11 (39,3)	3 (37,5)	NS	NS	NS
<b>TNM</b>						NS	NS	NS
IIIA	7 (7,8)	4 (7,4)	3 (8,3)	2 (7,1)	1 (12,5)			
IIIB	2 (2,2)	2 (3,7)	0	0	0			
IV	81 (90)	48 (88,9)	33 (91,7)	26 (92,9)	7 (87,5)			
<b>Estadio T</b>						NS	NS	NS
T1a	5 (5,6)	4 (7,4)	1 (2,8)	1 (3,6)	0			
T1b	12 (13,3)	5 (9,3)	7 (19,4)	7 (25)	0			
T2a	7 (7,8)	2 (3,7)	5 (13,9)	4 (14,3)	1 (12,5)			
T2b	14 (15,6)	10 (18,5)	4 (11,1)	2 (7,1)	2 (25)			
T3	12 (13,3)	7 (13)	5 (13,9)	5 (17,9)	0			
T4	40 (44,4)	26 (48)	14 (38,9)	9 (32,1)	5 (62,5)			
<b>Estadio N</b>						NS	NS	NS
N0	22 (24,4)	16 (29,6)	6 (16,7)	6 (21,4)	0			
N1	8 (8,9)	2 (3,7)	6 (16,7)	6	0			
N2	24 (26,7)	16 (29,6)	8 (22,2)	5 (17,9)	3 (37,5)			
N3	36 (40)	20 (37)	16 (44,4)	11 (39,3)	5 (62,5)			
<b>Metástasis</b>						NS	NS	NS
M1a	31 (34,4)	15 (27,8)	16 (44,4)	13 (46,4)	3 (37,5)			
M1b	50 (55,6)	33 (61,1)	17 (47,2)	13 (46,4)	4 (50)			

Tabla 8. Características clínicas de la población incluida. Las magnitudes expresan el número de pacientes y entre paréntesis el porcentaje respecto al total de la población para las variables cualitativas. La media y desviación estándar se presentan para la edad. El valor p está basado en la comparación entre distintos grupos con test de la  $\chi^2$  para variables cualitativas y la T de Student para la edad (cuantitativa). NS: no significativo.

## 2. Estado mutacional EGFR y hallazgos radiológicos

### 2.1 Tamaño del tumor. Acuerdo interobservador

Para el estudio de concordancia interobservador se obtuvo diámetro y volumen tumoral mediante segmentación semiautomática en 55 de los 90 pacientes. Fueron excluidos 18 pacientes EGFR- y 17 pacientes EGFR+ por errores de segmentación atribuibles a neoplasia de contorno muy irregular o contorno indistinguible por atelectasia-consolidación pulmonar o derrame pleural.

La lesión pulmonar primaria presentó un diámetro medio de  $35 \pm 21,5$  mm, una mediana de 31 mm y un rango intercuartílico [25%-75%] de 19 a 51 mm. El volumen tumoral medio estimado fue de  $37,4 \pm 53,6$  cm<sup>3</sup>, su mediana fue 14 cm<sup>3</sup> y el rango intercuartílico [25%-75%] de 5 a 46,2 cm<sup>3</sup> (Tabla 9).

La concordancia interobservador para la medición de la longitud del tumor pulmonar fue excelente (0,978) y resultó casi perfecta en la medida del volumen tumoral (0,999).

	Media	N	Desviación típ.	Error típ. de la media	Correlación
Diámetro en mm DRS	34,9	55	17,3	2,3	0,978
Diámetro en mm FST	37	55	18,4	2,4	
Volumen en cm <sup>3</sup> DRS	37,7	55	53,6	7,2	0,999
Volumen en cm <sup>3</sup> FST	37,6	55	53,7	7,2	

Tabla 9. Análisis comparativo interobservador de diámetro y volumen del tumor pulmonar. La comparación se ha llevado a cabo empleando el coeficiente de correlación intraclase. DRS y FST corresponden al observador 1 y 2, respectivamente.

### **2.2 Perfil mutacional EGFR y características radiológicas del tumor primario**

La localización más frecuente del ADC de pulmón fue el LSD (n=26), seguido de cerca por el LSI (n=25). En el LM se encontró la menor proporción de casos (n=5). Mientras que 45 pacientes mostraban tumores en disposición central los otros 45 presentaban una ubicación periférica (Tabla 10).

La mayoría de las neoplasias pulmonares mostraron morfología esférica al diagnóstico (n=53), seguida por la forma compleja (n=18); la forma oval se demostró en 15 de los 90 pacientes y la morfología poligonal, la menos frecuente, en 4 pacientes.

En la variable del contorno, el contorno lesional oscurecido fue el más frecuente (n=33). El contorno lobulado (n=22) se observó en mayor proporción en el grupo EGFR+ ITK (11 de 28) frente a EGFR- (10 de 54). Al contrario, el contorno lesional circunscrito (n=15) y el contorno espiculado (n=14) se visualizaron en la mayoría de casos en pacientes EGFR- (13 y 12 de 54, respectivamente). Sólo 4 pacientes EGFR+ presentaron contorno circunscrito o espiculado, todos ellos pertenecientes al grupo EGFR+ sensible a ITK (Figura 37).

Con estos datos se aprecia una asociación estadísticamente significativa entre contorno espiculado o circunscrito/EGFR- y entre contorno lobulado/EGFR+ ITK para una  $p \leq 0,05$ .



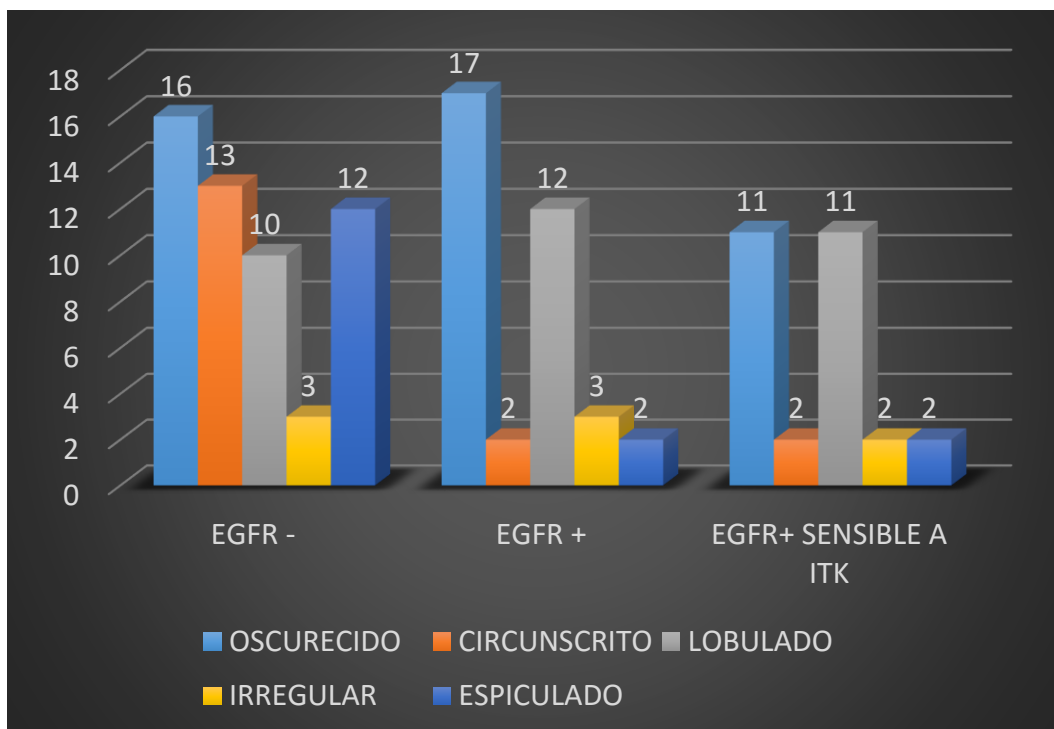


Figura 37. Relación entre contorno del tumor pulmonar y perfil mutacional EGFR.

En cuanto a la variable radiológica densidad tumoral, la gran mayoría de neoformaciones pulmonares se presentaron con densidad sólida (n=76). Solamente 2 pacientes mostraron atenuación completa en vidrio deslustrado, y el resto (n=12), tenían una densidad mixta.

La cavitación se demostró en 8 de los 90 pacientes, el broncograma aéreo en 21 y las burbujas intralesionales en 6 de la totalidad de casos. Estas variables no arrojaron resultados de asociación significativa con el estado mutacional. Sin embargo la cavitación sí demostró relación estadísticamente significativa con el tabaco al presentarse la totalidad de los casos en pacientes fumadores (8 de 8,  $p \leq 0.05$ ).

El componente cálcico intralesional resultó ser muy infrecuente y sólo apareció en 3 de los 90 participantes, todos ellos EGFR-. Los datos quedan reflejados en Tabla 10.

## Capítulo III. Resultados

Variables radiológicas del tumor	Pacientes totales (n=90)	EGFR- (n=54)	EGFR+ (n=36)	EGFR ITK (n=28)	EGFR no ITK (n=8)	Valor de p		
						EGFR- vs. EGFR+	EGFR- vs EGFR ITK	EGFR ITK vs EGFR no ITK
<b>Diámetro</b>	41±21	41±23	39±17			NS	NS	NS
<b>Localización Lobular</b>						NS	NS	NS
LSD	26 (28,9)	17 (31,5)	9 (25)	5 (17,9)	4 (50)			
LM	5 (5,6)	2 (3,7)	3 (8,3)	3 (10,7)	0			
LID	20 (22,2)	14 (25,9)	6 (16,7)	5 (17,9)	1 (12,5)			
LSI	25 (27,8)	11 (20,4)	14 (38,9)	12 (42,9)	2 (25)			
LII	14 (15,6)	10 (18,5)	4 (11,1)	3 (10,7)	1 (12,5)			
<b>Situación</b>						NS	NS	NS
Central	45 (50)	27 (50)	18 (50)	13 (46,4)	5 (62,5)			
<b>Forma</b>						NS	NS	NS
Redonda	53 (58,9)	34 (63)	19 (52,8)	16 (57,1)	3 (37,5)			
Oval	15 (16,7)	9 (16,7)	6 (16,7)	5 (17,9)	1 (12,5)			
Poligonal	4 (4,4)	3 (5,6)	1 (2,8)	1 (3,6)	0			
Compleja	18 (20)	8 (14,8)	10 (27,8)	6 (21,4)	4 (50)			
<b>Contorno</b>								
Oscurecido	33 (36,7)	16 (29,6)	17 (47,2)	11 (39,3)	6 (75)	NS	NS	NS
Circunscrito	15 (16,7)	13 (24,1)	2 (5,6)	2 (7,1)	0	<b>p=0,015</b>	<b>p≤0,05</b>	NS
Lobulado	22 (24,4)	10 (18,5)	12 (33,3)	11 (39,3)	1 (12,5)	NS	<b>p≤0,05</b>	NS
Irregular	6 (6,7)	3 (5,6)	3 (8,3)	2 (7,1)	1 (12,5)	NS	NS	NS
Espiculado	14 (15,6)	12 (22,2)	2 (5,6)	2 (7,1)	0	<b>p=0,015</b>	<b>p≤0,05</b>	NS
<b>Densidad Tumoral</b>						NS	NS	NS
Sólido	76 (84,4)	48 (88,9)	28 (77,8)	22 (78,6)	6 (75)			
Semisólido	12 (13,3)	5 (9,3)	7 (19,4)	5 (17,9)	2 (25)			
Vidrio esmerilado	2 (2,2)	1 (1,9)	1 (2,8)	1 (3,6)	0			
<b>Cavitación</b>	8 (8,9)	6 (11,1)	2 (5,6)	1	1	NS	NS	NS
<b>Broncograma aéreo</b>	21 (23,3)	10 (18,5)	11 (30,6)	8	3	NS	NS	NS
<b>Burbuja aérea</b>	6 (6,7)	4 (7,4)	2 (5,6)	2	0	NS	NS	NS
<b>Calcificaciones</b>	3 (3,3)	3 (5,6)	0	0	0	NS	NS	NS

Tabla 10. Características radiológicas de la lesión pulmonar. Las magnitudes expresan el número de pacientes y entre paréntesis el porcentaje respecto al total de la población para las variables cualitativas. La media y desviación estándar se presentan para el diámetro. El valor p está basado en la comparación entre distintos grupos con test de la  $\chi^2$  para variables cualitativas y la U de Mann-Whitney para el diámetro tumoral (cuantitativa). NS: no significativo.

### 2.3 Mutación EGFR y alteraciones en TC en cavidad torácica

La presencia de enfisema se asoció fuertemente con EGFR- ( $p \leq 0.05$ ). Se visualizó enfisema en la TC de tórax en 24 casos, casi todos ellos EGFR- (22 de 24), frente sólo 2 EGFR+, uno de los cuales era EGFR+ ITK (1 de 28), y el otro EGFR+ no ITK (1 de 8). Datos reflejados en Tabla 11 y Figura 38.

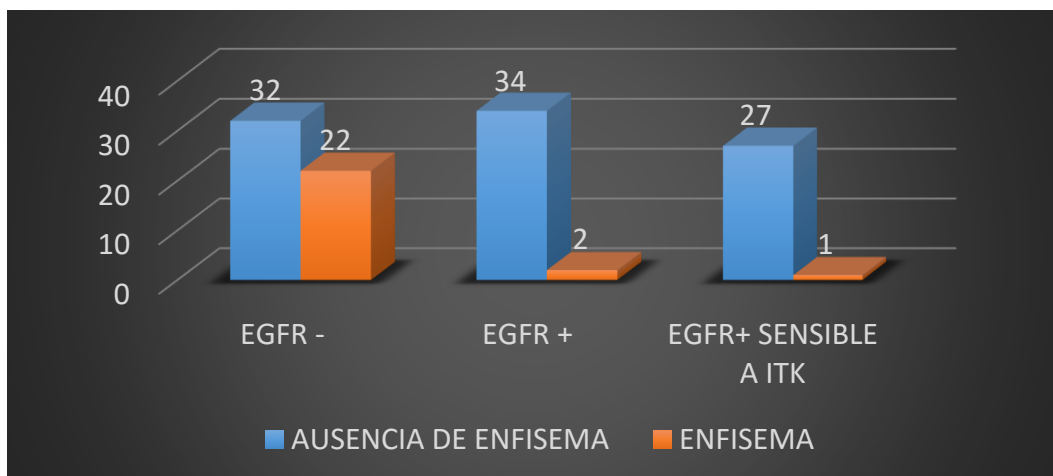


Figura 38. Distribución de mutación EGFR según la existencia de enfisema.

La fibrosis pulmonar solamente se detectó en 3 pacientes, todos ellos EGFR-, pero sin llegar a alcanzar la significación estadística.

## Capítulo III. Resultados

La atelectasia obstructiva (n=25) se presentó en 11 de los 54 pacientes EGFR-, 6 de los 28 del grupo EGFR+ ITK y 5 de los 8 pacientes del grupo EGFR+ no ITK (Figura 39). De estos datos extraemos la existencia de una relación estadísticamente significativa entre atelectasia obstructiva/EGFR+ no sensible a ITK ( $p=0.026$ ).

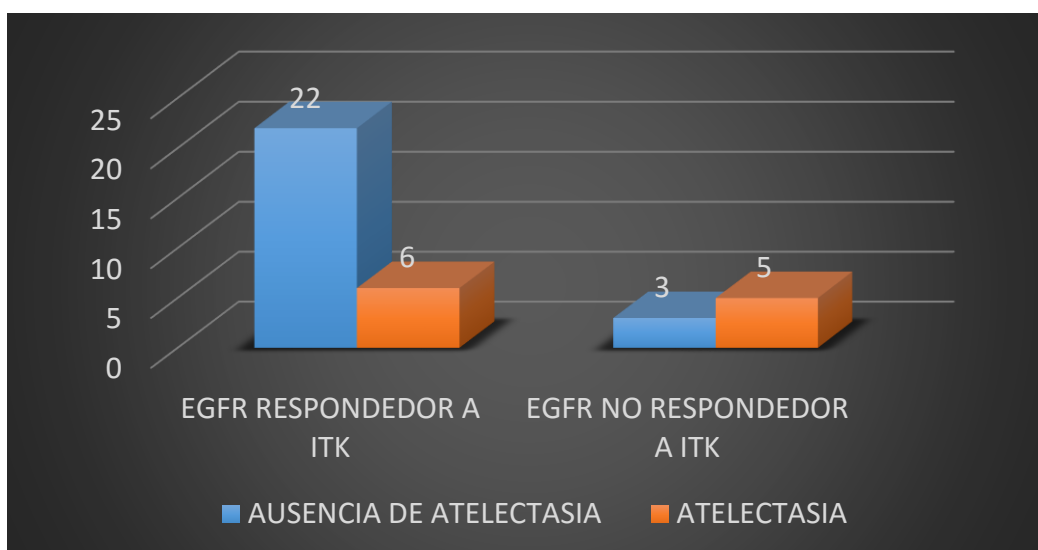


Figura 39. Relación de la atelectasia con la mutación EGFR+ ITK y EGFR+ no ITK.

La retracción pleural (n=25) se recopiló en 15 de los 54 pacientes EGFR-, en 10 de los 28 pacientes EGFR+ ITK y en ningún paciente EGFR+ no ITK (Figura 40). Se estableció una relación estadísticamente significativa para una  $p=0.047$  entre retracción pleural/EGFR+ ITK y entre ausencia de retracción pleural/EGFR+ no ITK.

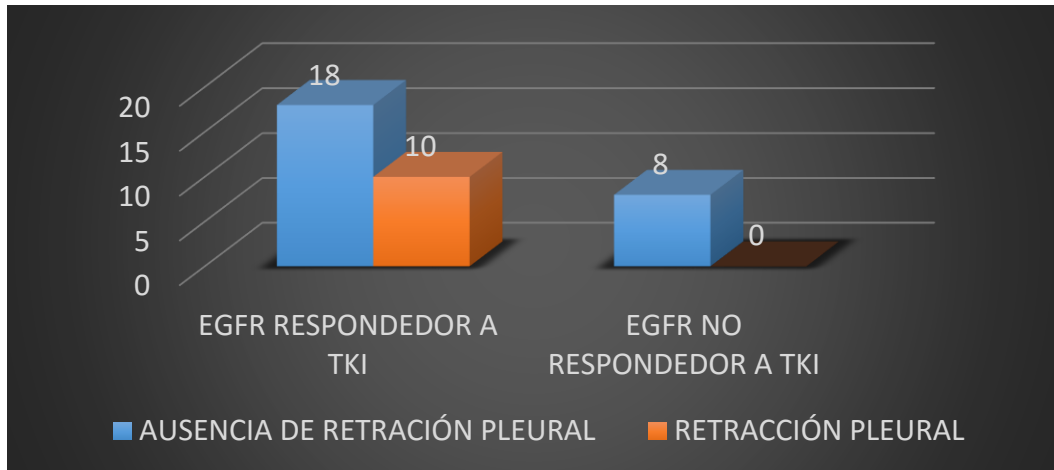


Figura 40. Distribución de mutación EGFR+ ITK y EGFR+ no ITK entre pacientes con retracción pleural.

El derrame pleural (n=35) se presentó en 19 de los 54 casos EGFR-, en 10 de los 28 pacientes EGFR+ ITK y en 6 de los 8 casos del grupo EGFR+ no ITK. Se estableció una asociación significativa entre derrame pleural/EGFR+ no ITK y ausencia de derrame pleural /EGFR+ ITK sensible para una  $p \leq 0.05$  (Figura 41).

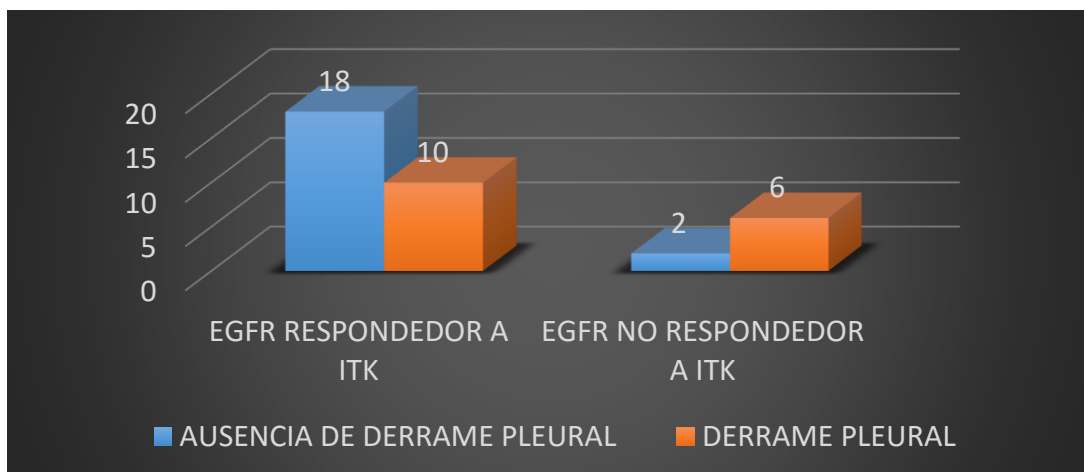


Figura 41. Distribución de mutación respondedora y no respondedora según la presencia de derrame pleural.

## Capítulo III. Resultados

En cuanto a las metástasis pulmonares, se detectaron en 52 de los 90 pacientes. Su forma de presentación más habitual fue la distribución bilateral (41 de 52), y casi siempre con patrón aleatorio (47 de 52). Las metástasis pulmonares bilaterales afectaron a 17 de los 54 pacientes con EGFR- y a 20 de los 36 pacientes EGFR+, de los cuales, 15 eran EGFR+ sensibles a ITK (Figura 42).

Estos datos muestran una asociación estadísticamente significativa entre metástasis múltiples/EGFR+ y metástasis múltiples/EGFR+ ITK para una  $p \leq 0,05$ . De forma recíproca existe asociación entre ausencia de metástasis pulmonares múltiples/EGFR-.

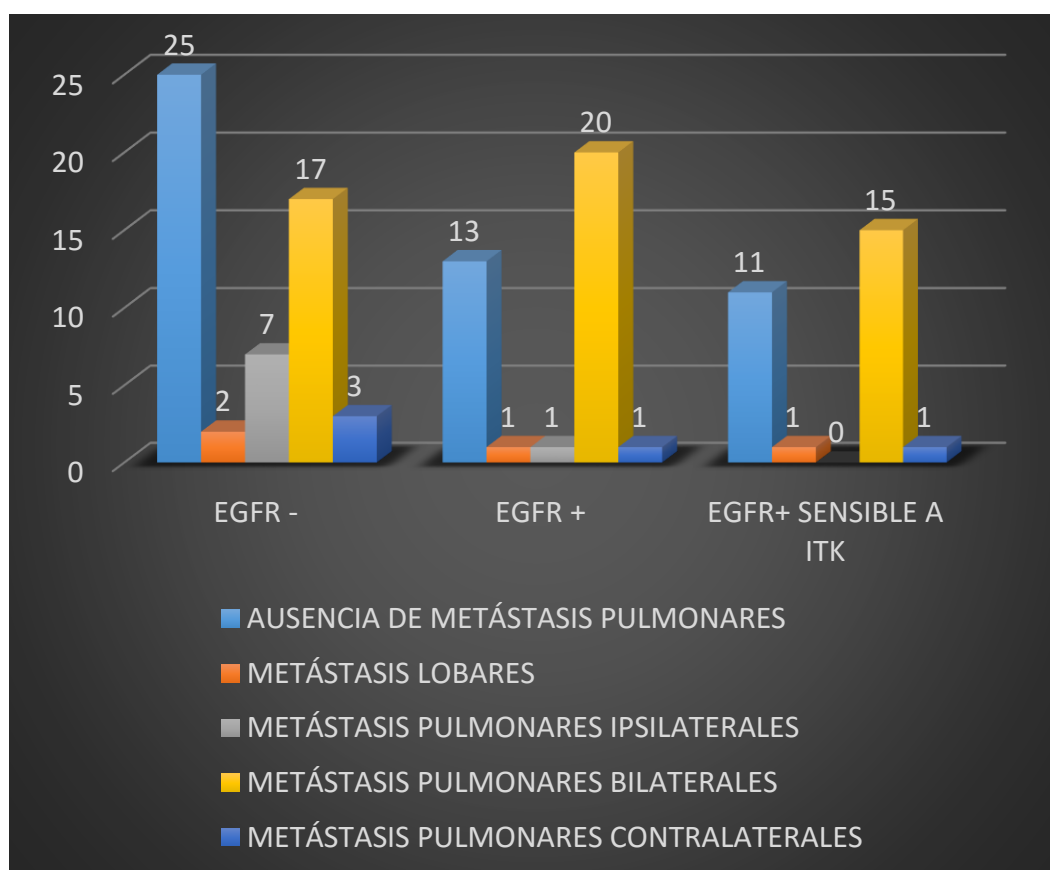


Figura 42. Distribución mutacional según la existencia o no de metástasis pulmonares.

Las metástasis pleurales se contabilizaron en un total de 15 pacientes y la linfangitis carcinomatosa pulmonar en 18 de los 90 casos.

La linfangitis carcinomatosa afectó significativamente más al grupo EGFR+, ya que 11 de los 18 pacientes con linfangitis eran EGFR+ y sólo 7 eran EGFR- (Figura 43). Los datos presentan una asociación estadísticamente significativa con  $p=0.046$ , para linfangitis/EGFR+ y ausencia de linfangitis/EGFR-.

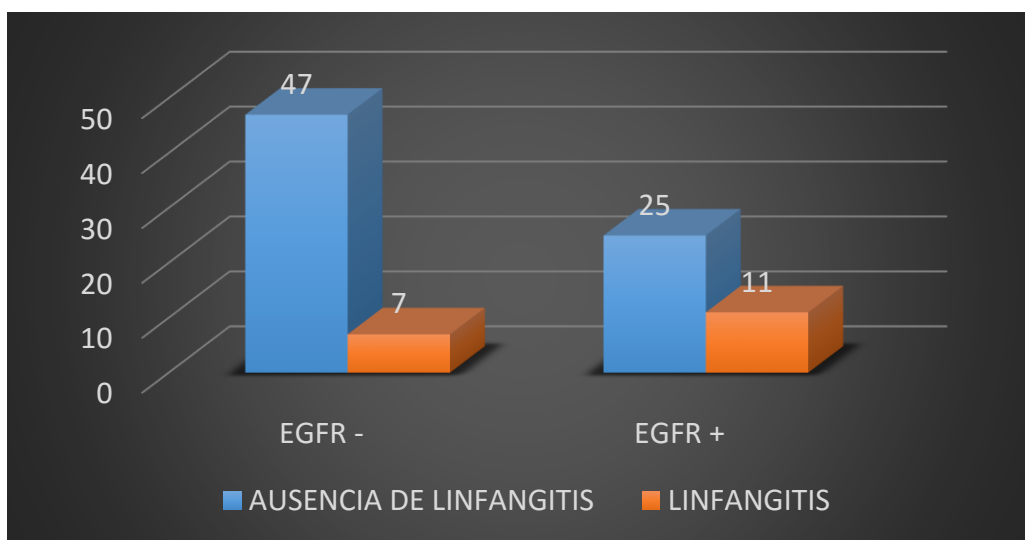


Figura 43. Distribución de EGFR y linfangitis carcinomatosa.

## Capítulo III. Resultados

Variables TC cavidad torácica	Total (n=90)	EGFR- (n=54)	EGFR+ (n=36)	EGFR ITK (n=28)	EGFR no ITK (n=8)	Valor de p		
						EGFR- vs. EGFR+	EGFR- vs EGFR ITK	EGFR ITK vs EGFR no ITK
<b>Enfisema</b>	24 (26,7)	22 (40,7)	2 (5,6)	1 (3,6)	1 (12,5)	<b>p≤0,05</b>	<b>p=0,0005</b>	NS
<b>Fibrosis</b>	3 (3,3)	3 (5,6)	0	0	0	NS	NS	NS
<b>Atelectasia obstructiva</b>	25 (27,8)	14 (25,9)	11 (30,6)	6 (21,4)	5 (62,5)	NS	NS	<b>p=0,026</b>
<b>Retracción pleural</b>	25 (27,8)	15 (27,8)	10 (27,8)	10 (35,7)	0	NS	NS	<b>p=0,047</b>
<b>Derrame pleural</b>	35 (38,9)	19 (35,2)	16 (44,4)	10 (35,7)	6 (75)	NS	NS	<b>p≤0,05</b>
<b>Derrame pericárdico</b>	12 (13,3)	6 (11,1%)	6 (16,7)	4 (14,3)	2 (25)	NS	NS	NS
<b>Metástasis pulmonares</b>								
Mismo lóbulo	3 (3,3)	2 (3,7)	1 (2,8)	1 (3,6)	0	NS	NS	NS
Mismo pulmón	8 (8,9)	7 (13)	1 (2,8)	0	1 (12,5)	NS	NS	NS
Ambos pulmones	37 (41,1)	17 (31,5)	20 (55,6)	15 (53,6)	5 (62,5)	<b>p≤0,05</b>	<b>p≤0,05</b>	NS
Pulmón contralateral	4 (4,4)	3 (5,6)	1 (2,8)	1 (3,6)	0	NS	NS	NS
<b>Patrón mts Pulmonares</b>						NS	NS	NS
Patrón aleatorio	47 (52,2)	27 (50)	20 (55,6)	14 (50)	6 (75)			
Patrón miliar	5 (5,6)	2 (3,7)	3 (8,3)	3 (10,7)	0			
<b>Metástasis pleurales</b>	15 (16,7)	8 (14,8)	7 (19,4)	6 (21,4)	1 (12,5)	NS	NS	NS
<b>Linfangitis pulmonar</b>	18 (20)	7 (13)	11 (30,6)	7 (25)	4 (50)	<b>p=0,04</b>	NS	NS

Tabla 11. Características radiológicas del parénquima pulmonar y la cavidad torácica. Las magnitudes expresan el número de pacientes y entre paréntesis el porcentaje respecto al total de la población. El valor p está basado en la comparación entre distintos grupos con test de la  $\chi^2$  o test exacto de Fisher. NS: no significativo.



**2.4 Mutación EGFR y metástasis extratorácicas**

Las metástasis hepáticas afectaban sólo un lóbulo en 4 casos y a dos lóbulos en 3 pacientes de la totalidad de la muestra. Las metástasis suprarrenales se detectaron en 13 de los 90 casos sin diferencias en su distribución entre grupos. Las metástasis óseas se detectaron en la TC en 33 pacientes. Predominó la variante lítica con 23 casos (Tabla 12).

Variables TC extratorácicas	Pacientes totales (n=90)	EGFR- (n=54)	EGFR+ (n=36)	EGFR ITK (n=28)	EGFR no ITK (n=8)	Valor p		
						EGFR- vs. EGFR+	EGFR- vs EGFR ITK	EGFR ITK vs EGFR no ITK
<b>Mts hígado</b>						NS	NS	NS
Afectación unilobar	4 (4,4%)	3 (5,6%)	1 (2,8%)	1 (3,6%)	0			
Afectación bilobar	3 (3,3%)	1 (1,9%)	2 (5,6%)	2 (7,1%)	0			
<b>Metástasis suprarrenal</b>	13 (14,4%)	9 (16,7%)	4 (11,1%)	3 (10,7%)	1 (12,5%)	NS	NS	NS
<b>Mts óseas</b>						NS	NS	NS
Líticas	23 (25,6%)	13 (24,1%)	10 (27,8%)	8 (28,6%)	2 (25%)			
Mixtas	2 (2,2%)	2 (3,7%)	0	0	0			
Blásticas	8 (8,9%)	5 (9,3%)	3 (8,3%)	2 (7,5%)	1 (12,5%)			

Tabla 12. Características radiológicas predictoras extratorácicas. Las magnitudes expresan el número de pacientes y entre paréntesis el porcentaje respecto al total de la población. El valor p está basado en la comparación entre distintos grupos con test de la  $\chi^2$  o test exacto de Fisher. NS: no significativo

### **3. Análisis multivariante de factores predictores para el estado mutacional EGFR**

En el modelo de análisis multivariante, cuatro variables fueron independientemente asociadas con status mutacional EGFR+ para una  $p \leq 0,05$  (Tabla 13):

a. Tos crónica. Los pacientes con accesos de tos crónica y ADC de pulmón tenían 3,636 veces menos probabilidad de presentar EGFR+.

b. Enfisema. Los pacientes con enfisema y ADC tenían 8,47 veces menos probabilidad de estado mutacional EGFR+ comparado con los pacientes sin enfisema.

c. Contorno circunscrito o espiculado. Los ADC pulmonares avanzados de contorno circunscrito o espiculado presentaban 7,46 veces menos probabilidad de ser EGFR+.

d. Metástasis en ambos pulmones. Los ADC pulmonares con metástasis pulmonares en ambos pulmones demostraron 5 veces más probabilidad de ser EGFR+ que aquellos sin metástasis en ambos pulmones.

Variable predictora	Valor de p	Odds ratio (IC 95%)
Tos crónica	0,036	0,275 (0,82-0,919)
Enfisema	0,024	0,118 (0,019-0,754)
Contorno circunscrito o espiculado	0,006	0,134 (0,032-0,561)
Metástasis en ambos pulmones	0,013	4,999 (1,397-17,88)

Tabla 13. Resultados del análisis de regresión logística múltiple de los predictores clínico-demográficos y radiológicos.

Con información extraída de los análisis uni y multivariante construimos un modelo predictivo de mutación EGFR empleando una curva ROC realizado exclusivamente con variables clínicas. La curva ROC con las variables sexo, tabaquismo y tos crónica obtuvo un área bajo curva de 0,77 (IC<sub>95%</sub> 0,66-0,87), una sensibilidad de 63,9% y una especificidad de 75,9% (Figura 44).

Para la realización del modelo conjunto con variables clínicas y radiológicas, las tres variables clínicas (sexo, tabaquismo y tos crónica) se mantuvieron sin tener en cuenta su significación estadística. Se analizó de forma automática el poder de discriminación de los 256 modelos posibles creados mediante combinación de 8 variables previamente seleccionadas que se presumían relevantes o influyentes. En la Tabla 14 se muestran las características de los diez mejores modelos posibles.

De entre los diez mejores modelos, se eligió el primero, con 5 variables: sexo, tos crónica, enfisema, contorno tumoral y metástasis pulmonares. El área bajo curva se incrementó de 0,77 a 0,87 (IC<sub>95%</sub> 0,79- 0,94) respecto al modelo construido exclusivamente con variables clínicas (Figura 45). También aumentaron sensibilidad (de 63,9% a 77,8%) y especificidad (de 75,9% a 85,2%).

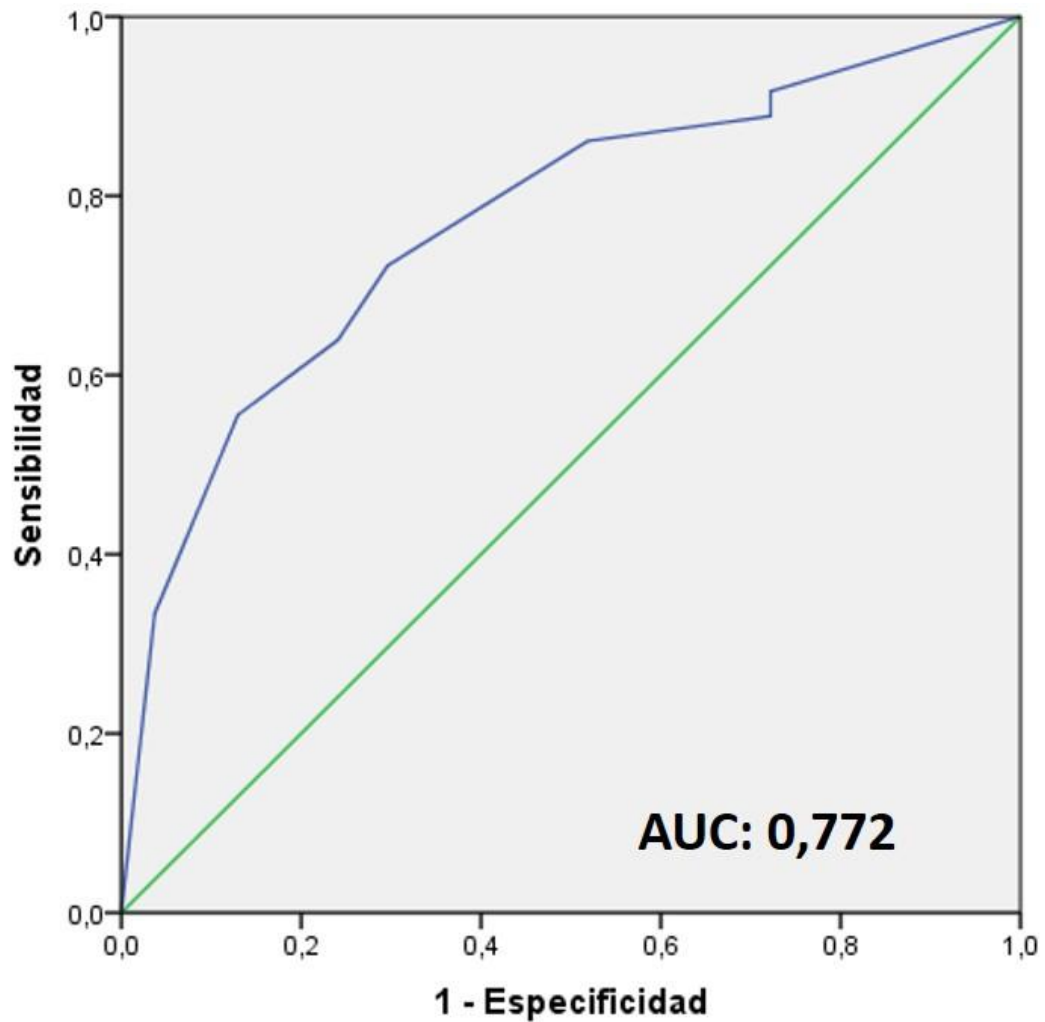


Figura 44. Curva ROC correspondiente de la predicción de estado mutacional EGFR+. En este modelo fueron incluidas solamente las tres variables clínicas estadísticamente significativas en análisis univariante: sexo, tabaquismo y tos crónica. Sensibilidad de 63,9 y Especificidad de 75,9. AUC: área bajo curva.

	Predictores	Variables	AUC	Sensibilidad	Especificidad
1º	5	A, C, D, E, F	0,870	77,8	85,2
2º	7	A, B, C, D, E, F, H	0,884	72,2	81,5
3º	7	A, B, C, D, E, F, G	0,884	72,2	79,6
4º	6	A, B, C, D, E, F	0,883	72,2	81,5
5º	8	A, B, C, D, E, F, G, H	0,883	72,2	81,5
6º	6	B, C, D, E, F, G	0,877	72,2	87,0
7º	6	A, C, D, E, F, G	0,871	77,8	83,3
8º	7	B, C, D, E, F, G, H	0,877	72,2	87,0
9º	6	C, D, E, F, G, H	0,861	83,3	81,5
10º	5	C, D, E, F, H	0,858	80,6	81,5

Tabla 14: Parámetros de la capacidad discriminativa de los diez mejores modelos considerados para la predicción de EGFR+. Características en filas del primero al décimo de los mejores modelos de entre los 256 analizados automáticamente. Predictores: Número de variables predictoras del modelo. Variables: Variables incluidas en el modelo. AUC: Área bajo la curva ROC. A: sexo, B: tabaquismo, C: tos crónica, D: enfisema, E: contornos, F: metástasis, G: linfangitis carcinomatosa, H: vidrio deslustrado.

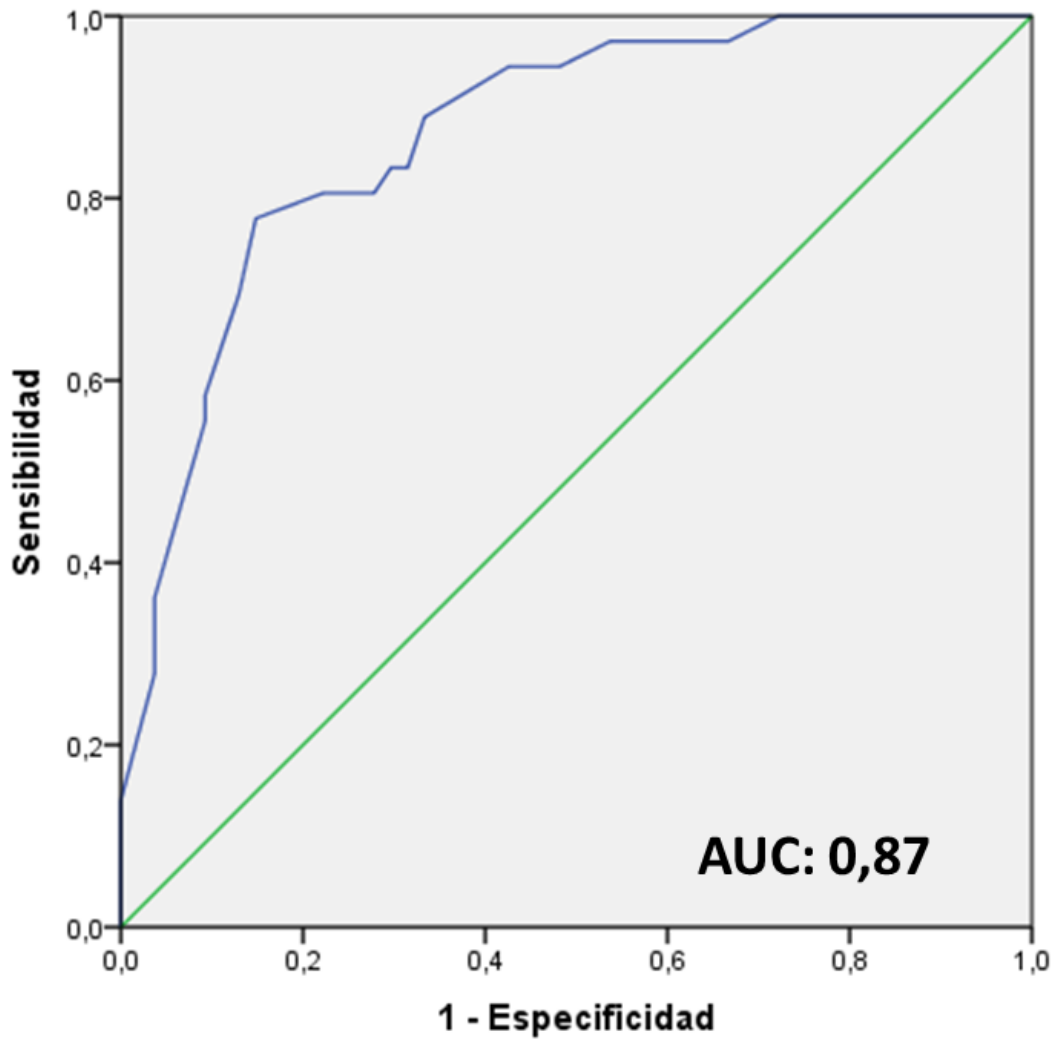


Figura 45. Curva ROC correspondiente de la predicción de estado mutacional EGFR+. En este modelo fueron incluidas variables radiológicas junto a variables clínicas: sexo, tos, enfisema, contorno lesional y metástasis pulmonares. La sensibilidad obtenida fue de 77,8 y la especificidad de 85,2.







# **CAPÍTULO IV**

**Discusión**

**Limitaciones del estudio**

**Conclusiones**



# Discusión

Las últimas investigaciones en los tratamientos contra el cáncer se centran fundamentalmente en el diseño de terapias personalizadas que permitan mediante análisis genéticos identificar de antemano qué pacientes pueden obtener un beneficio y cuáles no de determinados regímenes quimioterapéuticos altamente tóxicos y de elevado coste. En este sentido, recientemente se ha demostrado el papel de las mutaciones del gen EGFR en el CPCNP, especialmente en el ADC, y su valor predictivo positivo de respuesta al tratamiento con fármacos ITK (Wang y Wang, 2014). Por otra parte, también es de primordial importancia establecer qué características clínicas y radiológicas se relacionan con aquellas mutaciones que confieren sensibilidad a determinados tratamientos.

En la actualidad se dispone de varios métodos para detectar la mutación, por ejemplo, la secuenciación directa de PCR con ADN amplificado, el análisis de fusión de alta resolución, el análisis de fragmentos, y los polimorfismos de longitud de fragmentos de restricción. Todos estos métodos son muy costosos, y con fiabilidad limitada si la muestra histológica disponible presenta escasa celularidad, ya que el perfil molecular de interés de los tumores sólidos se obtiene en la actualidad, como se ha comentado previamente, a partir de biopsias con cantidad de material limitado. Sin embargo, este procedimiento no siempre puede llevarse a cabo de forma rutinaria, debido a su carácter invasivo, y aún menos repetirse en casos dudosos. Adicionalmente, la información obtenida a partir de una sola biopsia proporciona una fotografía instantánea del tumor, espacial y temporalmente limitada, y podría no reflejar su heterogeneidad.

Con las variables radiológicas predictoras de mutación EGFR+ podríamos ayudar a discriminar de forma no invasiva pacientes mutados de pacientes no mutados y aportar información de utilidad cuando se plantea la opción de biopsia, o en casos dudosos, de rebiopsia. Todo ello, con las imágenes de la TC de diagnóstico, sin ningún coste adicional.

### ***1. Estado mutacional EGFR y características clínico-demográficas.***

La muestra poblacional se ha compuesto de pacientes con ADC pulmonar en estadio diseminado, ya que en la actualidad, a nivel mundial, más de dos tercios de los CP que se diagnostican debutan ya en estadio avanzado no operable. La mayoría de los artículos publicados hasta ahora se han centrado en el estudio de la imagen radiológica del ADC EGFR+ en estadios precoces, sin embargo, disponemos de muy poca información sobre las características radiológicas del ADC EGFR+ en estadios avanzados. Nuestra investigación sobre el ADC en estadio avanzado quizá pueda resultar de mayor aplicabilidad en la práctica clínica habitual, ya que en la actualidad las guías oncológicas solamente consideran candidatos a terapia con fármacos ITK a los pacientes con tumor EGFR+ en estadio diseminado.

Se seleccionaron 36 pacientes con ADC pulmonar EGFR+ y 54 pacientes con ADC pulmonar EGFR-, también denominado EGFR nativo o no mutado. Esto representa un 40% de tumores mutados del total. En el ensayo publicado por Rosell et al. (2009), se demostró una frecuencia global de la mutación EGFR en torno al 17% en la población española. En otro estudio presentado por Cortes-Funes et al. (2005) con sujetos residentes en la Península, la incidencia se situó en el 12%. Ha quedado demostrada en múltiples publicaciones la alta incidencia de mutación EGFR+ en los individuos de ascendencia asiática, situada entre 40-50% de los casos (Liu et al., 2014). La bibliografía disponible concluye que la

prevalencia de tumores EGFR+ está fuertemente influenciada por el grupo étnico de origen (Suzuki et al., 2005; Shi et al., 2014).

Los participantes del estudio han sido sujetos residentes en la Región de Murcia, la inmensa mayoría de origen caucásico. El elevado porcentaje de casos EGFR+ se puede explicar al menos parcialmente por la elección de pacientes con enfermedad en estadio diseminado. Publicaciones previas han mostrado una mayor incidencia de las mutaciones EGFR en las fases avanzadas del CPCNP. En el análisis realizado por Lafuente-Sanchís et al. (2016) en el que participaban únicamente pacientes con mutación positiva, el 80% de los casos eran estadio III o IV, frente al 20% con mutación y estadio inicial de la enfermedad. Estos datos señalan un papel destacado del EGFR en la progresión de la neoplasia broncogénica (Tomizawa et al., 2005; Lafuente-Sanchis et al., 2016). Contrariamente, los resultados obtenidos por otros autores no encuentran diferencias significativas en la incidencia de mutación en los distintos estadios de la enfermedad (Liu et al., 2016).

En el análisis que nos ocupa, el 78% de mutaciones detectadas en el dominio EGFR correspondió a delección en exón 19 y sustitución de aminoácidos (leucina o arginina) en exón 21 L858R. Este grupo lo hemos denominado EGFR+ ITK, por su sensibilidad a tratamiento antitumoral específico (erlotinib y gefitinib).

Este porcentaje de mutaciones candidatas a tratamiento diana ITK es similar a lo publicado previamente por Sakurada et al. (2006) y Arcila et al. (2013) que estimaron en un 86% las mutaciones EGFR+ respondedoras a ITK (delección en exón 19 y mutación en exón 21 L858R). Las mutaciones poco respondedoras o resistentes a ITK, que nosotros denominamos grupo EGFR+ no ITK, lo conformaron en nuestro estudio el 22% de los casos (3 casos con inserción 20 767-774, 3 casos con exón 20 T790M y 2 casos con exón 18 719), datos también acordes a la bibliografía existente.

## Capítulo IV. Discusión

---

Nuestra investigación ha determinado como predictores clínicos de EGFR+: el sexo femenino, la ausencia de tos crónica, y la ausencia de hábito tabáquico.

La presencia de mutación EGFR+ fue significativamente más frecuente en mujeres. La mayor incidencia de mutación en el sexo femenino es consistente con la bibliografía previa (Cortes-Funes et al., 2005; Song et al., 2013). El sexo femenino, aunque es comúnmente considerado un factor independiente asociado a EGFR+, se ha mostrado que pierde su significación cuando resulta estratificado por hábito tabáquico (Shi et al., 2014). Otros autores discrepan y presentan trabajos en los que la relación entre sexo y EGFR se mantiene en el análisis multivariante como un factor independiente (Toh et al., 2006; Rizzo et al., 2016).

En cuanto al hábito tabáquico, los no fumadores presentaron con mayor frecuencia perfil mutacional EGFR+. En cambio, los fumadores asociaron en su mayoría tumores con la variante genética EGFR-. En este aspecto la literatura es prácticamente unánime, con múltiples resultados similares (Pao y Miller, 2005; D'Angel et al., 2010).

En el grupo de los ex fumadores no hemos detectado asociación en ninguno de los dos sentidos. Múltiples estudios previos consideran que el riesgo de CP declina en exfumadores a medida que se prolonga el tiempo de abandono del hábito tabáquico (Doll et al., 2005). Este riesgo ha sido estimado en un descenso del 40% comparado con fumadores al cabo de los 2-5 años (Speizer et al., 1999). Nuestros resultados en pacientes ex fumadores pueden ser explicados por estos datos. En el análisis realizado no hemos documentado de forma precisa el tiempo exacto de ex tabaquismo.

La tos crónica también presentó una relación estadísticamente significativa con los tumores portadores de EGFR nativo y los tumores EGFR+ no ITK, hallazgos no descritos previamente en la literatura a nuestro conocimiento. La tos es un síntoma frecuente en el CP que puede tener origen en cualquier parte del sistema respiratorio y puede exacerbar la disnea. Según la bibliografía consultada, la presencia de tos oscila entre 25-84% de pacientes con CP y es productiva en el 25% (Harle et al., 2012). Aparece con mayor frecuencia entre pacientes con afectación tumoral de vía aérea, y puede tener origen maligno, ser secundario a tratamiento (post-radioterapia), o asociado a comorbilidades como EPOC o tabaquismo activo.

### ***2. Utilidad de la PAAF-TC guiada***

El diagnóstico anatómo-patológico y la tipificación mutacional de la neoformación se realizó en la mayoría de pacientes mediante la obtención de muestra histológica del tumor pulmonar primario. Los métodos empleados fueron mayoritariamente fibrobroncoscopia con biopsia en 57,8% de los casos y PAAF-TC guiada con bloque celular en el 43,3%. En el 14,4% de los casos el material histológico se extrajo de lesiones distintas al tumor primario, incluyendo metástasis óseas o hepáticas. Varios pacientes fueron sometidos a más de un procedimiento de extracción muestral.

La PAAF-TC pulmonar es un procedimiento sencillo en manos expertas, que resulta menos invasivo y con menos complicaciones que la biopsia con aguja coaxial de 17-gauge. Nuestros resultados confirman la utilidad de la PAAF pulmonar TC guiada en la realización del diagnóstico genético. Publicaciones previas defienden la utilidad de la PAAF, siempre que se obtenga bloque celular (López-Ríos et al., 2015). Otros autores presentan conclusiones similares a las nuestras, así Zhuang et al. (2011) investigaron el empleo de la PAAF en 43 pacientes con ADC en estadio avanzado y obtuvieron diagnóstico genético en la totalidad de casos, sin complicaciones mayores como neumotórax o hemoptisis.

### ***3. Acuerdo interobservador en el tamaño tumoral***

Se ha observado una excelente concordancia interobservador tanto en la medida de la longitud como del volumen usando TC torácicos de rutina con reconstrucción milimétrica y el programa de análisis volumétrico disponible en nuestra institución. La correlación interobservador fue ligeramente superior en la medida del volumen. El intervalo de confianza del 95% fue más estrecho para la medición del volumen. Estos datos refrendan los obtenidos por el estudio de Nishino et al. (2011) que estudiaron la correlación inter e intraobservador en 23 pacientes con CP en estadio avanzado. La medida del diámetro tumoral probablemente será sustituida en un futuro por el cálculo de masa o volumen, pero los estudios disponibles en la actualidad son limitados y retrospectivos, sin diseño controlado. Para su implementación habitual en la clínica hemos encontrado varias dificultades, como la medida de masas irregulares adheridas a vasos y bronquios o el cálculo volumétrico de la lesión cavitada. Consideramos que el radiólogo torácico continúa siendo imprescindible para la visualización y corrección de los contornos lesionales trazados de forma automática por la aplicación informática. El ajuste manual fue necesario en la mayoría de casos de forma individualizada por parte de los dos radiólogos.



### **4. Variables radiológicas asociadas a mutación EGFR**

Nuestra investigación ha determinado como predictores radiológicos de EGFR+: la existencia de metástasis pulmonares múltiples, la presencia de linfangitis carcinomatosa, la ausencia de enfisema y la ausencia de contorno tumoral espiculado o circunscrito.

El ADC EGFR+ sensible a fármacos ITK se ha asociado a contorno lobulado y retracción pleural. El ADC EGFR+ no sensible a ITK presentó con más frecuencia atelectasia post-obstructiva y derrame pleural.

El enfisema se asoció significativamente con el ADC EGFR-. Autores como Rizzo et al. (2016), y Liu et al. (2016) obtuvieron resultados similares. La incidencia de CP está aumentada en pacientes con enfisema, y existe una considerable variabilidad en la susceptibilidad de los fumadores a desarrollar enfisema (Young et al., 2008), además pacientes con coexistencia de tabaquismo y enfisema presentan menor frecuencia de ADC EGFR+ (Usui et al., 2011). Con estos datos se especula sobre la posible naturaleza diferente de los oncogenes causantes de ADC en fumadores, dependiendo de si asocian cambios enfisematosos o no (Ito et al., 2013).

El contorno espiculado y el contorno circunscrito muestran asociación estadísticamente significativa con las lesiones portadoras de la variante nativa o no mutada de EGFR. Liu et al. (2016) también encontraron asociación del contorno circunscrito con el ADC EGFR-. Por el contrario, Zhou et al. (2015) mencionan la tendencia de asociación del contorno espiculado con el ADC tipo EGFR+, aunque dicha relación no alcanza un nivel estadísticamente significativo en sus resultados.

## Capítulo IV. Discusión

---

El contorno lobulado presentaba una asociación con el ADC EGFR+ ITK que no ha sido descrita con anterioridad en la literatura, según nuestro conocimiento.

Estos resultados tan variados pueden atribuirse a diferencias en el diseño del estudio, distinto origen étnico de la muestra poblacional analizada y diversidad en los métodos de laboratorio usados para la detección de la mutación.

Las metástasis pulmonares múltiples se objetivaron en la TC al diagnóstico en el 33,5% de los casos EGFR- y en 55,6% de los casos EGFR+, extrayendo una asociación significativa a favor de EGFR+. Los pacientes que padecían ADC pulmonar EGFR+ tenían mayor tendencia a presentar metástasis pulmonares múltiples de distribución aleatoria. La razón de esta relación está poco clara, y ya se menciona en la publicación realizada por Togashi et al. (2011) y posteriormente por Hasegawa et al. (2016), que presentaron en su trabajo que un 77,8% de los pacientes con metástasis pulmonares múltiples eran EGFR+. Se baraja como hipótesis que explique la causa de esta siembra de metástasis hematógenas pulmonares con el papel jugado por el EGFR a nivel molecular en la progresión del cáncer y la tumorigénesis. El EGFR regula la síntesis y secreción de diversos factores de crecimiento angiogénicos en las células malignas (por ejemplo el factor de crecimiento endotelial vascular, la interleukina-8, y el factor de crecimiento fibroblástico), por lo que debe ser responsable del desarrollo de metástasis pulmonares múltiples que tienen una vía de diseminación hematógena (De Luca et al., 2008). Togashi et al. (2016) recomiendan el empleo de fármacos ITK en pacientes con metástasis pulmonares múltiples y EGFR- por la posibilidad de mutación no detectada en el estudio de biología molecular.

La linfangitis carcinomatosa se presentó en 18 pacientes, de los cuales 11 (61%) eran EGFR+. Se estableció una relación estadísticamente significativa no mencionada con anterioridad en la literatura, a nuestro conocimiento. Entre los trabajos previos que exploran las características del ADC en estadio avanzado con EGFR, prácticamente ninguno tomaba en consideración la variable de linfangitis carcinomatosa. Solamente Hasegawa et al. (2016) describieron, sin resultado significativo, la extensión peribroncovascular de la lesión pulmonar primaria reconocida en TC como extensiones longitudinales del tumor y engrosamiento de haces peribroncovasculares y que traduce a nivel histológico la afectación tumoral de los canales linfáticos del parénquima. La mayor presencia de linfangitis en casos EGFR+ pudiera estar justificada por la implicación a nivel molecular del EGFR en los procesos de proliferación celular dentro del tumor.

No hemos hallado precedente en la literatura de nuestro estudio comparativo entre los hallazgos radiológicos del ADC EGFR+ respondedor a fármacos ITK frente a ADC EGFR+ no respondedor a ITK. Las mutaciones que asientan en exón 18 y 20 (grupo EGFR+ no ITK), al contrario que las de exón 19 y exón 21 (grupo EGFR+ ITK), son poco frecuentes, han sido poco estudiadas y presentan diversos mecanismos de resistencia a los fármacos ITK que aún no han sido esclarecidos al completo. En nuestra muestra, el grupo EGFR+ no ITK representó el 22% de los casos EGFR+, y se demostró una relación estadísticamente significativa entre EGFR+ no ITK y presencia de atelectasia post-obstruccion, existencia de derrame pleural y ausencia de retracción pleural.

La retracción pleural se ha presentando en el 35,7% de los pacientes EGFR+, todos ellos pertenecientes al grupo EGFR+ ITK. La investigación llevada a cabo por Rizzo et al. (2016) describió una relación significativa entre EGFR+ y retracción pleural, aunque sin especificar el tipo concreto de mutación EGFR. La retracción pleural se ha interpretado como un signo frecuente de invasión de

## Capítulo IV. Discusión

---

pleura visceral, y puede acarrear gran importancia como factor pronóstico en pacientes candidatos a cirugía curativa (Chang et al., 2012).

En nuestra muestra el derrame pleural se presentó en el 75% de los pacientes con mutaciones EGFR+ no ITK y sólo en el 35,7% de los pacientes con EGFR+ ITK. Hasegawa et al. (2016) encontraron una correlación entre derrame pleural y EGFR-, aunque expresan dudas respecto a su significado y atribuyen dicha relación al retraso diagnóstico inicial y a la rápida evolución que presenta el ADC EGFR-.

Hemos objetivado atelectasia obstructiva en el 62,5% de los pacientes EGFR+ no ITK, estableciéndose una relación con significación estadística. La atelectasia obstructiva suele ser más frecuente en tumores centrales, de localización perihiliar y con afectación de luz bronquial. En nuestra muestra el 62% de casos EGFR+ no ITK presentaban afectación de la región perihiliar. La presencia de atelectasia obstructiva y derrame pleural, así como la mayor incidencia de tos crónica en el grupo EGFR no ITK, podrían orientar hacia un pobre pronóstico, aunque estas suposiciones deben ser investigadas en futuros estudios que incluyan TC de seguimiento y un mayor tamaño muestral. Nuestros hallazgos podrían resultar de utilidad en el momento de la elección de pacientes candidatos a fármacos ITK, contribuir a la predicción pronóstica y aportar datos que mejoren el entendimiento de las vías de resistencia al tratamiento que caracterizan a estas mutaciones.

El análisis realizado no ha determinado diferencias de tamaño tumoral entre grupo EGFR+ y EGFR-. Nuestra investigación es el primer estudio en población europea que compara volumen tumoral en ADC avanzado EGFR+ con ADC avanzado EGFR-. Los estudios previos, como el de Lee et al. (2013) analizaban volumen de ADC pulmonares en estadio precoz resecados quirúrgicamente. Su muestra la conformaban 83 pacientes EGFR+ y 70 sujetos EGFR-, todos de ascendencia oriental y todos intervenidos quirúrgicamente. Sus

resultados mostraban volúmenes similares en tumores EGFR- y tumores EGFR+. Estos hallazgos coinciden con los nuestros.

En las publicaciones que evaluaron tamaño tumoral en sujetos con enfermedad diseminada encontramos diversidad de resultados. El grupo de Hsu et al. (2014) y el de Rizzo et al. (2016) señalaron que los tumores EGFR- tenían mayor diámetro que los tumores portadores de mutación EGFR+. Sin embargo, Hasegawa et al. (2016) reportaron resultados similares a los obtenidos en nuestro estudio, y no encontraron diferencias significativas en el diámetro lesional. En cualquier caso, son muy pocos los artículos publicados que trabajaron con pacientes con enfermedad en estadio III y IV y se limitaron a medir diámetro, sin tener en cuenta volumen tumoral, con variabilidad en su diseño y diversidad de resultados.

En el presente estudio ni la localización, ni la forma del tumor primario han demostrado asociación significativa con el perfil mutacional. El estudio de Rizzo et al. (2016) con pacientes europeos, y el de Hong et al. (2016) con pacientes asiáticos, tampoco encontraron asociación con una forma determinada del tumor pulmonar. Por el contrario, Hsu et al. (2014) en su investigación llevada a cabo con 149 pacientes con ADC en estadio IV asociaban la morfología oval con ADC EGFR+, y la morfología irregular con EGFR- en pacientes de etnia oriental.

La densidad tumoral y la presencia de vidrio deslustrado mostraron una distribución similar entre grupo mutado y no mutado. El ADC de pulmón con vidrio deslustrado y su asociación con la mutación EGFR+ ha suscitado gran interés en la literatura reciente. Varias publicaciones concluyen a favor de la asociación de vidrio deslustrado con mutación EGFR+ y mencionan su presencia como factor predictor independiente de mutación (Lee et al., 2013; Yano et al., 2006; Hong et al, 2016). Estos estudios se llevaron a cabo con pacientes de origen asiático con tumores operables en estadio I, a diferencia de nuestro análisis, con participantes europeos en estadios avanzados de la enfermedad.

## Capítulo IV. Discusión

---

Nuestros resultados para la variable densidad tumoral son comparables con los obtenidos en estudios publicados con tumores en estadio avanzado (Hsu et al 2014; Zhou et al., 2015; Rizzo et al., 2016). A partir de los datos recopilados podemos formular la hipótesis que relaciona la presencia de vidrio deslustrado con mutación EGFR+ en estadios precoces, asociación que desaparece con la progresión de la enfermedad.

La variable cavitación no mostró relación detectable con el estado mutacional EGFR, un resultado compartido por Rizzo et al. (2016). Hasegawa et al. (2016) demostraron asociación de la cavitación con EGFR-. En nuestra serie todos los ADC con cavitación se presentaron en fumadores estableciendo una relación estadísticamente significativa entre ADC pulmonar cavitado y tabaco. El autor Watanabe et al. (2015) también describía esta asociación con tabaquismo. En el CP la cavitación se ha relacionado con la mutación K-RAS, predictora de resistencia al tratamiento y de pronóstico adverso.

En nuestro análisis el broncograma aéreo y la burbuja aérea intralesional no mostraron relación estadísticamente significativa con el EGFR+. Rizzo et al. (2016) evaluaron la asociación de EGFR con los hallazgos en TC de 285 pacientes y publicaron la relación entre EGFR+ y broncograma aéreo, presente en 60% de los tumores EGFR+ y solamente en el 35% de los EGFR-. Lee et al. (2013) analizaron los hallazgos radiológicos en TC de 153 ADC de pulmón y concluyeron que el broncograma aéreo era más frecuente en los pacientes con mutación en el exón 21. Al contrario Glynn et al. (2010) no encontraron ninguna asociación.

La calcificación intratumoral se presentó solamente en 3 casos, todos ellos EGFR-. Hsu et al. (2014) relacionaban la presencia de calcificación en el tumor con EGFR-. La incidencia obtenida en nuestra muestra es muy escasa (3,3%), resulta inferior a la referida en la literatura, que oscila entre el 6-10% (Diederich et al., 2002), por lo que es difícil establecer una relación fiable entre calcificación y EGFR-. La calcificación intratumoral puede tener origen en

distintos mecanismos como la anexión de cicatrices calcificadas, cartílago bronquial degenerado o procesos granulomatosos con calcificación distrófica. Menos frecuente resulta el depósito de calcio por la función secretora de la lesión.

La fibrosis pulmonar se presentó solamente en 3 pacientes con EGFR nativo y no demostró asociación estadística, quizá por el pequeño número de casos de nuestra muestra. Otros autores con Usui et al. (2011) concluyeron con la existencia de una relación entre EGFR- y fibrosis.

Nuestro análisis no halló diferencias significativas en la presencia de enfermedad metastásica hepática ni suprarrenal entre individuos EGFR+ y EGFR-. Apenas existen referencias en la literatura a este respecto. Guan et al. (2015) reclutaron 401 pacientes en estadio avanzado a los que se les realizó PET-TC de estadiaje inicial. No encontraron relación entre EGFR y metástasis hepáticas o suprarrenales. Enomoto et al. (2013) en su trabajo con 95 pacientes con ADC en estadio IV tampoco reportaron diferencias en la presentación de metástasis hepáticas entre grupo mutado y no mutado.

En nuestra serie, las metástasis óseas se presentaron en el 36% de los pacientes, sin diferencia entre grupos. La mayoría de las lesiones óseas eran de naturaleza lítica, datos acordes a la literatura previa (Husaini et al., 2009). En menor porcentaje también hallamos lesiones en su variante blástica. En una reciente publicación, Guan et al. (2015) describían una relación significativa entre mutación EGFR+ y metástasis óseas en una serie de pacientes asiáticos de origen chino, hallazgo aún no confirmado en otros trabajos.

### ***5. Modelo predictivo de EGFR+***

Como se ha comentado, en múltiples artículos ha sido descrita la existencia de relaciones entre variables clínicas, demográficas y radiológicas con el aumento de probabilidad de mutación EGFR, sin embargo consideradas de forma aislada, ninguna variable es adecuadamente predictiva.

En nuestro análisis multivariante hemos hallado diversos factores pronósticos independientes para EGFR+: presencia de metástasis pulmonares múltiples, pulmones normales sin enfisema, ausencia de tos crónica y ausencia de contorno lesional espiculado/circunscrito.

Frente a la consideración aislada de las variables clínicas (sexo, tabaquismo y tos crónica), la combinación de hallazgos clínicos y radiológicos mejora nuestra capacidad de predicción mutacional con un incremento en el área bajo curva de 0,77 a 0,87 estimada mediante curva ROC y que arroja una sensibilidad de 77,8% y una especificidad de 85,2%. De este modo, la capacidad predictiva ha sido mejorada en nuestro estudio cuando hemos considerado de forma conjunta la información clínica y radiológica. Este método predictivo pensamos que puede ser de utilidad en la toma de decisiones sobre el tratamiento oncológico.

La capacidad predictiva de nuestro modelo mejora la presentada por el grupo de Liu et al. (2016) estimada en 0,778 en la curva ROC y también a la de Hasegawa et al. (2016) que alcanzaba una sensibilidad de 78,4% y una especificidad del 70,4%.



### Limitaciones

Nuestro estudio presenta una serie de limitaciones, la primera, el tamaño muestral, relativamente pequeño y de un área geográfica concreta. El número de participantes definitivo disminuyó respecto a la muestra inicial por la dificultad de localizar los datos genéticos, no incorporados a la historia clínica digital del hospital.

Segundo, el diseño retrospectivo y el elevado porcentaje de casos con EGFR+ se puede atribuir a un sesgo de selección, ya que en nuestra institución el análisis molecular de EGFR sólo era realizado en pacientes con enfermedad en estadio avanzado.

Tercero, nuestro estudio correlaciona estado mutacional con hallazgos radiológicos, pero no con la nueva clasificación anatómo-patológica del ADC propuesta por el grupo de expertos integrado por miembros de la Asociación Internacional para el Estudio del Cáncer de Pulmón, la Sociedad Americana de Tórax y la Sociedad Europea Respiratoria.

Cuarto, el software de segmentación semiautomática disponible en nuestro Servicio para cálculo volumétrico tumoral no distingue entre componente sólido y componente en vidrio deslustrado, lo que también puede constituir una limitación.

Quinto, el ADC de pulmón presenta otras múltiples mutaciones, como ALK y K-RAS que no han sido incluidas en nuestra investigación.

Estudios futuros a mayor escala serán necesarios para esclarecer estas cuestiones.



## Conclusiones

1. La presencia de ADC de pulmón avanzado EGFR+ es más frecuente en mujeres, en sujetos no fumadores y en pacientes que no presentan tos crónica.

2. Los métodos más empleados para la obtención de muestra del tumor para estudio histológico y molecular son la fibrobroncoscopia y la PAAF-TC guiada. La PAAF-TC guiada con bloque celular resulta suficiente para la tipificación genética del ADC de pulmón.

3. Se han demostrado relaciones entre el perfil mutacional EGFR y los hallazgos en TC. El ADC EGFR- se asocia con enfisema y contorno espiculado, o circunscrito. El ADC EGFR+ se relaciona con metástasis pulmonares múltiples y linfangitis carcinomatosa. El ADC EGFR+ sensible a fármacos ITK se asocia a contorno lobulado y retracción pleural. El ADC EGFR+ no sensible a ITK se relaciona con derrame pleural y atelectasia obstructiva.

4. La medida de la longitud tumoral y el cálculo semiautomático del volumen tumoral presentan una elevada concordancia interobservador en lesiones de contorno no oscurecido.

5. La combinación de variables clínicas y radiológicas mejora la capacidad de predicción mutacional. Los 5 factores predictores, sexo femenino, ausencia de tos crónica, ausencia de enfisema, contorno no espiculado ni circunscrito y presencia de metástasis pulmonares múltiples, combinados en un modelo mixto clínico-radiológico alcanzan una sensibilidad de 77,8% y una especificidad de 85,2% para predecir mutación EGFR+.



---

## Referencias bibliográficas

- Aberle DR, Adams AM, Berg CD, Black WC, Clapp JD, Fagerstrom RM, et al. Reduced lung-cancer mortality with low dose computed tomographic screening. *N Engl J Med.* 2011;365:395-409.
- Aerts HJ, Velazquez ER, Leijenaar RT, Parmar C, Grossmann P, Carvalho S, et al. Decoding tumour phenotype by noninvasive imaging using a quantitative radiomics approach. *Nat Commun* 2014;5:4006.
- Alberg AJ, Ford JG, Samet JM. Epidemiology of lung cancer. ACCP Evidence-Based Clinical Practice Guidelines (2nd edition). *Chest.* 2007;132:29S–55S.
- Alonso Moralejo R, Sayas Catalán J, García Luján R et al. Use of positron emission tomography in assessing hidden extrathoracic metastasis in non small cell lung cancer. *Arch Bronconeumol.* 2010;46(5):23–243.
- Antoch G, Stattaus J, Nemat AT, et al. Non–small cell lung cancer: dual-modality PET/CT in preoperative staging. *Radiology* 2003;229:526–533.
- Aronchick JM. CT of mediastinal nodes in patients with non-small cell lung carcinoma. *Rad Clin N Amer,* 1990; 28:573-581.
- Arcila ME, Nafa K, Chaft JE, Rekhtman N, Lau C, Reva BA, et al. EGFR exon 20 insertion mutations in lung adenocarcinomas: Prevalence, molecular heterogeneity, and clinicopathologic characteristics. *Mol Cancer Ther.* 2013;12:220-9.
- Austin JH, Romney BM, Goldsmith LS. Missed bronchogenic carcinoma: radiographic findings in 27 patients with a potentially resectable lesion evident in retrospect. *Radiology* 1992;182(1):115–22.
- Bach PB, Mirkin JN, Oliver TK, Azzoli CG, Berry DA, Brawley OW, et al. Benefits and harms of CT screening for lung cancer: a systematic review. *JAMA.* 2012;13:2418-29.
- Bankoff MS, McEniff NJ, Bhadelia RA, et al. Prevalence of pathologically proven intrapulmonary lymph nodes and their appearance on CT. *AJR Am J Roentgenol* 1996;167(3):629–30.

## Bibliografía

---

- Bell DW, Gore I, Okimoto RA, et al. Inherited susceptibility to lung cancer may be associated with the T790M drug resistance mutation in EGFR. *Nat Genet* 2005;37:1315-6.
- Bergethon K, Shaw AT, Ou SH, Katayama R, Lovly CM, McDonald NT, et al. ROS1 rearrangements define a unique molecular class of lung cancers. *J Clin Oncol*. 2012;30:863-70.
- Boffeta P. Involuntary smoking and lung cancer. *Scand J Work Environ Health* 2002; 28(suppl):30-40.
- Boffetta P, Järnholm B, Brennan P, Nyrén O. Incidence of lung cancer in a large cohort of non-smoking men from Sweden. *Int J Cancer*. 2001 Nov;94(4):591–3.
- Böcking A, Klose KC, Kyll HJ, Hauptmann S. Cytologic versus histologic evaluation of needle biopsy of the lung, hilum and mediastinum. Sensitivity, specificity and typing accuracy. *Acta Cytol*. 1995;39(3): 463-471.
- Boland GW, Lee MJ, Gazelle GS, et al. Characterization of adrenal masses using unenhanced CT: an analysis of the CT literature. *AJR Am J Roentgenol* 1998;171:201–4.
- Booth K, Hanna GG, McGonigle N, et al. The mediastinal staging accuracy of 18F-Fluorodeoxyglycose positron emission tomography/computed tomography in non-small cell lung cancer with variable time intervals to surgery. *Ulster Med J* 2013; 82(2):75–81.
- Bruera E, Macmillan K, Pither J, MacDonald RN. Effects of morphine on the dyspnea of terminal cancer patients. *Journal of Pain and Symptom Management*. 1990;5(6):341–4.
- Bruera E, Schoeller T, MacEachern T. Symptomatic benefit of supplemental oxygen in hypoxemic patients with terminal cancer: The use of the N of 1 randomized controlled trial. *Journal of Pain and Symptom Management*. 1992;7(6):365–8.
- Chang YL, Lin MW, Shih JY, Wu CT, Lee YC (2012) The significance of visceral pleural surface invasion in 321 cases of non-small cell lung cancers with pleural retraction. *Ann Surg Oncol* 2012;19(9): 3057–3064.

- Chiba K, Isoda M, Chiba M, Kanematsu T, Eguchi S. Significance of PET/CT in determining actual TNM staging for patients with various lung cancers. *Int Surg.* 2010; 95(3):197-204.
- Chuang MT, Marchevsky A, Teirstein As et al: Diagnosis of lung cancer by fiberoptic bronchoscopy: Problems in the hystological classification of non-smal cell carcinomas. *Thorax* 39:175-178, 1984.
- Coia LR, Aaronson N, Linggood R, Loeffler J, Priestman TJ. A report of the consensus workshop panel on the treatment of brain metastases. *International Journal of Radiation Oncology Biology Physics.* 1992;23(1):223–7.
- Cortes-Funes H, Gómez C, Rosell R, et al. Epidermal growth factor receptor activating mutations in Spanish gefitinib treated non-small-cell lung cancer patients *Ann Oncol*, 16; 2005, 1081-1086.
- Crevaschi P, Nascimbene C, Vitulo P, Catanese C, Rota L, et al. Therapeutic Embolization of Bronchial Artery: A Successful Treatment in 209 Cases of Relapse Hemoptysis. *Angiology.* 1993;44(4):295–9.
- Curado MP, Edwards B, Shin HR, el al. *Cancer incidence in five continents. Vol 9.* Lyon, France: IARC Scientific Publications, 2007.
- D'Angel S.P, Pietanza M.C, Johnson M, Riely G, et al. Incidence of EGFR Exon 19 deletions and L858K in tumor specimens from men and cigarette smokers with lung adenocarcinoma *J Clin Oncol*,2010;29:2066-2070.
- Dales RE, Stark RM, Raman S. Computed tomography to stage lung cancer: approaching a controversy using meta-analysis. *Am Rev Respir Dis* 1990;141:1096– 1101.
- De Luca A, Carotenuto A, Rachiglio A, et al. The role of the EGFR signaling in tumor microenvironment. *J Cell Physiol.* 2008;214:559-567.
- De Wever W, Vankan Y, Stroobants S, Verschakelen J. Detection of extrapulmonary lesions with integrated PET/CT in the staging of lung cancer. *Eur Respir J.* 2007; 29 (5): 995-1002.

## Bibliografía

---

- Detterbeck FC, Postmus PE, Tanoue LT. The stage classification of lung cancer: Diagnosis and management of lung cancer, 3rd ed: American College of Chest Physicians evidence-based clinical practice guidelines. *Chest*. 2013 May;143(5 Suppl):e191S–210S.
- Diederich S, Wormanns D, Semik M, et al. Screening for early lung cancer with low-dose spiral CT: prevalence in 817 asymptomatic smokers. *Radiology* 2002;222(3):773–81.
- Ding L, Wendl MC, Koboldt DC, Mardis ER. Analysis of next-generation genomic data in cancer: accomplishments and challenges. *Hum Mol Genet* 2010;19:188-96.
- Doll R, Peto R, Boreham J, et al: Mortality from cancer in relation to smoking: 50 years observations on British doctors. *Br J Cancer* 92:426-429,2005.
- Doria-Rose VP, Szabo E. Screening and prevention of lung cancer. In: Kern-stine, KH; Reckamp, KL, editors. *Lung cancer: a multidisciplinary approach to diagnosis and management*. New York: Demos Medical Publishing; 2010:53-72.
- Edey AJ, Hansell DM. Incidentally detected small pulmonary nodules on CT. *Clin Radiol* 2009;64(9): 872–84.
- Enomoto Y, Takada K, Hagiwara E, Kojima E. Distinct features of distant metastasis and lymph node stage in lung adenocarcinoma patients with epidermal growth factor receptor gene mutations. *Respiratory Investigation*. 2013 Sep 1;51(3):153–7.
- Erasmus JJ, Gladish GW, Broemeling L, et al. Interobserver and intraobserver variability in measurement of non-small-cell carcinoma lung lesions: implications for assessment of tumor response. *J Clin Oncol* 2003;21(13):2574–82.
- Farjah F, Flum DR, Ramsey SD, et al. Multi-modality mediastinal staging for lung cancer among Medicare beneficiaries. *J Thorac Oncol* 2009; 4(3):355–63.
- Foroulis CN, Zarogoulidis P, Darwiche K, Katsikogiannis N, Machairiotis N, Karapantzos I, et al. Superior sulcus (Pancoast) tumors: current evidence on diagnosis and radical treatment. *J Thorac Dis*. 2013 Sep;5(Suppl 4):S342–58.
- Fraser RG, Pare IA, Pare PP, Fraser RS, Généreux GP. *Enfermedades del tórax*. 4ª ed. Vol II; 2001:1062-1213.



- Free CM, Ellis M, Beggs L, Beggs D, Morgan SA, Baldwin DR. Lung cancer outcomes at a UK cancer unit between 1998-2001. *Lung Cancer*. 2007;57:222–8.
- Gasparini S, Ferretti M, Secchi E, Baldelli S, Zuccatosta L, Gusella P. Integration of transbronchial and percutaneous approach in the diagnosis of peripheral pulmonary nodules or masses. Experience with 1027 consecutive cases. *Chest* 1995; 108: 131-137.
- Georgiadou SP, Sipsas NV, Marom EM, et al. The diagnostic value of halo and reversed halo signs for invasive mold infections in compromised hosts. *Clin Infect Dis* 2011;52(9):1144–55.
- Glazer GM, Gross BH, Quint LE, Francis IR, Bookstein FL, Orringer MB. Normal mediastinal lymph nodes: number and size according to American Thoracic Society mapping. *AJR Am J Roentgenol* 1985;144:261–265.
- Glazer GM, Orringer MB, Chenevert TL, et al. Mediastinal lymph nodes: relaxation time/pathologic correlation and implications in staging of lung cancer with MR imaging. *Radiology* 1988;168: 429–431.
- Glynn C, Zakowski MF, Ginsberg MS. Are There Imaging Characteristics Associated with Epidermal Growth Factor Receptor and KRAS Mutations in Patients with Adenocarcinoma of the Lung with Bronchioloalveolar Features? *Journal of Thoracic Oncology*. 2010 Mar 1;5(3):344–8.
- Godoy MC, Naidich DP. Subsolid pulmonary nodules and the spectrum of peripheral adenocarcinomas of the lung: recommended interim guidelines for assessment and management. *Radiology* 2009; 253(3):606–622.
- Goldstraw P, Crowley J, Chansky K, Giroux DJ, Groome PA, Rami-Porta R, et al. The IASLC Lung Cancer Staging Project: proposals for the revision of the TNM stage groupings in the forthcoming (seventh) edition of the TNM Classification of malignant tumours. *J Thorac Oncol*. 2007 Aug;2(8):706–14.
- Goodman LR. The Beatles, the Nobel Prize, and CT scanning of the chest. *Radiol Clin North Am*. 2010 Jan;48(1):1–7.

## Bibliografía

---

- Gould MK, Ananth L, Barnett PG. A clinical model to estimate the pretest probability of lung cancer in patients with solitary pulmonary nodules. *Chest* 2007;131(2):383–8.
- Gould MK, Donington J, Lynch WR, Mazzone PJ, Midthun DE, Naidich DP, et al. Evaluation of Individuals With Pulmonary Nodules: When Is It Lung Cancer? *Chest* 2013;143(5 Suppl):e93S-e120S.
- Gould MK, Fletcher J, Iannettoni MD, et al. Evaluation of patients with pulmonary nodules: when is it lung cancer? ACCP evidence-based clinical practice guidelines (2nd edition). *Chest* 2007; 132(Suppl 3):108S–30S.
- Grgic A, Yüksel Y, Gröschel A, et al. Risk stratification of solitary pulmonary nodules by means of PET using (18) F-fluorodeoxyglucose and SUV quantification. *Eur J Nucl Med Mol Imaging*. 2010; 37(6): 1087-1094.
- Groot PM, Carter BW, Betancourt Cuellar SL, Erasmus JJ. Staging of Lung Cancer. *Clinics in Chest Medicine*. 2015;36(2):179–96.
- Guan J, Chen M, Xiao N, Li L, Zhang Y, Li Q, et al. EGFR mutations are associated with higher incidence of distant metastases and smaller tumor size in patients with non-small-cell lung cancer based on PET/CT scan. *Med Oncol*. 2015 Nov 20;33(1):1.
- Gupta P. The Golden S Sign. *Radiology*. 2004 Dec 1;233(3):790–1.
- Gurney JW, Swensen SJ. Solitary pulmonary nodules: determining the likelihood of malignancy with neural network analysis. *Radiology* 1995;196(3):823–9.
- Haberkorn U, Strauss LG, Dimitrakopoulou A, Engenhart R, Oberdorfer F, Ostertag H, et al. PET studies of fluorodeoxyglucose metabolism in patients with recurrent colorectal tumors receiving radiotherapy. *J Nucl Med*. 1991 Aug;32(8):1485–90.
- Haentjens P, Casteleyn PP, Opdecam P. Evaluation of impending fractures and indications for prophylactic fixation of metastases in long bones. Review of the literature. *Acta Orthop Belg*. 1992;59 Suppl 1:6–11.
- Harle ASM, Blackhall FH, Smith JA, Molassiotis A. Understanding cough and its management in lung cancer. *Curr Opin Support Palliat Care*. 2012;6(2):153-162.

- Hasegawa M, Sakai F, Ishikawa R, Kimura F, Ishida H, Kobayashi K. CT Features of Epidermal Growth Factor Receptor-Mutated Adenocarcinoma of the Lung: Comparison with Nonmutated Adenocarcinoma. *J Thorac Oncol*. 2016 Jun;11(6):819–26.
- Heitzman ER, Markarian B, Raasch BN, et al. Pathways of tumor spread through the lung: radiologic correlations with anatomy and pathology. *Radiology* 1982;144(1):3–14.
- Hellwig D, Groschel A, Graeter TP, et al. Diagnostic performance and prognostic impact of FDG-PET in suspected recurrence of surgically treated nonsmall cell lung cancer. *Eur J Nucl Med Mol Imaging* 2006;33(1):13–21.
- Henschke CI, McCauley DI, Yankelevitz DF, et al. Early lung cancer action project: a summary of the findings on baseline screening. *Oncologist* 2001;6(2):147–52.
- Henschke CI, Yankelevitz DF, Mirtcheva R, et al. CT screening for lung cancer: frequency and significance of part-solid and nonsolid nodules. *AJR Am J Roentgenol* 2002;178(5):1053–7.
- Hoffman PC, Mauer AM, Vokes EE. Lung cáncer. *Lancet* 2000;355: 479-485.
- Hollings N, Shaw P. Diagnostic imaging of lung cancer. *Eur Respir J* 2002;19(4):722–42.
- Hong SJ, Kim TJ, Choi YW, Park J-S, Chung J-H, Lee KW. Radiogenomic correlation in lung adenocarcinoma with epidermal growth factor receptor mutations: Imaging features and histological subtypes. *European Radiology* [Internet]. 2016 Jan 19.
- Hooper RG, Tenholder MF, Underwood GH, et al. Computed tomographic scanning of the brain in initial staging of bronchogenic carcinoma. *Chest* 1984;85(6):774–6. 76.
- Husain AN, Kumar V. *Patología estructural y funcional*. 7ªed. Barcelona: Elsevier España S.L; 2005.p.762-770.
- Husaini HA, Wheatley-Price P, Clemons M, Shepherd FA. Prevention and Management of Bone Metastases in Lung Cancer: A Review. *Journal of Thoracic Oncology*. 2009 Feb 1;4(2):251–9.

## Bibliografía

---

- Hsu JS, Huang MS, Chen CY et al ( ) Correlation between EGFR mutation status and computed tomography features in patients with advanced pulmonary adenocarcinoma. *J Thorac Imaging*. 2014;29:357–363.
- Husain AN, Kumar V: El pulmón. En: Kumar V, Abbas AK, Fausto N eds. *Patología estructural y funcional*. 7ªed. Barcelona: Elsevier España S.L; 2005.p.762-770.
- Hustinx R, Paulus P, Jacquet N, et al. Clinical evaluation of whole-body 18 F-fluorodeoxyglucose positron emission tomography in the detection of liver metastases. *Ann Oncol*. 1998;9 (4):397-401.
- Instituto Nacional de Estadística. *Defunciones según la causa de muerte en España*. 2013. Madrid, 2015. Disponible en: <http://www.ine.es>.
- Ikezoe J, Kadowaki K, Morimoto S, et al. Mediastinal lymph node metastases from nonsmall cell bronchogenic carcinoma: reevaluation with CT. *J Comput Assist Tomogr* 1990;14:340–344.
- Ito S, Takeda K, Kawasaki Y, Izumi H, Sakamoto T, Touge H, et al. Correlation between EGFR mutations and emphysematous changes in heavy smokers with lung cancer. *European Respiratory Journal*. 2013 Sep 1;42(Suppl 57):4506.
- Jackman DM and Johnson BE. Small cell lung cancer 2005: *Lancet* 366: 1385-1396.
- Jennings SG, Winer-Muram HT, Tann M, Ying J, Dowdeswell I. Distribution of stage I lung cancer growth rates determined with serial volumetric CT measurements. *Radiology*. 2006; 241 (2): 554 – 563.
- Kagna O, Solomonov A, Keidar Z, et al. The value of FDGPET/CT in assessing single pulmonary nodules in patients at high risk of lung cancer. *Eur J Nucl Med Mol Imaging*. 2009;36(6):997-1004.
- Kawel N, Seifert B, Luetolf M, et al. Effect of slab thickness on the CT detection of pulmonary nodules: use of sliding thin-slab maximum intensity projection and volume rendering. *AJR Am J Roentgenol* 2009;192(5):1324–9.

- Khankan A, Al-Muaikeel M. Image-guided percutaneous transthoracic biopsy in lung cancer--emphasis on CT-guided technique. *J Infect Public Health*. 2012 Dec;5 Suppl 1:S22–30.
- Kinahan PE, Hasegawa BH, Beyer T. X-ray-based attenuation correction for positron emission tomography/computed tomography scanners. *Semin Nucl Med* 2003;33:166–79.
- Klein JS, Salomon G, Stewart EA. Transthoracic needle biopsy with a coaxially placed 20-gauge automated cutting needle: results in 122 patients. *Radiology*. 1996;198(3):715–720.
- Ko YC, Lee CH, Chen MJ, Huang CC, Chang WY, Lin HJ, et al. Risk factors for primary lung cancer among non-smoking women in Taiwan. *Int J Epidemiol*. 1997 Feb;26(1):24–31.
- Koyama H, Ohno Y, Seki S, et al. Magnetic resonance imaging for lung cancer. *J Thorac Imaging* 2013;28(3):138–50.
- Kumar R, Halanaik D, Malhotra A. Clinical applications of positron emission tomography-computed tomography in oncology. *Indian J Cancer*. 2010 Jun;47(2):100–19.
- Kundel HL, Nodine CF, Toto L. Searching for lung nodules. The guidance of visual scanning. *Invest Radiol* 1991;26(9):777–81.
- Kuo M.D., Gollub J., Sirlin C.B., et al., Radiogenomic analysis to identify imaging phenotypes associated with drug response gene expression programs in hepatocellular carcinoma, *J. Vasc. Interv. Radiol*. 18 (7) (2007) 821–831.
- Kvale PA, Simoff M, Prakash UBS. Palliative care. *Chest*. 2003;123(1\_suppl):284S–311S.
- Lafuente-Sanchis A, Zúñiga Á, Galbis-Caravajal JM, Cuenca M, Cremades A. Características clinicopatológicas de pacientes con cáncer de pulmón no microcítico con mutaciones en el gen del receptor del factor de crecimiento epidérmico en el Área de Salud de La Ribera (Comunidad Valenciana). *Revista Española de Patología*. 2016;49(1):3–6.
- Lardinois D, Weder W, Roudas M, et al. Etiology of solitary extrapulmonary positron emission tomography and computed tomography findings in patients with lung cancer. *J Clin Oncol* 2005;23(28):6846–53.

## Bibliografía

---

- Larke FJ, Kruger RL, Cagnon CH, Flynn MJ, McNitt-Gray MM, Wu X, et al. Estimated radiation dose associated with low-dose chest CT of average-size participants in the National Lung Screening Trial. *J Thorac Oncol*. 2012;7:10-9.
- Lee BE, von Haag D, Lown T, Lau D, Calhoun R, Follette D. Advances in positron emission tomography technology have increased the need for surgical staging in non-small cell lung cancer. *J Thorac Cardiovasc Surg*. 2007; 133 (3): 746-752.
- Lee HJ, Kim YT, Kang CH, Zhao B, Tan Y, Schwartz LH, et al. Epidermal growth factor receptor mutation in lung adenocarcinomas: relationship with CT characteristics and histologic subtypes. *Radiology*. 2013 Jul;268(1):254–64.
- Lindelöf B, Eklund G. Analysis of hereditary component of cancer by use of a familial index by site. *The Lancet*. 2001 Nov 17;358(9294):1696–8.
- Liu Y, Kim J, Balagurunathan Y, Li Q, Garcia AL, Stringfield O, et al. Radiomic features are associated with EGFR mutation status in lung Adenocarcinomas. *Clin Lung Cancer*. 2016 Feb 16.
- Liu Y, Kim J, Qu F, Liu S, Wang H, Balagurunathan Y, et al. CT Features associated with Epidermal Growth Factor Receptor Mutation Status in patients with lung adenocarcinoma. *Radiology*. 2016 Mar 3;151455.
- Liu N, Ma L, Zhou W, et al. Bone metastasis in patients with non-small cell lung cancer: the diagnostic role of F-18 FDG PET/CT. *Eur J Radiol* 2010;74(1):231–5.
- Liu WS, Zhao LJ, Pang QS, Yuan ZY, Li B, Wang P. Prognostic value of epidermal growth factor receptor mutations in resected lung adenocarcinomas. *Med Oncol* 2014; 31:771.
- López-Ríos F, de Castro J, Concha Á, Garrido P, Gómez-Román J, Isla D, et al. Actualización de las recomendaciones para la determinación de biomarcadores en el carcinoma de pulmón avanzado de célula no pequeña. Consenso Nacional de la Sociedad Española de Anatomía Patológica y de la Sociedad Española de Oncología Médica. *Revista Española de Patología*. 2015 Apr;48(2):80–9.

- Luca Ceresoli G, Reni M, Chiesa G, Carretta A, Schipani S, Passoni P, et al. Brain metastases in locally advanced nonsmall cell lung carcinoma after multimodality treatment. *Cancer*. 2002;95(3):605–12.
- Lynch TJ, Bell DW, Sordella R, Gurubhagavatula S, Okimoto RA, Brannigan BW, et al. Activating mutations in the epidermal growth factor receptor underlying responsiveness of non-small cell lung cancer to gefitinib. *N Engl J Med*. 2004;350:2129-39.
- MacMahon H, Austin JH, Gamsu G, et al. Guidelines for management of small pulmonary nodules detected on CTscans: a statement from the Fleischner Society. *Radiology* 2005;237(2):395–400.
- Maemondo M, Inoue A, Kobayashi K , et al ; North-East Japan Study Group . Gefitinib or chemotherapy for nonsmall-cell lung cancer with mutated EGFR. *N Engl J Med*. 2010; 362(25): 2380-2388.
- Mazurowski MA. Radiogenomics: what it is and why it is important. *J Am Coll Radiol* 2015;12:862-6.
- Mahoney MC, Shipley RT, Corcoran HL, et al. CT demonstration of calcification in carcinoma of the lung. *AJR Am J Roentgenol* 1990;154(2):255–8.
- Manser RL, Irving LB, Byrnes G, et al. Screening for lung cancer: a systematic review and meta-analysis of controlled trials. *Thorax*. 2003;58: 784-9.
- Merchut MP. Brain metastases from undiagnosed systemic neoplasms. *Arch Intern Med*. 1989;149(5):1076–80.
- Min L, Xu X, Song Y, Issahar B-D, Wu J, Zhang L, et al. Breath-hold after forced expiration before removal of the biopsy needle decreased the rate of pneumothorax in CT-guided transthoracic lung biopsy. *Eur J Radiol*. 2013 Jan;82(1):187–90.
- Mintz BJ, Tuhim S, Alexander S, et al. Intracranial metastases in the initial staging of bronchogenic carcinoma. *Chest* 1984;86(6):850–3.
- Mizugaki H, Shinagawa N, Kanegae K, et al. Combining transbronchial biopsy using endobronchial ultrasonography with a guide sheath and positron emission tomography

## Bibliografía

---

- for the diagnosis of small peripheral pulmonary lesions. *Lung Cancer*. 2010; 68(2):211-215.52.
- Mok TS, Wu YL, Thongprasert S, Yang CH, et al. Gefitinib or carboplatin-paclitaxel in pulmonary adenocarcinoma. *N Engl J Med*. 2009;361:947–57.
- Mori T, Nomori H, Ikeda K, et al. Diffusion-weighted magnetic resonance imaging for diagnosing malignant pulmonary nodules/masses: comparison with positron emission tomography. *J Thorac Oncol*. 2008; 3(4): 358-364.
- Muers MF, Round CE. Palliation of symptoms in non-small cell lung cancer: a study by the Yorkshire Regional Cancer Organisation Thoracic Group. *Thorax*. 1993 Apr;48(4):339–43.
- Muhm JR, Miller WE, Fontana RS, et al. Lung cancer detected during a screening program using four-month chest radiographs. *Radiology* 1983;148(3):609–15.
- Mukhopadhyay S, Katzenstein AL. Subclassification of non-small cell lung carcinomas lacking morphologic differentiation on biopsy specimens: Utility of an immunohistochemical panel containing TTF-1, napsin A, p63, and CK5/6. *Am J Surg Pathol*. 2011;35:15-25.
- Nakata M, Saeki H, Takata I, et al. Focal groundglass opacity detected by low-dose helical CT. *Chest* 2002;121(5):1464–1467.
- National Cancer Institute. SEER. Cancer Statistic Review 1975–2001. Disponible en: <http://www.seer.cancer.gov>
- Nishino M, Guo M, Jackman DM, et al. CT tumor volume measurement in advanced non-small-cell lung cancer: Performance characteristics of an emerging clinical tool. *Acad Radiol* 2011;18(1):54–62.
- Nishino M, Dahlberg SE, Fulton LE, Digumarthy SR, Hatabu H, Johnson BE, et al. Volumetric tumor response and progression in EGFR-mutant NSCLC patients treated with erlotinib or gefitinib. *Acad Radiol*. 2016 Mar;23(3):329–36.



- Nonaka D. A study of DeltaNp63 expression in lung non-small cell carcinomas. *Am J Surg Pathol.* 2012;36:895-9.
- Oda S, Awai K, Liu D, et al. Ground-glass opacities on thin-section helical CT: differentiation between bronchioloalveolar carcinoma and atypical adenomatous hyperplasia. *AJR Am J Roentgenol* 2008;190(5):1363–8.
- Ohba Y, Nomori H, Mori T, et al. Is diffusion-weighted magnetic resonance imaging superior to positron emission tomography with fludeoxyglucose F 18 in imaging non-small cell lung cancer? *J Thorac Cardiovasc Surg.* 2009;138(2): 439-445.
- Ohno Y, Adachi S, Motoyama A, et al. Multiphase ECG-triggered 3D contrast-enhanced MR angiography: utility for evaluation of hilar and mediastinal invasion of bronchogenic carcinoma. *J Magn Reson Imaging* 2001;13(2):215–24.
- Oken MM, Hocking WG, Kvale PA, Andriole GL, Buys SS, Church TR, et al. Screening by chest radiograph and lung cancer mortality: the Prostate, Lung, Colorectal, and Ovarian (PLCO) randomized trial. *JAMA.* 2011;306:1865-73.
- Oliver TW Jr, Bernardino ME, Miller JI, et al. Isolated adrenal masses in nonsmall-cell bronchogenic carcinoma. *Radiology* 1984;153(1):217–8.
- Ost DE, Jim Yeung SC, Tanoue LT, Gould MK. Clinical and organizational factors in the initial evaluation of patients with lung cancer: Diagnosis and management of lung cancer, 3rd ed: american college of chest physicians evidence-based clinical practice guidelines. *Chest.* 2013 May 1;143(5\_suppl):e121S–e141S.
- Ou S-HI, Bang Y-J, Camidge DR, Riely GJ, Salgia R, Shapiro G, et al. Efficacy and safety of crizotinib in patients with advanced ROS1-rearranged non-small cell lung cancer (NSCLC). *ASCO Meeting Abstract* 2013;3115 suppl:8032.
- Paez JG, Janne PA, Lee JC, Tracy S, Greulich H, Gabriel S, et al. EGFR mutations in lung cancer: Correlation with clinical response to gefitinib therapy. *Science.* 2004;304:1497-500.
- Patel AM, Peters SG. Clinical manifestations of lung cancer. *Mayo Clin Proc.* 1993 Mar;68(3):273–7.

## Bibliografía

---

- Pao W, Girard N. New driver mutations in non-small-cell lung cancer. *Lancet Oncol*. 2011;12:175-80.
- Pao W, Miller V. EGFR mutations, small molecule kinase inhibitors, and non-small cell lung cancer: current knowledge and future directions *J Clin Oncol*, 2005;23:2556-2568.
- Pao W, Miller V, Zakowski M, Doherty J, Politi K, et al. EGF receptor gene mutations are common in lung cancers from never smokers and are associated with sensitivity of tumors to gefitinib and erlotinib *Proc Natl Acad Sci USA*, 101;2004.13306-13311.
- Park JS, Rentschler R, Wilbur D. Surgical management of pericardial effusion in patients with malignancies. Comparison of subxiphoid window versus pericardiectomy. *Cancer*. 1991;67(1):76–80.
- Parkin DM, Bray F, Ferlay J, Pisani P. Global cancer statistics, 2002. *CA Cancer J Clin*. 2005 Apr;55(2):74–108.
- Patel VK, Naik SK, Naidich DP, et al. A practical algorithmic approach to the diagnosis and management of solitary pulmonary nodules: part 2-pretest probability and algorithm. *Chest* 2013;143(3): 840–846.
- Paul NS, Ley S, Metser U. Optimal imaging protocols for lung cancer staging: CT, PET, MR imaging, and the role of imaging. *Radiol Clin North Am*. 2012 Sep;50(5):935–49.
- Petty TL. Lung cancer screening. *Compr Ther* 1995;21: 432-7.
- Plodkowski AJ, Drilon A, Halpenny DF, et al. From genotype to phenotype: Are there imaging characteristics associated with lung adenocarcinomas harboring RET and ROS1 rearrangements? *Lung Cancer*. 2015 Nov;90(2):321–5.
- Proctor RN. The global smoking epidemic: a history and status report. *Clin Lung Cancer* 2004, 5:371-376.
- Qu X, Huang X, Yan W, et al. A meta-analysis of 18FDG-PET-CT, 18FDG-PET, MRI and bone scintigraphy for diagnosis of bone metastases in patients with lung cancer. *Eur J Radiol* 2012;81(5):1007–15.

- Quekel LG, Kessels AG, Goei R, et al. Miss rate of lung cancer on the chest radiograph in clinical practice. *Chest* 1999;115(3):720–4.
- Quint LE, Francis IR. Radiologic staging of lung cancer. *J Thorac Imaging* 1999;14: 235–246.
- Ramí R, Duque JL, Hernández JR, Sánchez de Cos J. Grupo de Trabajo SEPAR. Normativa actualizada sobre diagnóstico y estadificación del carcinoma broncogénico. *Arch Bronconeumol* 1998; 34: 437-452.
- Rami-Porta R, Ball D, Crowley J, et al. The IASLC Lung Cancer Staging Project: proposals for the revision of the T descriptors in the forthcoming (seventh) edition of the TNM classification for lung cancer. *J Thorac Oncol* 2007;2(7):593–602.
- Reck M, Heigener DF, Mok T, et al. Management of non-small-cell lung cancer: recent developments. *Lancet* 2013;382(9893):709–19.
- Rivera MP, Mehta AC, Wahidi MM. Establishing the diagnosis of lung cancer: Diagnosis and management of lung cancer, 3rd ed: American College of Chest Physicians evidence-based clinical practice guidelines. *Chest*. 2013 May;143(5 Suppl):e142S – 65S.
- Rizzo S, Petrella F, Buscarino V, De Maria F, Raimondi S, Barberis M, et al. CT Radiogenomic Characterization of EGFR, K-RAS, and ALK Mutations in Non-Small Cell Lung Cancer. *Eur Radiol*. 2016 Jan;26(1):32–42.
- Rodríguez Fernández A, Bellón Guardia ME, Gómez Río M, et al. Staging of non-small cell lung cancer. Diagnosis efficacy of structural (CT) and functional (FDG-PET) imaging methods [in Spanish]. *Rev Clin Esp*. 2007;207 (11):541-547.
- Roggli VL, Vollmer RT, Greenberg SD et al: Lung cáncer heterogeneity: A blinded and randomized study of 100 consecutive cases. *Human Pathol* 16:569-579, 1985.
- Rosell R, Carcereny E, Gervais R, Vergnenegre A, et al. Erlotinib versus standard chemotherapy as first-line treatment for European patients with advanced EGFR mutation-positive non-small-cell lung cáncer (EURTAC): a multicentre, open-label, randomised phase 3 trial. *Lancet Oncol*. 2012;13:239–46.
- Rosell R, Moran T, Queralt C, Porta R, Cardenal F, Camps C, et al. Screening for epidermal growth factor receptor mutations in lung cancer. *N Engl J Med*. 2009;361:958-67.

## Bibliografía

---

- Rosen LS, Gordon D, Kaminski M, Howell A, Belch A, Mackey J, et al. Long-term efficacy and safety of zoledronic acid compared with pamidronate disodium in the treatment of skeletal complications in patients with advanced multiple myeloma or breast carcinoma. *Cancer*. 2003;98(8):1735–44.
- Roy S, Herbst, John V. Heymach, and Scott M. Lippman, Molecular Origins of Cancer Lung Cancer N Engl J Med 2008;359:1367-80.
- Sakurada A, Shepherd FA, Tsao MS. Epidermal growth factor receptor tyrosine kinase inhibitors in lung cancer: impact of primary or secondary mutations. *Clin Lung Cancer* 2006;7(Suppl 4):S138–S144.
- Samet JM, Avila-Tang E, Boffetta P, Hannan LM, Olivo-Marston S, Thun MJ, et al. Lung cancer in never smokers: clinical epidemiology and environmental risk factors. *Clin Cancer Res*. 2009 Sep 15;15(18):5626–45.
- Sánchez de Cos Escuín J, Miravet L, Abal J, Núñez A, Hernández J, Castañar AM, et al. Estudio multicéntrico epidemiológico-clínico de cáncer de pulmón en España (estudio EpicliCP-2003). *Arch Bronconeumol*. 2006;42: 446–52.
- Sasaki T, Rodig SJ, Chirieac LR, Janne PA. The biology and treatment of EML4-ALK non-small cell lung cancer. *Eur J Cancer*. 2010;46:1773-80.
- Schmidlin EJ, Sundaram B, Kazerooni EA. Computed tomography screening for lung cancer. *Radiol Clin North Am*. 2012;50:877---94.
- Shah PK, Austin JH, White CS, et al. Missed nonsmall cell lung cancer: radiographic findings of potentially resectable lesions evident only in retrospect. *Radiology* 2003;226(1):235–41.
- Sharma R, Tripathi M, D'Souza M, et al . The importance of 18 F-FDG PET/CT, CT and X-rays in detecting primary stage III A lung cancer and the incidence of extra thoracic metastases . *Hell J Nucl Med*. 2009;12(1):22–25.
- Shaw AT, Yeap BY, Mino-Kenudson M, Digumarthy SR, Costa DB, Heist RS, et al. Clinical features and outcome of patients with non-small-cell lung cancer who harbor EML4-ALK. *J Clin Oncol*. 2009;27:4247-53.

- Sher T, Dy GK and Adjei AA. Small cell lung cancer. *Mayo Clin Proc* 83 2008: 355-367.
- Shepherd FA, Rodrigues-Pereira J, Ciuleanu T, et al. Erlotinib in previously treated non-small-cell lung cancer. *N Engl J Med* 2005;353:123–32.
- Shi Y, Au JS, Thongprasert S et al. A prospective, molecular epidemiology study of EGFR mutations in Asian patients with advanced non-small-cell lung cancer of adenocarcinoma histology (PIONEER). *J Thorac Oncol.* 2014;9(2):154–62.
- Siegelman SS, Zerhouni EA, Leo FP, et al. CT of the solitary pulmonary nodule. *AJR Am J Roentgenol* 1980;135(1):1–13.
- Silvestri GA, Gonzalez AV, Jantz MA, et al. Methods for staging non-small cell lung cancer: diagnosis and management of lung cancer, 3rd ed: American College of Chest Physicians evidence-based clinical practice guidelines. *Chest* 2013;143(Suppl 5): e211S–50S.
- Solomon BJ, Mok T, Kim DW, Wu YL, et al. Firstline crizotinib versus chemotherapy in ALK-positive lung cancer. *N Engl J Med.* 2014;371:2167–77.
- Song Z, Zhu H, Guo Z, Wu W, Sun W, Zhang Y. Correlation of EGFR mutation and predominant histologic subtype according to the new lung adenocarcinoma classification in Chinese patients. *Med Oncol* 2013;30(3):645.
- Speizer FE, Colditz GA, Hunter DJ, et al: Prospective study of smoking, antioxidant intake, and lung cancer in middle-aged women (USA). *Cancer Causes Control* 10:475-482, 1999.
- Spitz MR, Wei Q, Dong Q, Amos CI, Wu X. Genetic susceptibility to lung cancer: the role of DNA damage and repair. *Cancer Epidemiol Biomarkers Prev* 2003; 12:689-98.
- Suzuki M, Shigematsu H, Hiroshima K et al. Epidermal growth factor receptor expression status in lung cancer correlates with its mutation. *Hum Pathol.* 2005;36(10):1127–34.
- Swensen SJ, Silverstein MD, Ilstrup DM, et al. The probability of malignancy in solitary pulmonary nodules. Application to small radiologically indeterminate nodules. *Arch Intern Med* 1997; 157(8):849–55.

## Bibliografía

---

- Swensen SJ, Viggiano RW, Midthun DE, et al. Lung nodule enhancement at CT: multicenter study. *Radiology*. 2000;214(1): 73-80.
- Takashima S, Sone S, Li F, et al. Small solitary pulmonary nodules (< or 51 cm) detected at population-based CT screening for lung cancer: reliable high-resolution CT features of benign lesions. *AJR Am J Roentgenol* 2003;180(4): 955–64.
- Thun MJ, Henley SJ, Burns D, et al. Lung cancer death rates in lifelong nonsmokers. *J Natl Cancer Inst*. 2006 May 17;98(10):691–9.
- Tinteren H, Hoekstra OS, Smit EF, et al. Effectiveness of positron emission tomography in the preoperative assessment of patients with suspected non-small-cell lung cancer: the PLUS multicentre randomised trial. *Lancet* 2002;359(9315):1388–93.
- Togashi Y, Masago K, Kubo T, et al. Association of diffuse, random pulmonary metastasis, including miliary metastases, with epidermal growth factor receptor mutations in lung adenocarcinoma. *Cancer*. 2011;15:819–825.
- Toh CK, Gao F, Lim WT et al. Never-smokers with lung cancer: epidemiologic evidence of a distinct disease entity. *J Clin Oncol* 2006;24(15):2245–2251.
- Toh CK, Gao F, Lim WT, Leong SS, Fong KW, Yap SP, et al. Differences between small-cell lung cancer and non-small cell lung cancer among tobacco smokers. *Lung Cancer*. 2007;56:161–6.
- Tomaszewski JJ, Uzzo RG, Smaldone MC. Heterogeneity and renal mass biopsy: a review of its role and reliability. *Cancer Biol Med* 2014;11:162-72.
- Tomizawa Y, Iijima H, Sunaga N, Sato K, Takise A, Otani Y, et al. Clinicopathologic significance of the mutations of the epidermal growth factor receptor gene in patients with non-small cell lung cancer. *Clin Cancer Res*. 2005;11:6816-22.
- Travis W.D. Pathology of Lung Cancer. *Clinics in Chest Medicine*. 23(1):65-81. 2002.
- Travis WD, Brambilla E, Noguchi M, et al. International association for the study of lung cancer/american thoracic society/european respiratory society international

- multidisciplinary classification of lung adenocarcinoma. *J Thorac Oncol* 2011;6(2):244–285.
- Truong MT, Ko JP, Rossi SE, Rossi I, Viswanathan C, Bruzzi JF, et al. Update in the Evaluation of the Solitary Pulmonary Nodule. *RadioGraphics*. 2014 Oct 1;34(6):1658–79.
- Truong MT, Sabloff BS, Ko JP. Multidetector CT of solitary pulmonary nodules. *Thorac Surg Clin* 2010;20(1):9–23.
- Tsao AS, Tang XM, Sabloff B, et al. Clinicopathologic characteristics of the EGFR gene mutation in non-small cell lung cancer. *J Thorac Oncol*. 2006;1:231–239.
- Usui K, Ushijima T, Tanaka Y, Tanai C, Noda H, Abe N, et al. The Frequency of Epidermal Growth Factor Receptor Mutation of Nonsmall Cell Lung Cancer according to the Underlying Pulmonary Diseases. *Pulm Med*. 2011;2011:290132.
- Vazquez M, Carter D, Brambilla E, et al. Solitary and multiple resected adenocarcinomas after CT screening for lung cancer: histopathologic features and their prognostic implications. *Lung Cancer* 2009;64(2):148–154.
- Vineis P, Airoldi L, Veglia F, Olgiati L, Pastorelli R, Autrup H, et al. Environmental tobacco smoke and risk of respiratory cancer and chronic obstructive pulmonary disease in former smokers and never smokers in the EPIC prospective study. *BMJ*. 2005 Feb 5;330(7486):277.
- Vineis P, Alavanja M, Buffler P, Fontham E, Franceschi S, Gao YT, et al. Tobacco and cancer: recent epidemiological evidence. *J Natl Cancer Inst*. 2004 Jan 21;96(2):99–106.
- Wahidi MM, Govert JA, Goudar RK, Gould MK, McCrory DC; American College of Chest Physicians. Evidence for the treatment of patients with pulmonary nodules: when is it lung cancer?: ACCP evidence-based clinical practice guidelines (2nd edition). *Chest*. 2007;132(suppl 3):94S-107S.
- Wang S, Wang Z. EGFR mutations in patients with non-small cell lung cancer from mainland China and their relationships with clinicopathological features: A meta-analysis. *Int J Clin Exp Med*. 2014;7:1967-78.

## Bibliografía

---

- Watanabe Y, Kusumoto M, Yoshida A, Suzuki K, Asamura H, Tsuta K. Surgically Resected Solitary Cavitary Lung Adenocarcinoma: Association Between Clinical, Pathologic, and Radiologic Findings and Prognosis. *The Annals of Thoracic Surgery*. 2015 Mar 1;99(3):968–74.
- Webb WR, Higgins CB. *Thoracic Imaging: Pulmonary and Cardiovascular Radiology*. Lippincott Williams & Wilkins; 2011. 84-85.
- Webb WR, Jensen BG, Sollitto R, et al. Bronchogenic carcinoma: staging with MR compared with staging with CT and surgery. *Radiology* 1985;156:117–24.
- Weder W, Schmid RA, Bruchhaus H, et al. Detection of extrathoracic metastases by positron emission tomography in lung cancer. *Ann Thorac Surg* 1998;66:886–93.
- Weinstein IB, Joe A. Oncogene addiction. *Cancer Res*. 2008;68:3077-80, discussion 3080.
- Wiener RS, Schwartz LM, Woloshin S, Welch HG. Population-based risk for complications after transthoracic needle lung biopsy of a pulmonary nodule: an analysis of discharge records. *Ann Intern Med*. 2011;155(3):137-144.
- Woodring JH, Fried AM. Significance of wall thickness in solitary cavities of the lung: a follow-up study. *AJR Am J Roentgenol* 1983;140(3):473–4.
- Xu DM, van Klaveren RJ, de Bock GH, et al. Limited value of shape, margin and CT density in the discrimination between benign and malignant screen detected solid pulmonary nodules of the NELSON trial. *Eur J Radiol* 2008;68(2):347–52.
- Yankelevitz DF, Henschke CI. Does 2-year stability imply that pulmonary nodules are benign? *AJR Am J Roentgenol* 1997;168(2):325–8.
- Yano M, Sasaki H, Kobayashi Y, et al. Epidermal growth factor receptor gene mutation and computed tomographic findings in peripheral pulmonary adenocarcinoma. *J Thorac Oncol* 2006;1(5):413–416.
- Young R. P., Hopkins RJ, Christmas T, Black PN, Metcalf P, and Gamble GD. COPD prevalence is increased in lung cancer, independent of age, sex and smoking history. *European Respiratory Journal*. 2008;34;2:380–386.



Yu ITS, Chiu Y, Au JSK, Wong T, Tang J. Dose-Response Relationship between Cooking Fumes Exposures and Lung Cancer among Chinese Nonsmoking Women. *Cancer Res.* 2006 Jan 5;66(9):4961–7.

Zhao B, James LP, Moskowitz CS, et al. Evaluating variability in tumor measurements from same-day repeat CT scans of patients with non-small cell lung cancer. *Radiology* 2009;252(1):263–272.

Zhao B, Schwartz LH, Moskowitz CS, et al. Pulmonary metastases: effect of CT section thickness on measurement—initial experience. *Radiology* 2005;234(3):934–939.

Zhou C, Wu YL, Chen G, et al. Erlotinib versus chemotherapy as first-line treatment of patients with advanced EGFR mutation positive non-small-cell lung cancer (OPTIMAL, CTONG-0802): a multicenter, open label, randomized phase 3 study. *Lancet Oncol.* 2011;12(8):735-742.

Zhou JY, Zheng J, Yu ZF, et al. Comparative analysis of clinicoradiologic characteristics of lung adenocarcinomas with ALK rearrangements or EGFR mutations. *Eur Radiol* 2015;25(5):1257–1266.

Zhuang Y-P, Wang H-Y, Shi M-Q, Zhang J, Feng Y. Use of CT-guided fine needle aspiration biopsy in epidermal growth factor receptor mutation analysis in patients with advanced lung cancer. *Acta Radiol.* 2011 Dec 1;52(10):1083–7.