



Universitat Autònoma de Barcelona

**ADVERTIMENT.** L'accés als continguts d'aquesta tesi queda condicionat a l'acceptació de les condicions d'ús establertes per la següent llicència Creative Commons:  [http://cat.creativecommons.org/?page\\_id=184](http://cat.creativecommons.org/?page_id=184)

**ADVERTENCIA.** El acceso a los contenidos de esta tesis queda condicionado a la aceptación de las condiciones de uso establecidas por la siguiente licencia Creative Commons:  <http://es.creativecommons.org/blog/licencias/>

**WARNING.** The access to the contents of this doctoral thesis it is limited to the acceptance of the use conditions set by the following Creative Commons license:  <https://creativecommons.org/licenses/?lang=en>



Universitat Autònoma de Barcelona

FACULTAT DE MEDICINA

DEPARTAMENT DE CIRURGIA

**ESTUDIO COMPARATIVO ENTRE LA  
CIRUGÍA PERCUTÁNEA Y LA CIRUGÍA  
ABIERTA EN LAS RUPTURAS AGUDAS  
DEL TENDÓN DE AQUILES.**

Sandra Catalán Amigo

TESIS DOCTORAL

-2017-

Programa de Doctorat en Cirurgia i Ciències Morfològiques.

Directores: Rosa Busquets Net, Màrius Aguirre Canyadell, Joan  
Nardi Vilardaga.

Tutor: Joan Nardi Vilardaga.



A mis hijos, que son lo que más quiero y la luz de mi vida, y los que más han sufrido mis ausencias mientras preparaba esta tesis.

A mi madre por habérmelo dado todo, aunque ya no lo recuerde.

A mi padre, por estar siempre a mi lado desde allí arriba, y por haberme hecho como soy.

A mi marido, Javi, por empujarme hacia delante.

A mis amigos y a mis compañeros.



A mi tendón de Aquiles derecho, por ser mi talón de Aquiles. Por romperse y volverse a romper, dándome la motivación necesaria y empujándome a continuar con esta Tesis hasta su conclusión.



## Agradecimientos

A la Dra. Rosa Busquets Net, Responsable de Equipo de Pie y Tobillo del Servicio de Cirugía Ortopédica y Traumatología del Hospital Universitari de la Vall d'Hebrón de Barcelona, directora de la Tesis Doctoral, por enseñarme a apreciar y a amar la cirugía de pie y tobillo, por enseñarme que poner todo el corazón en lo que haces es lo más importante. Por guiarme y animarme en la realización de esta tesis. Y por ser una amiga y contagiarme de su felicidad.

Al Dr. Màrius Aguirre Canyadell, director de la Tesis Doctoral, Cap Clinic de Cirurgia Ortopèdica i Traumatologia y Cap d'Unitat d'Ortopèdia Pediàtrica de l'Hospital Universitari de la Vall d'Hebron, por su ayuda inestimable y su guía. Por su paciencia infinita y por compartir conmigo su amor a la ciencia, así como por todo lo que me enseñó durante mis años de residencia.

Al Prof. Joan Nardi Vilardaga, Jefe del Área de Cirugía Ortopédica y Traumatología y Profesor titular de la UAB, tutor y director de la Tesis Doctoral, sin cuya ayuda y colaboración hubiera sido imposible esta tesis.

Al Dr. Juan Ángel Clavero Torrent, Jefe del Servicio de Radiología del Hospital Fremap de Barcelona y a todo su equipo, por su importante colaboración y por su tiempo.

Al Dr. Javier Ortiz Fandiño, Médico Especialista en Rehabilitación y Medicina Física, Jefe de valoración funcional del grupo Invalcor, y a todo su equipo, por su colaboración en los estudios biomecánicos y



por ayudarme a resolver todas mis dudas sobre la dinamometría isocinética.

Al Dr. Manel Llusá Pérez, Profesor titular de Anatomía Humana y Especialista en Cirugía Ortopédica y Traumatología y a la Dra. María Rosa Morro Martí, Profesora asociada de Anatomía Humana y Especialista en Cirugía Ortopédica y Traumatología, por su colaboración en el estudio morfológico en cadáver.

Al Dr. David Varillas Delgado, Coordinador de Investigación de Fremap, contratado por Servicios Auxiliares VEMESA, por su ayuda en el estudio estadístico y por su inmensa colaboración y dedicación.

Al Hospital de la Vall d'Hebrón de Barcelona, donde aprendí y me formé durante mi residencia, y especialmente al servicio de C.O.T.

Al Hospital Fremap de Barcelona donde trabajo actualmente desde que terminé mi residencia. Por brindarme la oportunidad de hacer lo que más me gusta en compañía de los mejores compañeros y por darme la posibilidad de seguir aprendiendo cada día.

A los que han leído esta tesis y a los que la leerán en el futuro, porque sin ellos, no tendría ningún sentido.

# Índice

<b>1. Introducción</b> .....	<b>15</b>
<b>1.1 Historia</b> .....	<b>18</b>
1.1.1 Mitología .....	18
1.1.2 Historia de las rupturas del tendón de Aquiles .....	20
<b>1.2 Epidemiología e incidencia</b> .....	<b>24</b>
1.2.1. Etiología.....	27
<b>1.3 Anatomía y fisiología</b> .....	<b>30</b>
1.3.1 Anatomía macroscópica .....	30
1.3.1.1 Musculatura .....	30
1.3.1.2 Tendón .....	33
1.3.1.3 Planta del pie.....	35
1.3.1.4 Vainas tendinosas .....	36
1.3.1.5 Bolsas serosas .....	37
1.3.1.6 Piel.....	38
1.3.1.7 Vascularización .....	38
1.3.1.8 Inervación .....	42
1.3.2 Anatomía microscópica .....	43
1.3.2.1 Histología.....	43
1.3.2.1.1 Histología de la unión musculotendinosa.....	50
1.3.2.1.2 Histología de la unión osteotendinosa .....	51
1.3.2.1.3 Histología de las rupturas del tendón de Aquiles.....	51
1.3.2.2 Bioquímica.....	55
1.3.3 Fisiología .....	57
1.3.3.1 Receptores musculares y reflejos tendinosos .....	57
1.3.3.2 Biomecánica.....	59
1.3.3.3 Resistencia del tendón .....	60
<b>1.4 Biomecánica del sistema Aquileo-calcáneo-plantar</b> .....	<b>61</b>
<b>1.5 Patología</b> .....	<b>64</b>
1.5.1 Etiopatogenia de las rupturas agudas del tendón de Aquiles .....	64
1.5.2 Mecanismos de producción de las rupturas.....	70
1.5.3 Presentación de las rupturas de Aquiles .....	71
1.5.4 Diagnóstico de las rupturas de Aquiles .....	72
1.5.4.1 Signos clínicos.....	72
1.5.4.2 Pruebas complementarias.....	74
1.5.4.2.1 Radiografías simples.....	74
1.5.4.2.2 Ecografía.....	75
1.5.4.2.3 Resonancia magnética.....	78
<b>1.6 Dinamometría isocinética</b> .....	<b>83</b>
1.6.1 Características generales de los dinamómetros isocinéticos.....	84
1.6.1.1 Componentes .....	84
1.6.1.2 Principios generales .....	84
1.6.1.3 Magnitudes .....	85
1.6.1 Isocinética de los músculos del tobillo .....	86
1.6.2.1 Flexo-extensión .....	86
1.6.2.2 Inversión-eversión .....	87
1.6.2 Criterios de normalidad.....	89
<b>1.7 Tratamiento de rupturas de Aquiles</b> .....	<b>89</b>
1.7.1. Tratamiento conservador.....	90
1.7.2. Tratamiento quirúrgico.....	91
1.7.2.1. Tratamiento quirúrgico abierto.....	91

1.7.2.2. Tratamiento quirúrgico percutáneo.....	96
1.7.2.2.1. Técnica percutánea con implante Tenolig® .....	101
1.7.3. Estudios comparativos de tratamiento conservador y tratamiento quirúrgico.....	105
1.7.4. Estudios comparativos de tratamiento quirúrgico abierto y percutáneo... ..	106
<b>2. Hipótesis y objetivos .....</b>	<b>113</b>
2.1 Hipótesis .....	113
2.2 Objetivos .....	113
<b>3. Material y métodos .....</b>	<b>117</b>
3.1 Método del estudio en cadáver .....	117
3.2 Variables analizadas .....	120
3.2.1 Cuestionario AOFAS .....	120
3.2.2 Cuestionario ATRS .....	121
3.2.3 Cuestionario de Salud SF-36 .....	123
3.2.4 Variables de la dinamometría isocinética. ....	124
3.3 Criterios de inclusión.....	126
3.4 Criterios de exclusión .....	126
3.5 Protocolo preoperatorio .....	126
3.6 Tratamiento quirúrgico .....	127
3.6.1 Cirugía percutánea (Tenolig®) (CP).....	127
3.6.2 Cirugía abierta (CA).....	129
3.7 Protocolo postoperatorio .....	131
3.7.1 Rehabilitación .....	131
3.7.1.1 Postoperatorio inmediato .....	131
3.7.1.2 Tercera semana .....	132
3.7.1.3 Cuarta semana.....	132
3.7.1.4 Quinta semana.....	132
3.7.1.5 Sexta semana .....	132
3.7.1.6 Séptima semana .....	133
3.7.1.7 Octava semana .....	133
3.7.1.8 Novena semana .....	133
3.7.1.9 A los 3 meses.....	134
3.7.2 Ecografía .....	134
3.7.3 Resonancia Magnética .....	135
3.7.4 Dinamometría isocinética .....	136
3.7.4.1 Valoración flexión plantar / flexión dorsal.....	139
3.7.4.2 Valoración inversión / eversión .....	140
3.8 Valoración de los resultados dinamométricos.....	142
3.9 Análisis estadístico .....	143
<b>4. Resultados .....</b>	<b>147</b>
4.1 Resultados del estudio en cadáver .....	147
4.2 Resultados descriptivos generales .....	152
4.3 Resultados descriptivos de las pruebas de imagen.....	153

4.3.1 Resonancia magnética .....	153
4.3.2 Ecografía .....	157
<b>4.4 Análisis estadístico .....</b>	<b>161</b>
4.4.1 Análisis descriptivo .....	161
4.4.2 Análisis comparativo.....	165
4.4.2.1 Cuestionarios de valoración .....	165
4.4.2.2 Estudio biomecánico .....	168
4.4.2.3 Balance articular.....	170
4.4.2.4 Altura del talón.....	170
4.4.2.5 Perímetro de la pantorrilla .....	171
4.4.2.6 Diámetro del tendón de Aquiles .....	172
4.4.2.7 Diámetro antero-posterior y transversal del tendón de Aquiles por ecografía	173
4.4.2.8 Diámetro antero-posterior y transversal del tendón de Aquiles por resonancia magnética .....	174
4.4.2.9 Comparativa del diámetro del tendón de Aquiles entre ecografía y RMN .....	175
4.4.2.10 Engrosamiento del tendón valorando el área o cross-section .....	176
4.4.2.11 Tiempo de baja laboral.....	178
4.4.2.12 Correlación entre cuestionarios AOFAS y ATRS .....	181
4.4.2.13 Duración de la intervención quirúrgica .....	183
4.4.2.14 Duración del ingreso postoperatorio.....	183
4.4.2.15 Complicaciones .....	183
<b>5. Discusión .....</b>	<b>187</b>
5.1 Estudio Anatómico.....	187
5.2 Población .....	189
5.3 Estudio morfológico.....	190
5.4 Complicaciones .....	194
5.5 Estudio funcional .....	200
5.6 Reincorporación laboral .....	207
5.7 Tiempo quirúrgico y tiempo de ingreso .....	209
5.8 Limitaciones del presente estudio.....	210
5.9 Bondades del estudio .....	210
<b>6. Conclusiones.....</b>	<b>213</b>
<b>7. English abstract .....</b>	<b>217</b>
<b>8. Glosario de términos .....</b>	<b>223</b>
<b>9. Índice de figuras.....</b>	<b>227</b>
<b>10. Índice de tablas .....</b>	<b>235</b>
<b>11. Bibliografía.....</b>	<b>241</b>



# Introducción



## 1. Introducción

El tendón de Aquiles es uno de los componentes más importantes para la marcha en el ser humano. Su ruptura es una lesión invalidante tanto para las actividades de la vida diaria como la actividad deportiva. Su incidencia cada vez es mayor dado el aumento de la práctica deportiva de manera no profesional y suele producirse en adultos jóvenes en edad laboral. Es muy importante la optimización de su tratamiento para que la reincorporación tanto a la práctica deportiva como a las actividades labores se produzca de forma completa. De todo ello se deriva la trascendencia del estudio de los diferentes tratamientos y la evaluación de los resultados.

El tendón de Aquiles o tendón calcáneo es el más voluminoso, más grueso y más resistente de todos los tendones del cuerpo humano, pudiendo soportar hasta 7000N (1). Durante la carrera puede cargar de 6 a 8 veces el peso del cuerpo (2), y muchas veces puede llegar a soportar 3000N al inicio de un sprint o en un salto (3). Se necesitaría una carga de más de 400kg para romperlo en un individuo joven (4). Las personas con aspecto mesomórfico parecen estar más predispuestas a rupturas de tendón de Aquiles, lo contrario que el morfotipo ectomórfico, que suelen ser tener las articulaciones más flexibles y laxas (5).

La gran difusión en los países industrializados de los deportes y de las actividades de ocio relacionadas, ha generado un aumento de la incidencia de las rupturas agudas o crónicas de dicho tendón, así como de lesiones por sobreuso como las tendinopatías (6).

Se podría definir como ruptura espontánea de un tendón la ruptura que ocurre durante movimientos o actividades que no deberían lesionar las unidades musculotendinosas (7). Se suelen considerar agudas cuando el tratamiento se realiza antes de los 14 días (6) aunque hay autores que marcan el punto de corte para considerarlas agudas las 4 semanas, ya que a partir de entonces se



encuentra retracción del cabo proximal y cambios histológicos de cicatrización crónica, lo que impide una reparación primaria (8).

Los mecanismos de producción de las rupturas son principalmente dos: por la aplicación de una tensión exagerada al tendón o bien por el llamado “automatismo burlado” en el que se produce una contracción explosiva e incontrolada del tríceps sural, especialmente con el tobillo en flexión dorsal. Se ha dicho también que la existencia de lesiones degenerativas preexistentes favorece la ruptura (9,10).

La incidencia en los últimos años está en aumento, siendo de 14.8 por 100.000 habitantes en Finlandia en el 1999, de 24 por 100.000 en Nueva Zelanda en el período de tiempo de 1999 al 2008, de 6 por 100.000 en Escocia en 1994 o de 37.3 por 100.000 en Dinamarca en 1996 (10-14).

El paciente tipo de las rupturas agudas es un varón, practicante de algún deporte de forma no profesional e intermitente entre la tercera y cuarta década de la vida. Es frecuente que refiera una historia previa de dolor en la pantorrilla o en talón (hasta un 33%) (15). Suele ser más común la ruptura del tendón de Aquiles izquierdo que la del derecho, posiblemente porque hay una alta prevalencia de individuos diestros que suelen realizar el despegue con la pierna izquierda (9,10,16).

Las prácticas deportivas más peligrosas son aquellas “explosivas” o que impliquen pivotación, como el tenis, squash, baloncesto, vóleybol, etc. En función del deporte más frecuente en cada región, variará el origen de las lesiones, siendo por ejemplo el *netball* la causa más frecuente en Nueva Zelanda mientras que en Finlandia lo es el vóleybol y en Canadá el fútbol.

Hay descritos múltiples tratamientos para las rupturas del tendón de Aquiles cuyo principal objetivo es restaurar la longitud, la fuerza y la tensión, en suma, restaurar la función del tendón de Aquiles.

El tratamiento más clásico, descrito por primera vez por Ambrose Paré en 1575, es la inmovilización mediante vendajes o yesos, ya sea incluyendo la rodilla o

bien dejándola libre. Se trata de un tratamiento poco agresivo pero que limita funcionalmente al paciente durante un largo período de tiempo y que no está exento de complicaciones, como las altas tasas de trombosis venosa profunda, la elongación del tendón y el alto porcentaje de rerupturas (del 5 al 20% según autores) (17,18).

Hasta el siglo XX no se empezó a realizar tratamiento quirúrgico para estas lesiones, pero no fue hasta la segunda mitad del siglo cuando la cirugía ganó más aceptación gracias a las modernas técnicas quirúrgicas y a largas series como las de Christensen o Lindholm, que permitieron que la cirugía abierta se convirtiera en el *gold standard* (19,20). Posteriormente, otros muchos autores propusieron técnicas o presentaron sus series de tratamiento quirúrgico de las lesiones agudas del tendón de Aquiles (18,21-27) y también de las lesiones crónicas (28-31).

Actualmente, se acepta que en general el porcentaje de rerupturas es menor tras la cirugía que con el tratamiento ortopédico clásico, el tiempo de inmovilización disminuye y por lo tanto se acelera la recuperación funcional. Sin embargo, las complicaciones, excepto las rerupturas, son más frecuentes tras el tratamiento quirúrgico, encontrándose adherencias cutáneas, necrosis e infecciones, por esto, todavía hay autores que propugnan el tratamiento conservador (32,33).

Pueden ofrecerse diferentes opciones terapéuticas quirúrgicas para las rupturas agudas, desde suturas simples termino-terminales, técnicas quirúrgicas complejas (como plastias de aumento o transferencias tendinosas) a técnicas conservadoras o funcionales. También se ha descrito la utilización de Plasma Rico en Plaquetas (PRP) para favorecer la cicatrización del tendón (34,35).

En los últimos tiempos la tendencia es hacia la cirugía mínimamente invasiva o percutánea, con diferentes técnicas como la técnica percutánea modificada de Ma y Griffith, la técnica que utiliza el instrumento *Dresden*<sup>®</sup>, el *Achillon*<sup>®</sup>, el *Tenolig*<sup>®</sup>, o simplemente la realización de una sutura tradicional utilizando un mini-abordaje (36-48).

Se han descrito incluso técnicas de refuerzo o plastias mínimamente invasivas, como las de Maffulli y col. en 2010 que tienen su mayor indicación en las rupturas crónicas del tendón (49,50).

Hay muchos autores que abogan por una rehabilitación funcional y precoz, independientemente del tratamiento utilizado, incluso hay trabajos en los que se considera más importante en la evolución de las rupturas del tendón de Aquiles la rehabilitación realizada o la pauta postoperatoria que el propio tratamiento quirúrgico. Podría decirse también, que es indiferente la técnica quirúrgica aplicada, mientras la pauta postoperatoria sea la adecuada: “*Early motion for Achilles tendon ruptures: Is surgery important?*” (2,6,24-26,51-59). También se recomienda la carga completa inicial, y existe incluso un protocolo basado en la evidencia al respecto. Parece que la carga y la movilización precoces ayuda a alinear las fibras de colágeno, mejorando la resistencia a la tracción y la capacidad de deslizamiento (2,6,60,61).

En los últimos años también se propugna por el tratamiento funcional no quirúrgico de las rupturas del tendón de Aquiles. Existen diferentes trabajos que muestran resultados comparables con el tratamiento quirúrgico en cuanto a rerupturas, pero sin las temibles complicaciones del mismo (25,26,55,62-65).

No obstante, antes de decidir la estrategia terapéutica es importante definir las necesidades funcionales del paciente, sus expectativas deportivas, así como los diferentes factores de comorbilidad (66).

## **1.1 Historia**

### ***1.1.1 Mitología***

Aquiles, hijo de la diosa Tetis y del mortal Peleo, fue uno de los grandes héroes de la mitología griega. En contra de lo que pudiera parecer por sus cualidades sobrehumanas, era un simple mortal. De todos los que lucharon en la Guerra de

Troya, Aquiles fue el más reconocido (67), jugando un papel principal en los ataques que se sucedieron en los 10 largos años del asedio de Troya.

Cuenta la leyenda que Tetis, que sabía que su hijo no llegaría a alcanzar la madurez, lo bañó en las aguas de la laguna Estigia para hacerle inmortal. Y casi lo consiguió, pero cuando sumergió a su pequeño en el agua, el talón por el que le sujetaba quedó fuera del agua lo que provocó que siguiese siendo mortal. Finalmente fue el «talón de Aquiles» el elemento fatal para el héroe.

Aquiles fue educado por el sabio centauro Cirón, y entre otras cosas, recibió una formación intensiva en la carrera, por lo que uno de los epítetos más corrientes en la Ilíada de Homero es el de «pies ligeros».

El final de su vida se debió a que fue herido con una flecha lanzada con el arma de Paris, un gran guerrero cuyo arco en esta ocasión estaba guiado por Apolo, al que no le gustaba demasiado Aquiles. El dios se aseguró de que la flecha acertaba en su única parte vulnerable, el talón. Es en la Odisea donde Menelao relata a Telémaco (hijo de Ulises) la muerte de Aquiles (68).

413 Respondiéndole en seguida Tetis, derramando lágrimas:

*414 ¡Ay, hijo mío! ¿Por qué te he criado, si en hora aciaga te di a luz? ¡Ojalá estuvieras en las naves sin llanto ni pena, ya que tu vida ha de ser corta, de no larga duración! Ahora eres juntamente de breve vida y el más infortunado de todos. Con hado funesto te parí en el palacio. Yo misma iré al nevado Olimpo y hablaré a Zeus, que se complace en lanzar rayos, por si se deja convencer. Tú quédate en las naves de ligero andar, conserva la cólera contra los aqueos y abstente por entero de combatir. Ayer se marchó Zeus al Océano, al país de los probos etíopes, para asistir a un banquete, y todos los dioses lo siguieron. De aquí a doce días volverá al Olimpo. Entonces acudiré a la morada de Zeus, sustentada en bronce; le abrazaré las rodillas, y espero que lograré persuadirlo (69).*

### **1.1.2 Historia de las rupturas del tendón de Aquiles**

Aquiles fue realmente herido en el talón y no el tendón, pero se creó cierta confusión con los términos talón de Aquiles y tendón de Aquiles (Figura 1). Parece ser que fue a partir de 1963, cuando el anatomista Flamenco Philippe Verheyen acuña por primera vez el término tendón de Aquiles en lugar de “*tendo magnus*” (utilizado por Hipócrates) y “*chorda Hippocratis*” (usado por otros autores). Hoy en día los anatomistas lo llaman tendón calcáneo (70).



**Figura 1:** Escultura de Aquiles herido (70)

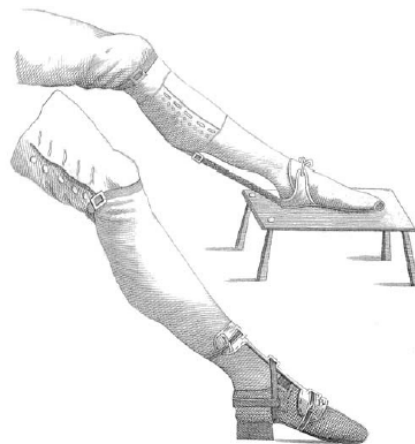
La primera descripción de la que se dispone de una lesión del tendón de Aquiles es de Hipócrates, siglo V a.C. En ella se dice que, si este tendón es cortado o lesionado, causa una fiebre aguda que induce el shock, afecta la mente y finalmente produce la muerte (71).

Ambroise Paré en el año 1575 recomienda para el tratamiento de las rupturas de Aquiles, que el tendón sea vendado con vendas impregnadas en vino y especias, pero advirtiendo que el resultado es dudoso (10,17). “El paciente cojeará siempre un poco, debido a que los extremos del tendón roto y retraído no podrán nunca juntarse de nuevo” (72).

En 1736, Jean Louis Petit, cirujano de París, describe 3 casos de ruptura de Aquiles, siendo uno de los pacientes acróbata circense y habiendo presentado una ruptura bilateral (70).

Alexander Monro (1697-1767) describe el vendaje de Monro, del cual tenemos testimonio gracias a un libro sobre su trabajo publicado por su hijo en 1781 (70)

John Hunter, en 1766 describe su propia ruptura de Aquiles y la utilización del vendaje de Monro como tratamiento (Figura 2) (70).



**Figura 2:** Ilustración del vendaje de Monro y férula (70).

El tratamiento quirúrgico se empieza a utilizar en 1888, siendo descrito por Gustave Polaillon, cirujano francés, aunque ya se conocen procedimientos quirúrgicos similares datados del siglo X realizados por médicos árabes. En el siglo XII el cirujano italiano Guglielmo di Faliceto considera que la naturaleza es incapaz de unir tendones divididos y que, por lo tanto, el tratamiento quirúrgico es imprescindible (10,17).

El paciente de Polaillon es un acróbata que se rompe el tendón ejecutando un salto peligroso. Inicialmente el tratamiento es ortopédico, mediante la inmovilización en extensión de tobillo durante 2 semanas, pero a los 6 meses sufre una reruptura. Es intervenido e inmovilizado durante 15 días y a los 18 días de la cirugía es capaz de caminar sin muletas (72).

Es a partir de principios del siglo XX, y gracias a los trabajos de nivel IV de Abrahamsen y de Quenu y Stoinovitch (72,73), que el tratamiento quirúrgico de las rupturas agudas de Aquiles empieza a hacerse más común.

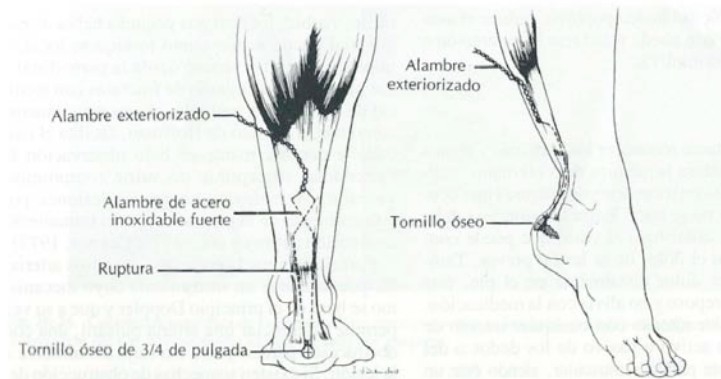
Abrahamsen (1923) en Dinamarca, publica una serie de siete casos, la serie más larga publicada hasta ese momento (72). Sólo 66 casos de ruptura de tendón de Aquiles se encuentran publicados en la literatura hasta 1929 (7).

Quenu y Stoinovitch comparan los resultados del tratamiento conservador y el quirúrgico en una serie de 66 casos y concluyen que el tendón de Aquiles se debe operar y además de forma precoz. Sin embargo, si se analizan sus series, se puede ver que los pacientes tratados de forma conservadora son infra-tratados, como también sucede en los trabajos de Christensen (19), Lindholm (20) y Quenu y Stoinovitch (73).

En 1968 y 1972 Lea y Smith presentan series de pacientes tratados de forma conservadora, frente a no hacer ningún tratamiento con buenos resultados (74). Mientras, Carden y col. recomiendan el tratamiento conservador en aquellos casos diagnosticados antes de las 48 horas y el tratamiento quirúrgico pasado ese tiempo (71).

En la literatura reciente podemos encontrar abundantes estudios que comparan el tratamiento conservador con el tratamiento quirúrgico. En el trabajo de Möller y col. del 2001, la tasa de reruptura es claramente más alta tras el tratamiento conservador (20,8%) que tras el tratamiento quirúrgico (1,7%), aunque el resto de parámetros son bastante similares (18). En otros trabajos, sin embargo, no se demuestra de forma estadísticamente significativa que el tratamiento quirúrgico sea más ventajoso en cuanto a menos rerupturas y mejor evolución funcional, que el tratamiento conservador (25-27,63).

En 1974 se publica por Hann la técnica quirúrgica propuesta por Howard, en la cual se emplea un alambre uno de cuyos extremos se exterioriza y el otro se pasa alrededor de un tornillo insertado en el calcáneo (Figura 3) (75).



**Figura 3:** Ilustración de técnica propuesta por Howard (75).

La reparación percutánea es inicialmente descrita en 1977 por Ma y Griffith, sin rupturas y con sólo dos complicaciones menores (36).

Se han realizado numerosos trabajos comparando la cirugía abierta con la percutánea. Lim y col. presentan los resultados de un trabajo prospectivo randomizado controlado en 2001, abogando por el tratamiento percutáneo al presentar menos complicaciones y mejor resultado estético (38). Prácticamente hay los mismos resultados en los trabajos de Haji y col. (39), Laffenetre y col. (40), Cretnik y col. (41) y Gigante y col. (46), recomendando este último este tratamiento para deportistas no profesionales.

Recientemente también se describen técnicas mínimamente invasivas como la realizada con el instrumento *Achillon*<sup>®</sup> o *Dresden*<sup>®</sup> (44,45), con resultados similares a los publicados con las técnicas percutáneas.

Los últimos trabajos tienden a apoyar el tratamiento funcional, ya sea realizándose carga precoz o solamente movilización precoz, con resultados que se equiparan al tratamiento quirúrgico, tanto en buenos resultados como en índice de reruptura (2,25,26,32,55,57,65).

En cuanto al tratamiento quirúrgico, también se aboga por realizar movilización y carga precoz con mayor satisfacción del paciente y acortamiento del tiempo de rehabilitación. Aunque pudiera temerse que la cicatriz se elongara al realizar



carga precoz, especialmente con el tobillo en posición neutra, se ha visto que esto no sucede, como también se ha podido demostrar al aplicar ejercicios activos en los flexores de los dedos (76,77).

## 1.2 Epidemiología e incidencia

La ruptura del tendón de Aquiles es bastante frecuente en la población adulta. Su incidencia es difícil de determinar, ronda las 18 rupturas por cada 100.000 personas y todos los estudios muestran que está aumentando en las últimas décadas en los países industrializados (9,11-13,48,78).

Según Józsa y col., el tendón de Aquiles es el tendón que se rompe con mayor frecuencia, siendo el 40% de todas las rupturas tendinosas que requieren tratamiento quirúrgico. Estiman en el mismo trabajo, que los deportistas por ocio se rompen con más frecuencia que los de alto nivel, debido al calentamiento muscular inadecuado o a la actividad deportiva discontinua (*weekend warrior*, guerrero de fin de semana) (79).

En general los pacientes que presentan rupturas de Aquiles suelen ser más jóvenes que los que se rompen otros tendones (78).

La incidencia en la isla de Oulu, en Finlandia, fue de 18 por 100.000 habitantes en 1994. En este trabajo se recoge un ascenso de la incidencia, siendo de 2 por 100.000 en el período de 1979-1986 y de 12 de media en el período de 1987-1994. La distribución encontrada en este trabajo por edad y sexo, es de 85% de hombres y 15% de mujeres, ratio de 5,4:1, con una media de edad de 40 años. La incidencia anual a partir de 1985 aumenta más en hombres que en mujeres, como se describe en otros trabajos, y también aumentan las lesiones relacionadas con el deporte (11).

En Escocia, también en 1994, la incidencia recogida es de 6 por 100.000 (10).

En Copenhague, la incidencia de rupturas de Aquiles desde 1978 a 1995 recogida por Levi, es de 13,4 por 100.000 habitantes al año (población de 88.000 personas). La media de edad recogida es de 41 años, el ratio hombres:mujeres es de 2.8:1 y el tendón izquierdo el más afectado, con un 57% (80).

En el trabajo de Houshian y col. se hace referencia al aumento de la incidencia de las rupturas de Aquiles en la población estudiada, la correspondiente al área de acción de 5 hospitales de Dinamarca (220.000 habitantes). La incidencia pasa de 18,2 por 10<sup>5</sup> en 1984 a 37,3 por 10<sup>5</sup> en 1996. Concluyen también que aumentó más en hombres a partir del 1995 que en mujeres, y que este aumento parece corresponder al aumento de actividades deportivas en ese grupo. El ratio encontrado es de 3:1. La edad media es de 42,1 y la moda entre 30 y 49 años (12).

En un estudio que cuenta con la población de un solo hospital en el este de Finlandia, la incidencia encontrada es de 17,9 por 100.000 habitantes (81).

El mismo autor, publica posteriormente en 2008 una incidencia de las rupturas de Aquiles tratadas quirúrgicamente del 1987 al 1999 de 11,2 por 100.000 habitantes. Se observa una tendencia al alza en los últimos años, teniendo en 1987 una incidencia de 8,3 por 100.000 y en 1999 de 14,8 por 100.000. Se encuentra también un aumento de la edad media de los pacientes. Esto se puede explicar parcialmente por el cambio de distribución de edad de la población general durante los 13 años del estudio (13). La distribución por edad tiene un pico de incidencia a la edad de 39-40 años, en contraposición con el trabajo del mismo autor del 2000 en el que se habla de 2 picos, uno hacia esta edad, y un segundo pico a una edad más avanzada. La edad media para los hombres es de 41,7 años y para las mujeres de 44, con una diferencia estadísticamente significativa. En este trabajo se encuentra un pico muy brusco de incidencia en los hombres de 20 a 30 años que no se encuentra en las mujeres. El ratio de incidencia hombre y mujer es de 3,7:1 (13).

Suchak y col. publican en 2005 un trabajo en el que la incidencia pasa del 5,5 por 100.000 en 1998 al 9,9 en 2002, en Edmonton, Canadá. Las rupturas en los

hombres pasan de 8,8 a 14 por  $10^5$ , aumentando de forma estadísticamente significativa año tras año desde 1998. En las mujeres, sin embargo, este aumento significativo sólo se observa en los 2 últimos años del estudio (2,1 en 1998 a 6,1 en 2002). El ratio hombre mujer es de 4:1. La media de edad es de 41,4 y el tendón izquierdo el más comúnmente afectado (57%). El pico de edad para los hombres es de 30 a 39 años con una media de edad de 40,6. Para mujeres la edad media es un poco más alta, 44,5 años, con un rango entre 40 y 49 años (82).

En el trabajo de Clayton y Court-Brown del 2008 se recoge una incidencia de 11.3 por  $10^5$  habitantes en Edimburgo, siendo estudiados los años 1996 a 2000 (83).

En Nueva Zelanda la incidencia entre 1999 y 2008 es de 24 por  $10^5$  (un total de 363 pacientes) con una distribución de 26 por  $10^5$  para los hombres y 22 por  $10^5$  para las mujeres. Como dato curioso, en esta serie, encontramos que la distribución entre hombres y mujeres es similar hasta los 50 años (159 hombres por 152 mujeres), mientras que en el grupo de 51 a 60 años se ven afectados más hombres. Parece que esta paridad en cuanto al ratio hombre:mujer es debida a que en su región, el *netball* es muy frecuente entre mujeres y es la principal causa de rupturas agudas del tendón de Aquiles. La media de edad para los varones es significativamente más alta que para las mujeres (41,2 y 37,6 años) (14).

En Estados Unidos, en el trabajo de Raikin y col. de 2013 el ratio hombre: mujer es de 4.8:1, con una media de edad de 46,4 (5,6 años más en las mujeres). Analizan la incidencia de ruptura según las razas y encuentran un 63% de caucásicos, un 31% de africanos americanos, un 4% de asiáticos y un 2% de hispanos. Recogen también el IMC (Índice de Masa Corporal) que tiene una media de 28,8, con sólo un 23% de las rupturas con un IMC normal (IMC normal <25) (8).

Recientemente, Huttunen y col. publican la revisión de los casos desde 2001 a 2012 en Suecia observando un aumento en las incidencias tanto en hombres

como en mujeres. En 2001, la incidencia en hombres es de 47 por 100.000 y en mujeres de 12, mientras que en 2012 pasa a ser de 55 por 100.000 en hombres y de 14,7 en mujeres, con un respectivo aumento del 17% y del 22% (84).

En cuanto a la incidencia de las rupturas del tendón de Aquiles en pacientes de edad avanzada, Cretnik y col. publican un trabajo en 2010 en el que se analiza dicha incidencia en Celje, Eslovenia. Se recogen las rupturas en pacientes de más de 60 años desde 1991 al 2000 siendo un total de 14, con una incidencia de 1,28 por 100.000 habitantes (85).

En cuanto a la distribución de las rupturas, en el trabajo de Scott y col. de Vancouver el ratio de distribución hombre:mujer encontrado es de 4:1 con una edad media de 38,8 años y un pico de edad coincidente de 31 a 40 años. No se encuentran diferencias en la distribución por sexos o edad entre los casos relacionados con el deporte (86).

Uno de los trabajos que encuentra mayor incidencia de rupturas agudas del tendón de Aquiles en mujeres, con un ratio hombre:mujer de 2:1, es que presentan Carden y col. (Edimburgo) sobre un total de 106 pacientes (71). En el trabajo de Clayton y Court-Brown (también de Edimburgo), la curva de distribución por edad muestra un pico más elevado en las pacientes mujeres (46,9 años) frente al pico de la curva de los hombres (43,2 años), tratándose de una curva de distribución no descrita hasta el momento (83).

Turner-Voseller y col., en el trabajo de 2013 realizado en Nueva York, encuentran plausible que se haya sobreestimado la frecuencia de rupturas agudas de Aquiles en mujeres, debido a un fallo en la codificación empleada habitualmente (87).

### **1.2.1. Etiología**

La etiología de las rupturas del tendón de Aquiles es en su mayor parte debida a actividades deportivas. La distribución de las rupturas en cuanto a los diferentes deportes varía de forma considerable de país en país en función de las tradiciones deportivas nacionales. Por ejemplo, en el Norte y Centro de

Europa, los deportes más comunes son el fútbol, el tenis, los juegos de balón en interiores, el esquí y la gimnasia. En Norte América, en cambio, los más frecuentes son el baloncesto, el fútbol americano, el *baseball*, el tenis y el esquí (8,78).

En Finlandia el deporte que se asocia con más frecuencia es el vóleybol (81).

Suchak y col. (Canadá) recogen en su artículo un 75% de rupturas de Aquiles debidas a actividades deportivas, siendo el deporte más frecuente el fútbol (11,8%) y en segundo lugar el vóleybol (9,6%). En el caso del vóleybol sí que se encuentra una distribución estacional, con aparición más frecuente de lesiones en invierno (56).

En el trabajo de Levi (Dinamarca) el deporte que con más frecuencia causa rupturas de Aquiles es el bádminton (49,7%) y en segundo lugar el *handball* (6,8%) (80).

Houshian y col., también en Dinamarca, encuentran que el 73% de las rupturas están relacionadas con el deporte, y dentro de éstas el 93% se producen en juegos de pelota o raquetas siendo el deporte más frecuente tanto en hombres como en mujeres el bádminton, seguido de fútbol en hombre y del *handball* en mujeres (12).

En Nueva Zelanda, en el trabajo de Gwynne-Jones y col., se recoge un 78,5% de lesiones producidas por deportes, siendo el más frecuente el *netball*, seguido de muy lejos en frecuencia por el *squash*. La etiología deportiva es incluso más alta en el grupo de edad de 15 a 30, siendo entonces del 94%. Por otro lado, en los pacientes mayores de 51 años los deportes sólo provocan el 43% de las rupturas (14).

Leppilahti y col. encuentran que un 82% de las rupturas son de etiología deportiva, de las cuales, el 12% de los pacientes son atletas profesionales (11).

Poposka y col. presentan un estudio con un 92% de rupturas relacionadas con actividades deportivas, con una media de edad de 40 años. En la mayoría de los casos, 63%, la ruptura tiene lugar a los 20 minutos del inicio de la actividad (88).

Margetic y col. (Croacia), de un total de 100 pacientes encuentran un 59,1% de rupturas producidas por prácticas deportivas, fundamentalmente en fútbol (89).

Carden y col. observan en su estudio que las rupturas en pacientes hombres de más de 70 años se suelen deber a un trauma mínimo, y describen por primera vez rupturas de tendón de Aquiles causadas por mecanismo de empuje en accidente de tráfico y producidas en una melé de rugby. En su mayor parte se trata de pacientes relativamente inactivos que practican el deporte esporádicamente como mucho una vez por semana (71).

En Estados Unidos, se encuentra en la literatura que la actividad deportiva es responsable de un 68% de las rupturas, aunque este dato es mayor en pacientes por debajo de los 55 años (77%). El deporte que más frecuentemente causa ruptura del tendón de Aquiles es el baloncesto. Los pacientes de edad avanzada y con un IMC mayor de 30, frecuentemente sufren la ruptura en alguna actividad ajena al deporte (8).

Turner- Voseller y col. en su trabajo analizan la tasa de rupturas en las que la etiología es una actividad deportiva, no encontrando diferencias estadísticamente significativas entre la población de hombres y mujeres. El deporte más frecuente en los hombres es el baloncesto y en las mujeres el tenis (87).

En cuanto a la distribución geográfica o estacional, no hay demasiados datos en la literatura. Nyysönen y col. encuentran una incidencia más alta en los alrededores de las zonas urbanas (Helsinki) mientras que la población rural del norte y del este tienen relativamente menos casos de rupturas. Una posible razón para esto puede ser el diferente nivel de actividades deportivas (13). En las zonas rurales no se practican tantas actividades deportivas, pero la actividad física es más frecuente y regular. En este mismo trabajo no se encuentran diferencias estacionales con significación estadística.

Suchak y col. encuentran un aumento de incidencia en primavera, pero sin un significado estadístico, aunque en el caso de rupturas producidas practicando vóleybol se producen con más frecuencia en invierno (56).

Por otro lado, Scott y col. sí que observan una distribución claramente estacional en las rupturas de Aquiles. La mayor parte de los accidentes tienen lugar en primavera, y el pico de menor incidencia en invierno. Especialmente tienen distribución estacional las rupturas derivadas de actividades deportivas, presentando en dichos pacientes significación estadística ( $p=0,03$ ). En este mismo trabajo también obtienen un 76% de lesiones relacionadas con actividades deportivas. Asimismo, el aumento de lesiones en primavera es debido en su mayoría a lesiones relacionadas con el deporte. (86)

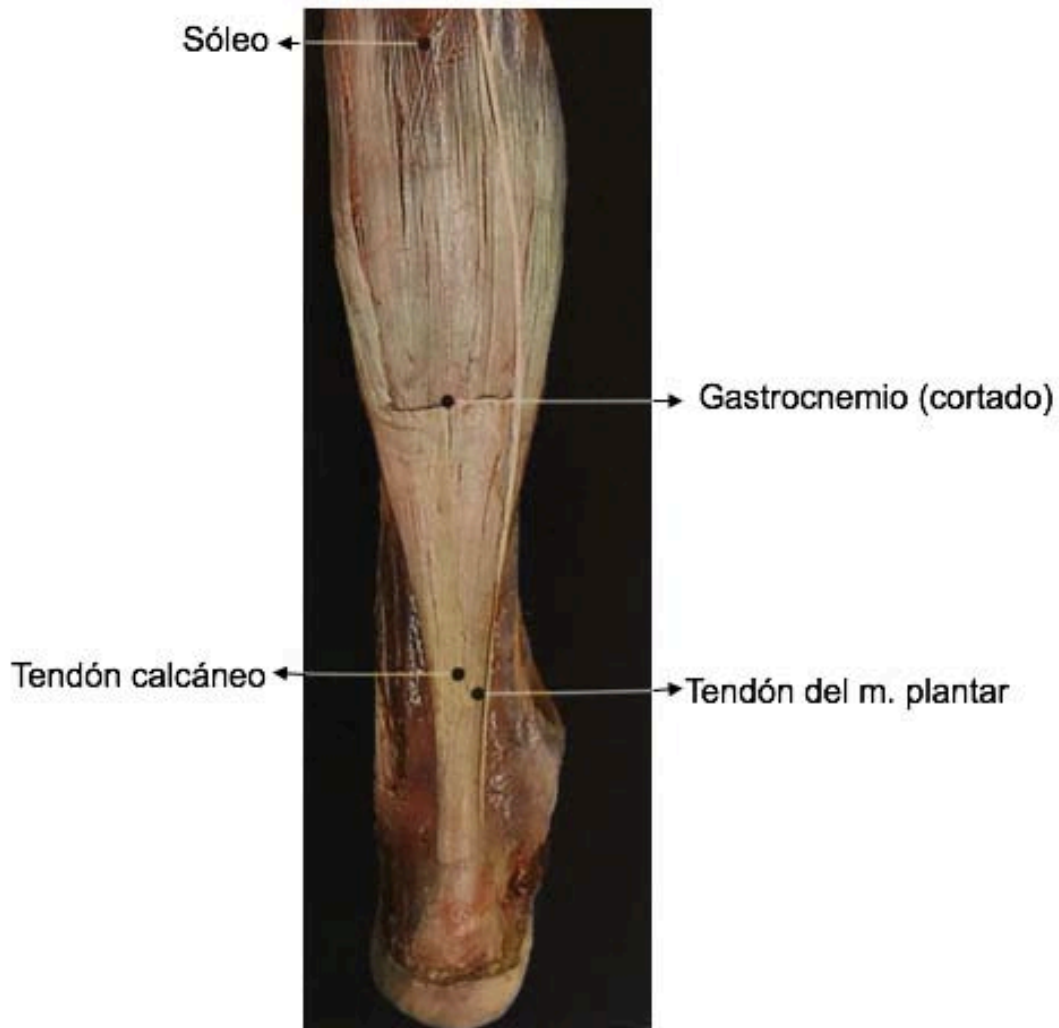Raikin y col. recogen un aumento de incidencia significativo en las rupturas producidas en los meses de buen tiempo, esto es, el grupo donde se combina la primavera y el verano (57%) (8).

## **1.3 Anatomía y fisiología**

### ***1.3.1 Anatomía macroscópica***

#### **1.3.1.1 Musculatura**

El músculo tríceps sural (*m. triceps surae*) está formado por los músculos gemelos (*m. gastrocnemius*) y por el músculo sóleo (*m. soleus*). Se trata de dos músculos separados en sus orígenes pero que confluyen en su inserción formando un tendón conjunto, el tendón de Aquiles (*tendo m. tricipitis surae Achillis*) (Figura 4) (90,91).



**Figura 4:** Preparación anatómica de la región posterior de la pierna izquierda, capa media (91).

Los **músculos gemelos** son aplanados, de forma oval y voluminosos, están localizados superficiales en la región posterior de la pierna y forman la masa principal de la pantorrilla. Tienen su origen en el triángulo poplíteo y están unidos a la cápsula articular. Se trata de músculos biarticulares (92). El gemelo interno nace en la parte superior del cóndilo interno y el gemelo externo en el cóndilo externo. Se insertan a través de un ancho tendón que comienza en la cara anterior de los músculos y que en su parte inferior se hace estrecho y grueso, continuándose directamente con el tendón de Aquiles. Forman pues, en su conjunto, un verdadero músculo bíceps. Se los designa además con el nombre



de gastrocnemios (de *γαστηρ*, vientre y *χνημη*, pierna), porque a su presencia se debe el abultamiento posterior de la pierna (vientre de la pierna) o pantorrilla (93).

Los dos gemelos siguen una dirección convergente hacia abajo y en la parte más inferior están separados sólo por un estrecho surco. El vientre del gemelo interno suele llegar más abajo que el gemelo externo.

Su acción es la flexión de la pierna, flexión plantar, supinación y adducción del pie. Su inervación se produce mediante el nervio ciático poplíteo interno (L5, S1, S2) (90,93).

El **músculo sóleo** también tiene una forma aplanada, gruesa y fusiforme. Se llama así por su forma de suela de zapato (94). Está situado en la parte posterior de la pierna, cubierto en casi su totalidad por los gemelos y limitando en su parte superior con el músculo poplíteo. Nace en la cabeza y en la parte posterior del peroné, en la línea poplíteo de la tibia y en un arco tendinoso extendido entre ambos huesos (*arcus tendineus m. solei*). Es un musculo monoarticular (92). Sus fibras se dirigen hacia abajo y atrás terminando en una lámina tendinosa superficial la cual se hace más estrecha y más gruesa en su parte inferior y se continúa directamente con el tendón de Aquiles. Su acción es plantoflexora, supinadora y aductora del pie. Su inervación es a través del nervio ciático poplíteo interno (L5, S1, (S2)) (90,93).

El **músculo plantar delgado** (*m. plantaris*) es aplanado, fusiforme y corto, aunque con un tendón realmente largo. Su función es la misma que la de los gemelos y se consideraba que no era constante en los individuos, pero en el reciente trabajo de Sterkenburg del 2011, de 107 especímenes el plantar delgado fue encontrado en el 100% (95). Su presencia entre las diferentes razas, también es variable. Se encuentra en un 95% de los individuos de raza negra, en un 92% de los caucásicos europeos, en el 90% de los chinos y en 80% de los japoneses (94). Tiene su origen en la región poplíteo del fémur, en la parte superior del cóndilo externo y está adherido a la cápsula articular. El músculo está situado en la región posterior de la pierna limitando en su parte externa con el músculo gemelo externo y por delante con la cápsula articular y el músculo poplíteo. Se

dirige hacia medial y distal a través de su largo tendón el cual corre a lo largo de la cara dorsal del soleo, por delante de los gemelos, y acaba perdiéndose en el lado interno del Aquiles, algunas fibras también terminan en la aponeurosis de la pierna. Su inervación es gracias al nervio ciático poplíteo interno (L4, L5, S1, (S2)) (90,93).

El tendón del músculo plantar delgado es importante para el tratamiento de las patologías del tendón de Aquiles ya que es utilizado en múltiples ocasiones como plastia de aumentación (técnica de Lynn) (96).

Con todo esto, sabemos que el tendón está formado por la conjunción de las fibras del soleo por delante y los gemelos por detrás, conservando todos ellos cierta individualización en el interior del tendón.

El nervio sural cruza el tendón aproximadamente 11 cm proximal a la tuberosidad del calcáneo en su región lateral (o a 9,83 cm de la punta del maléolo peroneal o a 3,5 cm distal a la unión musculotendinosa). Por esta localización, es vulnerable a lesiones iatrogénicas, especialmente con las técnicas de reparación percutáneas o mínimamente invasivas (15,97).

### **1.3.1.2 Tendón**

La longitud total del tendón es de aproximadamente 15 cm (92), su anchura va desde los 12 a los 15 mm y su grosor de 5 a 6 mm (93). Desciende verticalmente por detrás del plano muscular profundo (*tibialis*, *flexor comunis* y *flexor hallucis longus*) y del paquete vasculonervioso. Las fibras no siguen un trayecto recto, sino que giran sobre su propio eje, como una hélice, de manera que las fibras posteriores (gemelos) descienden por fuera mientras que las anteriores (soleo) son mediales (98). El hecho de que el tendón rote facilita que se elongue y que exista un rebote elástico. Estos 2 factores permiten que se libere la energía almacenada durante la marcha, que haya una gran velocidad de acortamiento y una gran potencia inmediata de forma más importante que si existiera solamente la contracción del músculo tríceps (94).

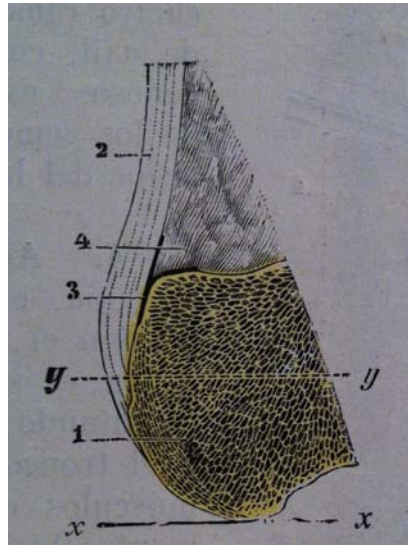
Proximalmente encontramos la unión musculotendinosa, que se encuentra sometida a una gran tensión durante la fase de contracción muscular. Se considera esta zona como la placa de crecimiento muscular y tiene células que se pueden alargar. Esta zona también es la que tiene más capacidad de alargamiento disminuyendo a medida que nos acercamos a la inserción ósea (99).

Su calibre no es uniforme. De arriba hacia abajo, el tendón primero se encoge hasta alcanzar su calibre mínimo por detrás de la articulación tibiotarsiana donde tiene una anchura de 12 a 15 mm y un grosor de 6 a 8 mm, ensanchándose distalmente hacia su inserción. Permanece lejos de la mitad superior de la cara posterior del calcáneo, antes de insertarse en su mitad inferior sobre una superficie amplia, triangular y rugosa.

La zona de inserción calcánea del tendón de Aquiles tiene dos zonas: las fibras centrales y las fibras superficiales.

**Las fibras centrales**, o fibras de Sharpey, penetran la región cortical y se funden en la trama ósea por una sucesión de transformaciones. En esta unión osteotendinosa, existe una transición progresiva del tendón a fibrocartílagos, cartílagos calcificados y hueso cortical. Es una zona que se caracteriza por su escasa vascularización y suele tener alrededor de 1 mm (Figura 5) (99).

En el neonato, la zona de inserción del tendón de Aquiles y la fascia plantar, es una gruesa continuación de fibras que va disminuyendo con la edad, llegando a ser una capa superficial de fibras periósticas en el pie de una persona de mediana edad (2).



**Figura 5:** Inserción calcánea del tendón de Aquiles: 1. Calcáneo, 2. Tendón de Aquiles, 3. Bolsa serosa, 4. Paquete adiposo (93).

**Las fibras más superficiales** del tendón acaban sobre unas crestas verticales que ocupan toda la parte posteroinferior del calcáneo, donde se reúnen con las fibras posteriores de la aponeurosis plantar media, formando el sistema funcional aquíleo-calcáneo-plantar de Arandes y Viladot (100). Este sistema funcional facilita a los músculos plantares cortos continuar el trabajo propulsor del tríceps sural durante la fase de impulso de la marcha (1).

### **1.3.1.3 Planta del pie**

La almohadilla plantar es una estructura muy especializada formada por tabiques fibrosos rellenos de tejido graso. Es capaz de absorber entre un 20 y un 25% de la carga que recibe el talón en el primer *rocker*.

La fascia plantar o aponeurosis plantar, está formada por fascículos longitudinales, con dirección posteroanterior (desde el calcáneo hasta los dedos en forma de abanico) y por fascículos transversales que unen a los longitudinales. Desde la región plantar, penetran dos tabiques, uno medial y otro lateral, que delimitan los tres grupos musculares (medial, medio y lateral) de la planta del pie y tejido adiposo. En la región distal, la fascia plantar forma tabiques sagitales

fibrosos que rodean los tendones flexores y se unen a los ligamentos profundos intermetatarsianos. Esto es especialmente importante en la eminencia digito-plantar para mantener los tendones flexores en su sitio, bajo las cabezas de los metatarsianos, y para producir el efecto cabrestante o *windlass*.

La aponeurosis plantar, tabiques, musculatura y grasa, forman una unidad funcional (sistema funcional dermoaponeurótico plantar) que colabora a mantener la bóveda plantar longitudinal y a proteger las estructuras vasculonerviosas (94,101).

#### **1.3.1.4 Vainas tendinosas**

El tendón de Aquiles está rodeado por dos vainas: la vaina aponeurótica y el peritendón (o paratenon).

La **vaina aponeurótica** corresponde al desdoblamiento de la aponeurosis tibial. Su hoja anterior lo individualiza de los componentes de la capa profunda. Su hoja posterior, reforzada por fibras transversales que transcurren entre los maléolos, lo separa del revestimiento cutáneo. Se encuentra íntimamente unido a la piel, especialmente en su parte más distal, por eso, toda disección excesiva produce desvascularización de la piel y puede producir adherencias en el futuro.

El peritendón no es una vaina sinovial real, sino una membrana delgada de tejido fibrilar con una estructura de tabiques endotendinosos, que en realidad forman sus prolongaciones intratendinosas. Este paratendón, permite que el tendón se deslice 1.5 cm aproximadamente durante la actividad (1,15).

El paratendón y el tendón están inervados por nervios de los músculos cercanos y por pequeños fascículos de nervios locales cutáneos, en particular, por el nervio sural (15).

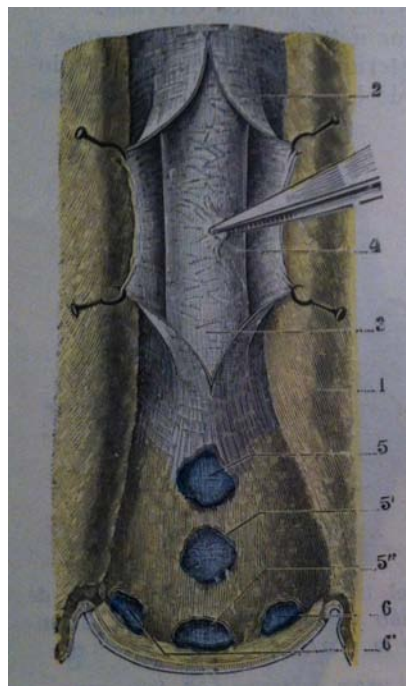
En sentido estricto, la tenosinovitis aquilea no existe y sólo podemos hablar de peritendinitis en caso de lesión específica del peritendón (1).

### **1.3.1.5 Bolsas serosas**

Son imprescindibles para el deslizamiento del tendón y podemos encontrar varias. En la región posterior encontramos las tres bolsas serosas de Bovi, formadas por la pérdida de láminas del tejido celular conectivo, situadas entre la vaina aponeurótica y la piel. En la región anterior encontramos la gran bolsa preaquiliana que separa la cara anterior de la parte distal del tendón, de la mitad superior de la región posterior del calcáneo (1).

Funcionalmente, la bolsa preaquílea rellena el vacío que queda entre el tendón de Aquiles y el calcáneo cuando el tríceps se contrae para realizar flexión plantar (94).

Las presiones excesivas ejercidas de un lado por el hueso y del otro por el calzado, originan lesiones inflamatorias de las bolsas con derrames de repetición y engrosamiento (Figura 6) (1).



**Figura 6:** Bolsas serosas de la región calcánea. Aponeurosis superficial abierta (93).

### **1.3.1.6 Piel**

En la parte más proximal es fina y móvil y hacia distal se hace más gruesa y está más adherida. Se conocen ampliamente los riesgos de la necrosis cutánea derivada de un abordaje quirúrgico, y la posibilidad de infección derivada de dicha necrosis. Todo ello condiciona los resultados y puede agravar el postoperatorio. Hay que decir, sin embargo, que la vascularización local de la piel no tiene ninguna particularidad y que los problemas de necrosis parecen provenir de otras causas como las posiciones de inmovilización o los traumatismos quirúrgicos de la piel.

Un estudio sobre la vascularización cutánea (102) demostró que la perfusión cutánea es máxima en una flexión plantar de 20 a 25°, pero en cambio llega a descender hasta un 49% en flexión plantar máxima. De esta forma podemos entender los peligros de una inmovilización postoperatoria en equino máximo.

La excesiva disección durante la cirugía, los separadores agresivos, la tracción exagerada o las suturas que producen isquemia por excesiva tensión son otros factores implicados en los problemas cutáneos postoperatorios. Se ha de tener precaución y tratar la piel con sumo cuidado (1).

### **1.3.1.7 Vascularización**

En el desarrollo embriológico el riego sanguíneo de los tendones es muy abundante, de esa forma favorece la síntesis y secreción de colágeno. Una vez formado el tendón se tiene una baja densidad celular y bajos requerimientos de oxígeno. Todo esto determina una limitada vascularización, lo que favorece que, tras un traumatismo tendinoso, estas estructuras cicatricen con gran lentitud (103).

La vascularización del tendón de Aquiles ha sido ampliamente estudiada y se ha relacionado la existencia de una zona con hipovascularización (situada a una distancia de entre unos 4 y 6 cm de la inserción calcánea) con el aumento de frecuencia de rupturas en esa zona. También se ha estudiado una zona

hipervascularizada anterior al tendón la cual se relaciona con las tendinopatías crónicas (1,104).

La tasa de captación del isótopo radioactivo  $Na^{24}$  inyectada en el tendón de Aquiles también ha sido estudiada para el mejor conocimiento de la vascularización del tendón. En sujetos sanos se ha visto que era significativamente mayor en grupos con una media de edad de 23 años que en los grupos de 43 y 71 años. Esto indica que el flujo sanguíneo en el Aquiles disminuye después de la 3ª década de la vida, lo que puede explicar ciertos cambios en el tendón con el paso de los años (4).

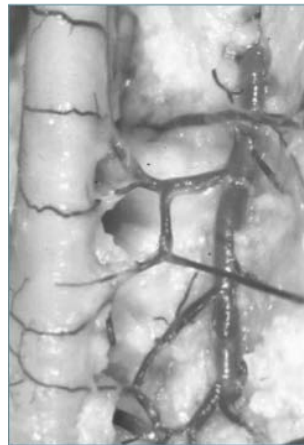La vascularización del tendón de Aquiles proviene de las arterias peronea y tibial posterior. Existen dos grupos principales en la vascularización: las arterias periféricas, que llegan a través del peritendón, y las arterias de los extremos. La red periférica predomina en la cara anterior del tendón y tienen una dirección vertical con numerosas anastomosis transversales.

En los extremos, las arterias se dividen rápidamente siendo su territorio vascular poco extenso. En cambio, las arterias periféricas tienen una función mucho más importante.

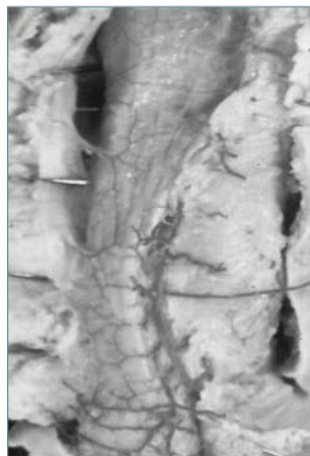
En la cara anterior del tendón no se observan zonas avasculares siendo la vascularización bastante simétrica en todas las porciones tendinosas. Las arterias anteriores son más gruesas que las posteriores y tras perforar el peritendón se dirigen de delante hacia atrás formando el mesotendón produciendo sobre todo ramas transversales sobre los tabiques endoteliales.

En el trabajo de Dalmau y col. se observan diferencias importantes en cuanto a tamaño de los vasos y distribución de las caras anterior y posterior. En la Figura 7, se puede observar en la cara anterior del Tendón de Aquiles la distribución de ramas procedentes de la arteria peronea y la formación del mesotendón, así como vasos que alcanzan la cara posterior por los lados. En la Figura 8, se observa la cara posterior del tendón y la distribución de vasos desde el peritendón. Se puede apreciar que las arterias son ostensiblemente más delgadas que en la cara anterior (92).





**Figura 7:** Cara anterior del tendón de Aquiles. Distribución de las ramas procedente de la arteria peronea y formación del mesotendón (92).



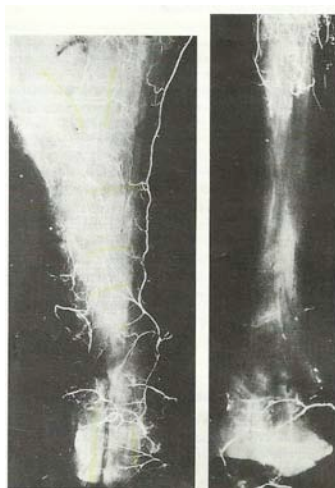
**Figura 8:** Cara posterior del tendón. Distribución de vasos desde el peritendón (92).

La arteria comunicante peronea se observa constante en todos los miembros del estudio y cruza ventral al tendón en su zona más distal. Da ramas anteriores en el tercio distal y une las arterias peronea y tibial posterior a través de sus ramas distales. En la cara posterior del tendón, existe una especie de malla portavasos o peritendón que emerge a partir de la unión musculotendinosa por la cara posterior y se extiende por su superficie, formando una fina red (membrana portavasos transparente) de pequeñas arterias. Se observa como los vasos

penetran en el espesor tendinoso a través de la membrana o bien se anastomosan con otros vasos que salen desde el interior.

En el trabajo de Dalmau y col. no se halla la zona avascular posterior pero sí se observa una excelente vascularización de los tercios proximal y distal y un tercio medio con anastomosis más separadas y mayores espacios libres (92).

Para Schepesis y col. la localización predominante anterior de la vascularización tiene que tenerse en cuenta al practicar tenolisis en las tendinopatías. De su estudio se desprende que existe una zona en el tendón prácticamente avascular de 4 a 6 cm por encima de la inserción calcánea, correspondiente a la región estrecha del tendón (Figura 9) (1,105).



**Figura 9:** Microangiografía del tendón de Aquiles. Zona de pobre vascularización a 4-6 cm de la inserción calcánea (1).

Carr y Norris también demuestran la escasez de vascularización en esta zona, y en cambio la abundancia de vasos del paratendón, que contribuye en toda la longitud del tendón a la nutrición del mismo. En su estudio en cadáver también muestran que la vascularización en el mesotendón es uniforme, y no segmentaria como se había descrito en los tendones flexores previamente. Dado

que esta zona es más pobre en nutrientes, suele ser el asiento más frecuente de tendinopatías o rupturas (106).

En un estudio con ecografía y Doppler color se ha demostrado que en los tendones de Aquiles con tendinosis crónica dolorosa, se forma una neovascularización en la parte anterior de la zona con los cambios del tendón. Existe la hipótesis de que los neovasos y la proliferación nerviosa que los acompaña son responsables del dolor en la zona de tendinosis (1,104).

### **1.3.1.8 Inervación**

La inervación del tendón y la piel posteromedial del tobillo viene dada por una rama supramaleolar de nervio tibial posterior, mientras que la de la cara exterior a través del nervio safeno externo. Las ramas nerviosas distales viajan hacia el interior del tendón siguiendo los tabiques endoteliales.

Todos los receptores sensoriales van a estar formados por la terminal de la rama periférica de la neurona sensorial de primer orden que es la que está en el ganglio raquídeo.

Existen dos grupos de terminaciones nerviosas en el tendón:

Las tipo I, II y III son las relacionadas con el movimiento. Dentro de este tipo existen los *propioceptores*, que están representados por los husos neuromusculares (en el interior de los vientres musculares) y los Órganos tendinosos de Golgi. Tenemos también los *mecanorreceptores* (corpúsculos de Vater Paccini) que se encuentran en la hipodermis que son sensibles a la vibración, y los *receptores de temperatura* (los Bulbos de Krause para el frío y de Ruffini para el calor).

Mediante estos receptores el tendón de Aquiles interviene en el control propioceptivo del tobillo. Esta función tiene mucha importancia y de ahí se deriva también lo imprescindible de la rehabilitación propioceptiva en el tratamiento de las patologías del tendón de Aquiles (1).

Las terminaciones nerviosas tipo IV son los *nociceptores*, y por su abundancia se puede explicar la frecuencia de disestesias y de neuromas después de un abordaje quirúrgico.

Curiosamente, coincide con la zona hipovascularizada del tendón, una zona también pobremente inervada (1).

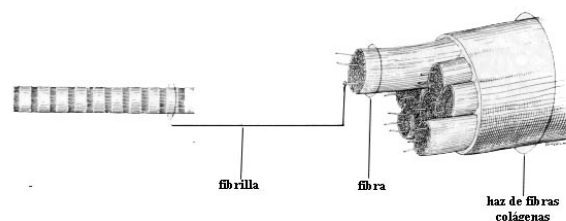
### **1.3.2 Anatomía microscópica**

#### **1.3.2.1 Histología**

El músculo puede estar unido directamente al hueso, en cuyo caso el área de unión es relativamente extensa, o alternativamente, el músculo puede insertarse en un tendón que está adherido al hueso en un área más localizada.

En general los tendones son bandas o cordones de tejido conjuntivo que unen el músculo al hueso. Su relación con ambos se establece en dos regiones especializadas, la unión musculotendinosa y la unión osteotendinosa, y es en ellas donde se suelen concentrar la mayoría de lesiones deportivas (103).

La estructura básica del tendón es el haz de primer orden (Figura 10). Los haces de primer orden están compuestos por fibras, que a su vez están compuestas por fibrillas. Cada fibrilla está formada por una superposición de moléculas de tropocolágeno y su diámetro es variable, entre 60 y 170 nm.



**Figura 10:** Estructura de haz de primer orden (107).

Cada haz de primer orden está rodeado por tejido fibrilar laxo, llamado tabique endotendinoso (también llamado peritendón interno). Varios haces de primer orden forman los haces de segundo orden cuya reunión constituye el tendón, que está rodeado por el peritendón externo (también llamado epitendón), de la misma constitución que los tabiques endotendinosos, que constituyen sus prolongaciones y contienen la vascularización y la inervación (Figura 11) (103,107,108). En reposo, presenta una arquitectura en “ola” (*crimping phenomenon*) (1).

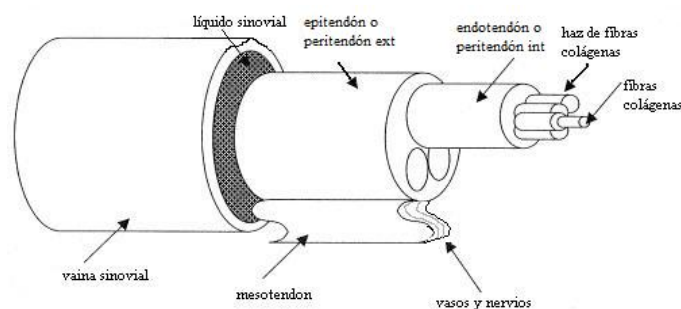
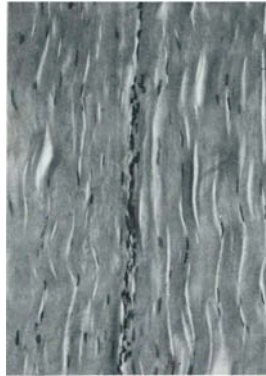
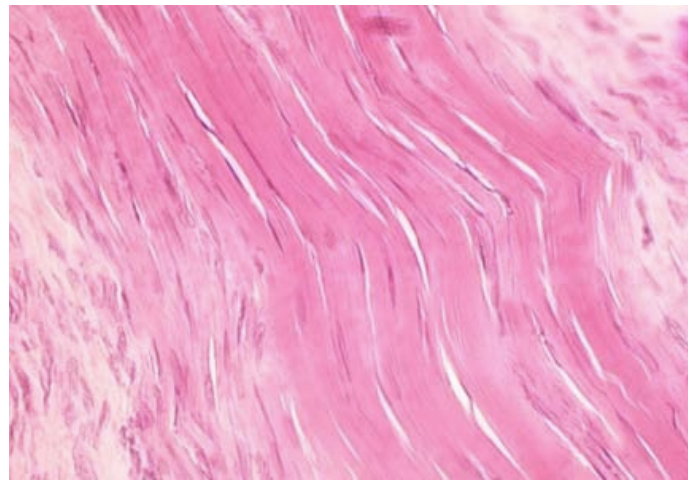


Figura 11: Estructura tendinosa.

El tendón es en realidad tejido conjuntivo denso modelado. Sus haces colágenos están dispuestos según un plan muy particular, y esta disposición es reflejo de los requerimientos mecánicos de este tejido en concreto. Macroscópicamente, el tejido tiene una estructura fibrosa visible, y es característico de él su aspecto blanco brillante. El tejido denso es un tipo de tejido conjuntivo adaptado para ofrecer resistencia y protección, y en el caso del tendón, se llama modelado porque los haces colágenos están orientados según una dirección fija (Figuras 12 y 13). Las fibras se orientan de forma que ofrezcan mayor resistencia a las fuerzas que normalmente actúan sobre el tejido (107,108,109).



**Figura 12:** Micrografía de tejido conjuntivo denso modelado de tendón. H-E (107).



**Figura 13:** Sección longitudinal de un tendón: los núcleos aplanados corresponden a los tenocitos dispuestos entre los haces de fibras de colágeno (103).

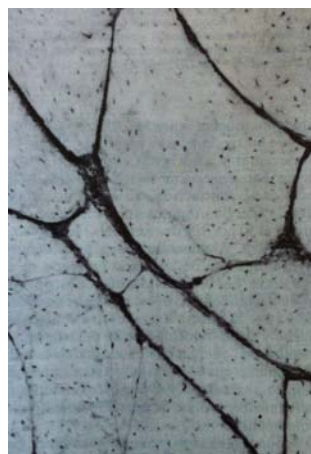
Los elementos básicos del tejido conectivo, y por lo tanto del tendón, son las **fibras**, las **células** y la **sustancia fundamental**.

Las **fibras** son proteínas que forman estructuras alargadas presentes en los diferentes tejidos. Los tres tipos más importantes de fibras son las colágenas, las reticulares y las elásticas.

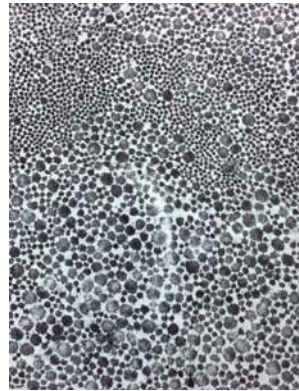
Las fibras de colágeno son las más numerosas del tejido conectivo, de hecho, son las proteínas más abundantes del cuerpo (108). El colágeno es sintetizado por los fibroblastos y es un 70% del peso seco del tendón, siendo su punto de ruptura cercano al del acero y, por lo tanto, es el que proporciona la resistencia

tensil al tendón (99). Se ha visto que el músculo sóleo en atletas está compuesto por un 70% de fibras de colágeno tipo I, y al parecer estas fibras son más susceptibles a la atrofia por la inmovilización que los otros tipos ya que son responsables del tono postural y están en continuo funcionamiento cuando la persona está de pie. Al estar inmovilizado, este continuo estímulo cesa y se produce la atrofia (2,5).

Hay más de 15 tipos de fibras de colágeno y constituyen la unidad primaria del tendón. Son fuertes y flexibles, blancas, confiriendo ese color a los tejidos en los que predominan. Están dispuestas paralelamente a las líneas de tracción y compuestas por un número variable de fibrillas. El colágeno tipo I forma el 97,5% del tendón y es el responsable de sus propiedades mecánicas (1). En los cortes transversales examinados con el microscopio electrónico, las fibras colágenas son de dos tamaños: una población de diámetro promedio de 60nm y la otra de 175nm (Figuras 14 y 15) (108).

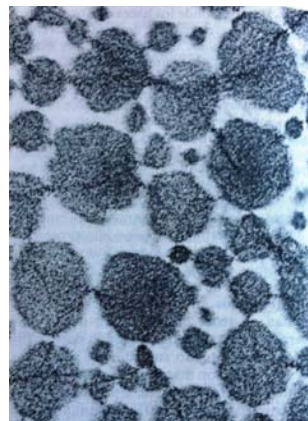


**Figura 14:** Corte transversal de tendón humano. Los gruesos haces de colágeno están separados por tejido conjuntivo laxo (108).



**Figura 15:** Fibrillas menores (60nm) y mayores (175nm) en corte transversal de tendón de Aquiles (108).

El número relativo de fibras grandes y pequeñas varía de tendón a tendón y en diferentes áreas del mismo tendón. Unos cordoncillos transversales de naturaleza desconocida pueden extenderse lateralmente de fibrilla a fibrilla. Las fibras colágenas forman haces de fibras de 0,2 a 20  $\mu\text{m}$  de diámetro. Son acidófilas por tanto se colorean de rosado con la eosina y de azul en el tricrómico de Masson con el azul de anilina (Figura 16) (108).



**Figura 16:** Líneas densas que se extienden de fibrilla a fibrilla (108).

Las fibras de elastina son más pequeñas que las de colágeno y también menos frecuentes en el tendón, representan sólo el 2%. Están dispuestas entre las fibras de colágeno y paralelas a ellas. Su componente principal es la proteína elastina y es la que da elasticidad al tendón (99). Se pueden estirar hasta en un 70% de su longitud sin romperse y vuelve a su forma inicial tan pronto como cesan las



fuerzas deformantes. El punto de ruptura está situado en el 150%. Esta propiedad elástica viene conferida por las numerosas secuencias de aminoácidos hidrófobos separadas por otras secuencias que contienen parejas de glicinas y otros aminoácidos pequeños como la lisina. Los aminoácidos hidrófobos permiten la disposición enrollada y la lisina permite la formación de alfa-hélices, que son los puntos donde se enlazan dos moléculas de elastina próximas (110). Estas delicadas redes de elastina situadas entre los haces de fibras colágenas sólo pueden detectarse después de una tinción específica para la elastina (99,108).

Las fibras reticulares son muy frágiles. Se forman de colágeno y un recubrimiento glucoprotéico. Son muy abundantes y forma el andamiaje en los órganos hematopoyéticos. Alrededor de las células musculares forman un entramado, estroma (109).

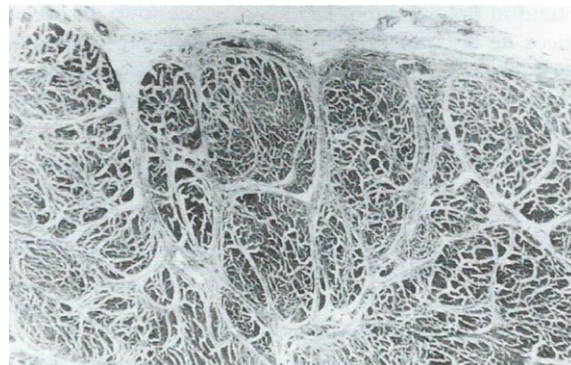
Las **células** que forman el tejido conectivo son las propias del tejido conectivo además de células procedentes de la sangre. Son, entre otros, fibroblastos, mastocitos y leucocitos. Los fibroblastos que forman los tendones son los llamados tenocitos, tendocitos o células tendinosas, y son las únicas células presentes en los tendones. Su función es la de sintetizar colágeno, elastina y matriz fundamental y su número aumenta durante la cicatrización de las heridas (99). Tienen una morfología aplanada con prolongaciones delgadas a modo de alas y se debe al hecho de estar comprimidas entre las fibras de colágeno. Están distribuidas en largas hileras paralelas, en los espacios situados entre los haces paralelos de colágeno. En los preparados histológicos solo se observan los núcleos aplanados dispuestos en hileras, mientras que la extensión citoplasmática queda confundida en el colágeno. Los cuerpos celulares son rectangulares, triangulares o trapezoidales según puedan verse de frente; y de perfil, aparecen en forma de bastoncillo. Su citoplasma se tiñe fuertemente con colorantes básicos y contiene un centrosoma claro vecino al núcleo único y aplanado. Aunque los límites entre las células vecinas de una hilera son patentes, sus límites laterales no se distinguen bien. En un corte transversal de

tendón, las células aparecen con forma de estrellas oscuras entre los haces de colágeno.

La **sustancia fundamental** está formada por agua, proteoglicanos y glucoproteínas (fibronectina, trombospondina y tenascina). La tenascina C parece estar implicada en procesos degenerativos. También está formada por sustancias minerales, particularmente el cobre (lesiones intercolagénicas), el manganeso (reacciones enzimáticas) y el calcio (unión tendón-hueso) (1).

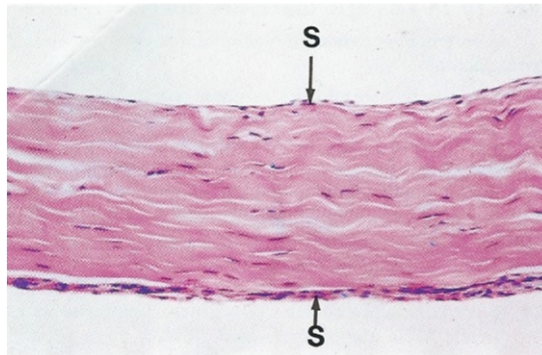
La función de la sustancia fundamental es la de sostener las células y mantenerlas unidas, así como proporcionar el medio en el que se establece el intercambio de sustancias entre la sangre y las células. También rellena los espacios interfibrosos, e interviene en la actividad metabólica (1,109).

La superficie del tendón es lisa y densa, con mínimas conexiones con el tejido de alrededor, lo que permite el relativamente libre movimiento del tendón. En la figura se puede observar un corte histológico del tendón de Aquiles (Figura 17) (1).



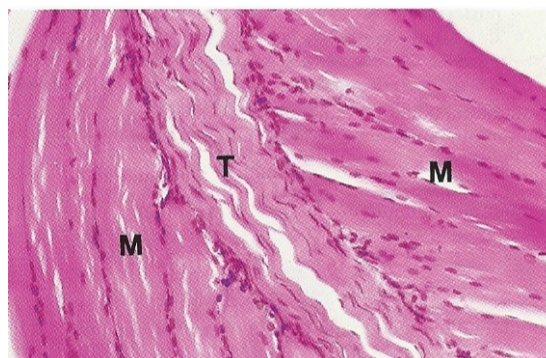**Figura 17:** Corte histológico del tendón de Aquiles (1).

En algunos sitios, como se muestra en la Figura 18, los tendones están revestidos por una vaina fibrosa con sinovial y el movimiento del tendón en la vaina es lubricado por fluido sinovial.



**Figura 18:** Cromatografía de tendón revestido por vainas sinoviales (111).

La Figura 19 muestra la inserción de dos haces de músculo esquelético M en un tendón T: en este caso, el tendón llevará la fuerza muscular en una dirección diferente de la dirección de empuje de los músculos esqueléticos individuales a los que se une (111).



**Figura 19:** Cromatografía de haces musculares insertándose en un tendón (111).

### ***1.3.2.1.1 Histología de la unión musculotendinosa***

Se trata de regiones especializadas donde las fibras musculares se unen a las fibras de colágeno del tendón y en las que las fuerzas son transmitidas entre las miofibrillas y la matriz. La zona de transición tiene una longitud de 100 a 200µm. Esta estructura se puede visualizar mediante microscopía electrónica en secciones longitudinales. En la unión miotendinosa, es habitual que exista

variabilidad en el tamaño de las fibras musculares, además de fibras con núcleos internalizados y fisuras internas, duplicación de líneas Z, y otras anomalías o rasgos histológicos que en esta región son normales, pero que podrían ser malinterpretados como signos patológicos.

La tenotomía, ya sea por procesos traumáticos o quirúrgicos, produce cambios importantes en el músculo esquelético, como la atrofia, que parece ser un proceso de remodelación del tejido muscular esquelético (103).

#### ***1.3.2.1.2 Histología de la unión osteotendinosa***

Las fibras de colágeno del tendón se irradian hacia el interior del hueso, fusionándose con las fibras de colágeno del periostio, por un lado, y por otro introduciéndose más profundamente en la cortical ósea mediante unas fibras de colágeno más gruesas y robustas (fibras de Sharpey). En este territorio se observa cartílago fibroso que se mineraliza en su proximidad al hueso. La superficie ósea es rugosa en la zona de inserción del tendón (103).

#### ***1.3.2.1.3 Histología de las rupturas del tendón de Aquiles***

Tal como refieren Arner y col. en 1959, la presencia de signos degenerativos es manifiesta en la historia de las rupturas del tendón de Aquiles. En su estudio, no encuentran infiltrado de células inflamatorias en dichos pacientes, lo que parece apuntar a que los cambios degenerativos estaban presentes antes de la ruptura (4). Kannus y Józsa tampoco encuentran infiltrado inflamatorio en los tendones estudiados confirmando la teoría de Arner y col. (7).

En los estudios histológicos realizados en las rupturas tendinosas, la tendinopatía degenerativa hipóxica es el hallazgo presente más común. También se encuentran, aunque en menor frecuencia, degeneración mucoide, tendolipomatosis y tendinopatía calcificante (7).

La **tendinopatía degenerativa hipóxica** se puede definir como un proceso degenerativo de los tenocitos y las fibras de colágeno. Es la lesión más común presente los pacientes afectados de ruptura de tendón de Aquiles, desde el punto de vista histológico. En las fases precoces hay alteraciones en la medida y forma de las mitocondrias y los núcleos de los tenocitos, además de poder verse en ocasiones calcificaciones mitocondriales e intracitoplasmáticas. En las fases avanzadas, los tenocitos tienen vacuolas hipóxicas o lipídicas y en algunas ocasiones, necrosis. Los hallazgos más frecuentes en las fibras de colágeno son rupturas longitudinales, desintegración, angulación y variaciones anormales en el diámetro. La etiología y patogénesis de los cambios degenerativos hipóxicos no ha sido aclarada, aunque podría deberse a un descenso en el flujo sanguíneo (7).

La **degeneración mucoide** existente fue definida como la presencia de grandes parches mucoides y vacuolas entre fibras de colágeno finas y frágiles. Los tenocitos dejan de tener su característica forma alargada y su citoplasma se llena de vacuolas (7).

En la **tendolipomatosis** podemos observar células lipídicas entre las fibras colágenas, que en las fases avanzadas forman largos y voluminosos conglomerados. Este tipo de lesión puede describirse como un tumor de partes blandas benigno pero invasivo, que al extenderse provoca una disminución de la fuerza tensil del tendón progresiva y un adelgazamiento de los haces de colágeno hasta que se rompen (7).

La **tendinopatía calcificante** se puede definir como grandes depósitos de calcio entre las fibras de colágeno y dentro de ellas mismas (7).

La desintegración edematosa confiere al tejido un aspecto irregular, ondulado y con finas rayas. Muchos de los haces de colágeno también muestran tendencia a la confluencia formando áreas pobremente estructuradas y con muy pocos núcleos en la zona. Las muestras de biopsia frecuentemente contienen áreas alternantes de tejido conservado y áreas con tejido degenerado y también hemorragias. Estos cambios degenerativos siempre están presentes pero su

grado y extensión es variado. Se pueden ver también zonas de degeneración mucoide en casos de rupturas de larga evolución: depósitos de calcio y conversión del tejido tendinoso en cartílago. Además de estos cambios degenerativos y necrobióticos, se puede observar una cierta reacción inflamatoria secundaria al traumatismo tisular.

En las rupturas frescas se halla hemorragia y leucocitos. A partir del 3º o 4º día, se encuentra tejido de granulación en el tendón degenerado que empieza desde el peritendón. Disminuye el tejido inflamatorio y pasa a ser más limfocítico formando más tejido de granulación. Después de 1-2 semanas, el tejido de granulación ha sustituido grandes partes del tendón junto a la ruptura. En casos más crónicos, operados al cabo de 1 mes o más, sólo se ven pequeñas porciones de tejido degenerativo, mientras que el resto está sustituido por tejido de cicatrización (4).

Parece que también hay **cambios vasculares** en los tendones rotos, tanto en el tendón como en el peritendón. Se trata de disminución u obliteración de la luz de las arterias y arteriolas debido a hipertrofia de la íntima y media, a veces acompañado de depósitos de fibrina o formación de trombos, y en algunos casos, arteritis o arteriolitis proliferativa (7).

Kannus y Józsa (7) en un estudio comparativo con casos control y casos de rupturas tendinosas (no sólo del tendón de Aquiles), no describen ninguna estructura sana en todas las muestras. En la mayor parte de tendones rotos (97%) existen cambios degenerativos, entre otros: tendinopatía hipóxica degenerativa, degeneración mucoide, tendolipomatosis, tendinopatía calcificante, etc. El resto de tendones (3%) presenta otras lesiones o cambios como tendinitis reumatoidea, cuerpo extraño intratendinoso, un xantoma, un tumor o un ganglión.

En los casos control, existen también cambios degenerativos, pero de forma menos frecuente, aunque con significado estadístico. En su estudio definen que en las personas de más de 35 años es común la patología degenerativa en los tendones y que estos cambios degenerativos se asocian con rupturas (7).

En el trabajo de Therman y col. del 2002, se valora la histología de la cicatrización de las rupturas del tendón de Aquiles en varios grupos de conejos. Uno de los grupos fue sometido a tratamiento conservador funcional y otro a tratamiento quirúrgico. En el grupo del tratamiento funcional la cicatrización es regular y la orientación de las fibras colágenas es paralela (112).

A la semana de la ruptura o de la cirugía, según sea el grupo, se puede observar tejido de granulación con fibroblastos alineados longitudinalmente, fibras de colágeno en la periferia cerca del peritendón y muñones tendinosos con aspecto necrótico. La diferencia principal entre ambos grupos es que, en el grupo quirúrgico, los fibroblastos no están alineados.

A las 2 semanas, el tejido de granulación se encuentra alineado en el defecto tendinoso con fibroblastos jóvenes en el área central. Se inicia la angiogénesis desde el peritendón hacia los cabos necróticos tendinosos. En los casos quirúrgicos, la imagen no es homogénea y existe una alineación parcial longitudinal de los cabos.

A las 4 semanas, se puede ver tejido de cicatrización homogéneo con fibras paralelas. Numerosos fibroblastos se encuentran alrededor de los bordes del tejido de cicatrización y existe reabsorción en los cabos. En los especímenes quirúrgicos persiste el aspecto no homogéneo, existiendo tejido de granulación inmaduro entre fibras paralelas y longitudinales.

A las 8 semanas, se observa que el tejido tendinoso rellena el defecto y los cabos se conectan. Se pueden encontrar algunos macrófagos entre las fibras de colágeno. En el grupo quirúrgico el tejido no es homogéneo y existe reabsorción.

A las 12 semanas, el tejido regenerado sólo se diferencia del tendón original marginalmente y sólo al microscopio. Las fibras siguen siendo más paralelas en el tratamiento funcional (112).

Por otro lado, Maffulli y col., en su trabajo del 2000 encuentran un aumento significativo de presencia de degeneración en los tendones rotos, en comparación con una población sin patología tendinosa. La población sana,

incluso con una media de edad mayor que la población con ruptura de Aquiles, no muestran bajo el microscopio óptico signos de degeneración tendinosa (113).

El colágeno degenera con la edad y tienen lugar ciertos cambios bioquímicos. La cantidad de colágeno aumenta, pero la elastina y la matriz de proteoglicanos disminuyen relativamente, con disminución de la elasticidad. Parece que el contenido de agua también disminuye, del 80% al nacer al 30% en la vejez. El recambio de colágeno es relativamente lento y además disminuye también con la edad, igual que la actividad de los tenoblastos, pudiendo provocar esto el enlentecimiento de procesos reparativos. Además de todo esto, el metabolismo aeróbico disminuye y pasa a ser en parte anaeróbico, cerrando algunas vías de obtención de energía como el ciclo de Krebs (7).

Después de una ruptura, los fibroblastos del tendón producen colágeno tipo III además de colágeno tipo I, por lo que un tendón de Aquiles cicatrizado después de una ruptura, tiene una alta proporción de colágeno tipo III. El colágeno tipo III es menos resistente a las fuerzas de tensión que el tipo I, por lo que los tendones ya rotos una vez tienen mayor riesgo de ruptura que los tendones previamente sanos (94).

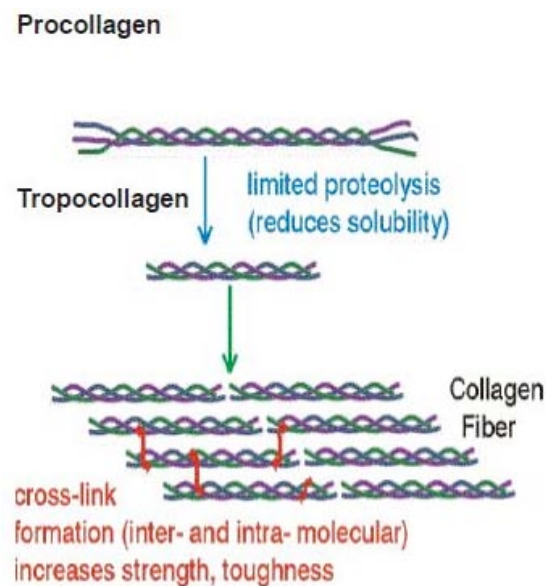
### **1.3.2.2 Bioquímica**

La unidad básica estructural del colágeno es el tropocolágeno el cual está formado por tres cadenas polipeptídicas del mismo tamaño (triple hélice). Estas tres cadenas pueden ser idénticas entre sí o no, en función del tipo de colágeno que vayan a formar. En el caso del colágeno tipo I, hay dos cadenas de una clase y una tercera de otra. Los fibroblastos lo secretan como procolágeno y gracias a enzimas del tipo peptidasas extracelulares, se generan moléculas de tropocolágeno, de menos masa molecular que el procolágeno (114).

La formación de las fibras de colágeno tiene lugar en el espacio extracelular, no en el interior de los fibroblastos. El diseño estructural fundamental de la fibra de colágeno es el de una formación escalonada de moléculas de tropocolágeno repetida cada 5 filas. La molécula de tropocolágeno mide 300nm de longitud y

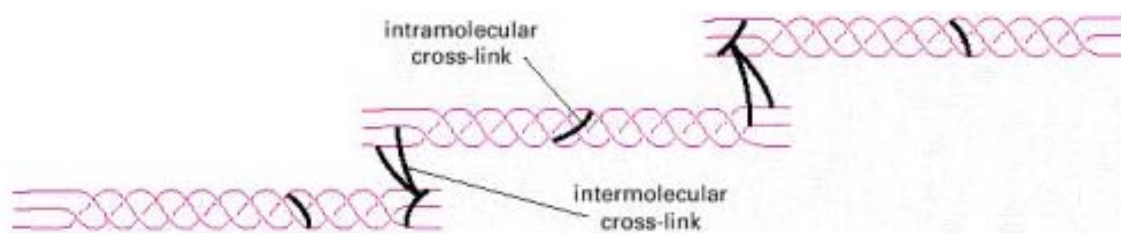


entre las moléculas de cada fila hay un espacio de 40nm. Los espacios se superponen cada 5 filas y si proyectamos el extremo de una de las moléculas a la de al lado, entre los extremos de las dos moléculas de filas adyacentes, hay un espacio de 64nm, responsable del aspecto estriado de la fibra de colágeno en las micrografías electrónicas (114).



**Figura 20:** Moléculas de tropocolágeno formando fibras de colágeno, estabilizadas mediante enlaces covalentes cruzados o *cross-link* (114).

El tropocolágeno se estabiliza mediante puentes de hidrógeno entre las tres cadenas, mientras que las fibras de colágeno, lo hacen por enlaces covalentes cruzados (*cross-link*) entre las unidades de tropocolágeno que involucran residuos de lisina, hidroxiprolina e histidina (Figuras 20 y 21) (114).



**Figura 21:** Enlaces covalentes cruzados intramoleculares e intermoleculares (114).

### 1.3.3 Fisiología

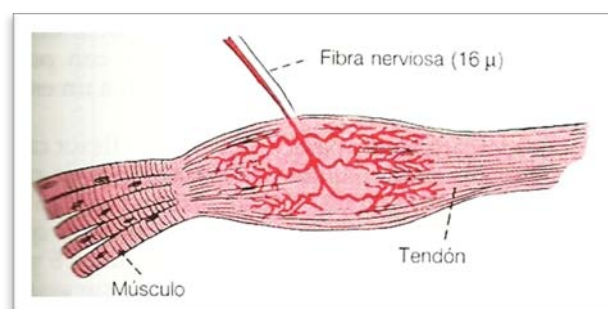
#### 1.3.3.1 Receptores musculares y reflejos tendinosos

En los músculos existen unos receptores sensoriales que tienen una importante función en el control del estado muscular a cada momento. Permiten conocer cuál es la longitud del músculo, cuál es su tensión y a qué velocidad está cambiando de longitud o tensión (115).

Estos receptores proporcionan una retroalimentación de información desde el músculo al sistema nervioso. Hay dos tipos de receptores sensoriales: los husos musculares y los órganos tendinosos de Golgi (115).

Los husos musculares se encuentran distribuidos por el vientre muscular y envían información sobre el estiramiento muscular y la velocidad del mismo (Figura 22). Los órganos tendinosos de Golgi están situados en los tendones y transmiten información sobre la tensión o el ritmo de cambio de tensión. Se trata de un receptor encapsulado a través del cual pasa un pequeño haz de fibras musculares (115).

Las señales provenientes de estos receptores operan de forma subconsciente y su final es de la modulación de la contracción muscular (115).



**Figura 22:** Receptor muscular dentro del vientre muscular (115).

Tanto el órgano tendinoso como el receptor del huso muscular, tienen una respuesta dinámica y una estática. Responde con mucha intensidad cuando la

tensión muscular aumenta repentinamente (repuesta dinámica) pero volviendo en menos de una pequeña fracción de segundo a un nivel más bajo del estado estacionario de disparo que es casi directamente proporcional a la tensión muscular (respuesta estática). De este modo, los órganos tendinosos de Golgi informan al sistema nervioso de forma instantánea sobre el grado de tensión en cada pequeño segmento tendinoso (115).

Las señales del órgano tendinoso se transmiten por grandes fibras nerviosas del tipo Ib de conducción rápida, tanto a áreas locales de la médula espinal como a través de largas vías de fibras, como los haces espinocerebelosos, al cerebelo y por otros haces distintos, a la corteza cerebral. La señal medular local excita a una única interneurona inhibidora que a su vez inhibe a la motoneurona anterior. Este circuito local inhibe al músculo individual sin afectar a los músculos adyacentes, es por tanto un **mecanismo de retroalimentación negativa** que impide el desarrollo de una tensión excesiva en el músculo (115).

Cuando la tensión en el músculo, y por tanto en el tendón, se hace extrema, el efecto inhibitor del órgano tendinoso puede ser tan grande que provoque una reacción repentina de la médula espinal y una relajación instantánea de todo el músculo. Este efecto se conoce como **reacción de alargamiento** y es probable que sea un mecanismo protector para evitar el desgarramiento muscular o el arrancamiento tendinoso. Se ha podido comprobar en laboratorio que, tras una estimulación eléctrica muscular, sin este reflejo negativo, frecuentemente se producen lesiones de ese tipo (115).

Otra posible función de este reflejo tendinoso sería la de igualar las fuerzas contráctiles de diferentes fibras musculares. Es decir, las fibras que tienen un exceso de tensión se inhiben por este mecanismo, mientras que las fibras que tienen la tensión más inferior se excitan más por la falta del mecanismo de retroalimentación negativo. Esto produce una reparación de las cargas musculares entre todas las fibras evitando lesiones musculares locales (115).

Este reflejo negativo tendinoso, como se ha comentado, podría ser un mecanismo casi perfecto de protección ante tensiones excesivas, ya sea por

alargamiento, por tracción o desarrollo de una fuerza explosiva muscular, como veremos más adelante en el apartado de patogenia de las rupturas del tendón de Aquiles (115).

### **1.3.3.2 Biomecánica**

En el tendón, las fibras forman un tejido que, siendo flexible, ofrece una gran resistencia al estiramiento. Se trata de bandas flexibles pero inextensibles que, al conectar ciertos músculos a estructuras esqueléticas, permiten que las fuerzas musculares se ejerzan a distancia del propio músculo, en algunos casos incluso, en una dirección diferente. En ciertas formas de locomoción, los tendones de las extremidades se estiran cuando el pie se pone en el suelo y actúan como muelles estirados. El subsiguiente retorno de los tendones a su longitud original ayuda a levantar y a adelantar el pie en el paso siguiente. Esta energía mecánica o elástica no necesita gasto de energía, a diferencia de la contracción muscular.

Algunos atletas obtienen el 50% de su energía locomotora de esta manera. Animales como los canguros que corren a saltos hacen el uso máximo de esta propiedad. Un canguro al pasar de la marcha a la carrera disminuye su consumo de oxígeno, utilizando a una velocidad de 30 millas por hora, la misma energía que un animal de la mitad de su peso que corriera a las cuatro patas a la misma velocidad.

Por esto, los tendones son una fuente importante de energía “libre” para la locomoción (108).

En el caso del tríceps, durante el primer *rocker* (período de apoyo durante el ciclo de la marcha en el que la carga se realiza en el talón) los gastrocnemios se estiran con una contracción excéntrica y posteriormente, en el tercer *rocker* (la carga se realiza en el antepié) pasan a contraerse de manera concéntrica. La contracción excéntrica permite el almacenamiento de energía elástica en la primera fase de la marcha, para ser luego liberada en la fase final del ciclo, durante la acción concéntrica. Parece que el gastrocnemio medial tiene mucha importancia en este proceso de utilización de energía elástica, probablemente

por la relación potencia-longitud (94).

De forma fisiológica, el 80% de las fibras musculares del músculo sóleo son Colágeno tipo I y tienen una facilidad significativa para atrofia muscular con la inmovilización (2).

### **1.3.3.3 Resistencia del tendón**

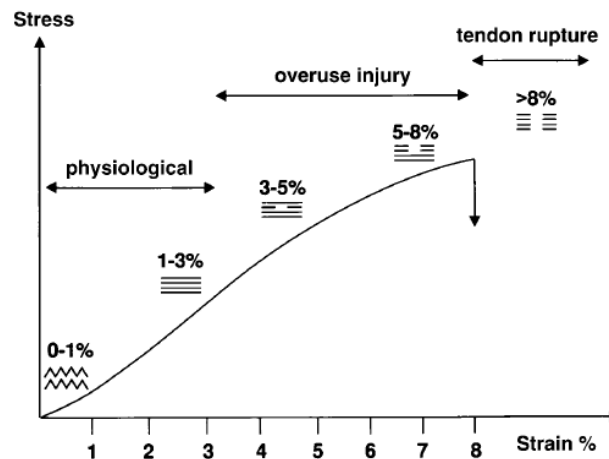
El tendón es una estructura viscoelástica que cuando está en reposo presenta una forma ondulada, y las fibras se encuentran contraídas, mientras que con un estiramiento del 2% esta forma ondulada desaparece y la fibra se estira como primera respuesta ante una fuerza tensil (Figura 23) (99).

En una segunda fase hay una respuesta lineal a la carga. Si el tendón no se estira más de un 4%, al cesar la fuerza tensil, éste recupera su longitud original. El área de sección y la longitud del tendón determinarán su resistencia. Entre el 4 y el 8% de estiramiento tendinoso provoca que se rompan las uniones entre las fibras deslizándose éstas entre sí (10,99).

La zona de seguridad es el estiramiento por debajo del 4%, aplicándose las cargas fisiológicas dentro de esa zona. La resistencia dinámica a la ruptura es mayor que la estática, en aproximadamente un tercio. Con la edad la resistencia a la ruptura disminuye, siendo máxima en la tercera década de la vida (10,99).

Las fuerzas aplicadas de forma rápida y oblicua, cuando el tendón está en tensión, favorecen la ruptura, y las fuerzas excéntricas exigen más al tendón que las concéntricas (99).

La fuerza que se puede medir en el tendón de Aquiles es alrededor del doble de la fuerza de reacción del suelo, es decir, sólo la mitad de la fuerza generada por un salto en el tendón se transmite al suelo. La mayor parte de la energía elástica que se produce en un salto se almacena en el tendón y no en el músculo (99).



**Figura 23:** Gráfico que representa la curva de Estrés-tensión de los tendones (10).

#### 1.4 Biomecánica del sistema Aquileo-calcáneo-plantar

El sistema Aquileo-calcáneo-plantar (ACP) fue descrito por Arandes y Viladot en el año 1953. Lo definen como “una unidad funcional que sirve para colocar el pie en posición de puntillas, básica en la fase de despegue de la marcha normal y necesaria para movimientos como la carrera, el salto o la danza. Las trabéculas posteriores del calcáneo son como un gran sesamoideo, una rótula, que transmite la potencia flexora del tríceps sural al antepié; para cumplir dicha función el sistema cuenta con el tendón de Aquiles” (100).

La anatomía del ACP ya ha sido descrita en el capítulo correspondiente, pero para poder acabar de entenderlo, también es necesario conocer el otro gran componente, el plantar, compuesto por la musculatura corta del pie, especialmente el flexor corto plantar y el abductor del dedo gordo, y la aponeurosis plantar. Como ya se ha comentado, la finalidad de este sistema es colocar el pie de puntillas (92).

En los tenocitos podemos encontrar actina y miosina, por lo que el tendón en sí mismo puede presentar un mecanismo activo de contracción-relajación que podría regular la transmisión de las fuerzas desde el músculo al hueso. Diversos

estudios han mostrado que, durante la marcha, la fuerza aumenta dentro del tendón antes de que el talón golpee contra el suelo. La fuerza entonces es liberada durante 10 a 20 milisegundos durante la fase precoz del impacto. Después, la fuerza vuelve a aumentar relativamente rápido hasta que alcanza un pico al final de la fase del despegue. Es similar a lo que ocurre cuando se corre (10).

También se ha visto que el tendón de Aquiles puede estar sometido a estreses no uniformes debido a modificaciones musculares individuales. Esto podría explicar las contracciones asincrónicas de las que pueden derivar las rupturas del tendón (10).

Se ha dicho que el sistema ACP tiene diferentes funciones: suspensión, sostén, adherencia al suelo y propulsión (94).

La suspensión de la aponeurosis plantar al esqueleto óseo. El sostén pasivo de las relaciones talocalcáneas y del arco del pie. La adherencia al suelo gracias a la almohadilla plantar. La propulsión ejercida por el tríceps y transmitida por el antepié (94).

El sistema ACP facilita la marcha normal del individuo al regular la propulsión y la amortiguación. El tríceps controla el frenado por su acción excéntrica durante una parte de la marcha. Durante el **segundo rocker** el único músculo tricipital activo es el sóleo. En esta fase de la marcha, si existiera una retracción de los gastrocnemios (que se sumaría a la actividad del sóleo) produciría una alteración del patrón, con la posibilidad de producir hiperqueratosis circunscritas típicas de las metatarsalgias estáticas o de 2º *rocker* (94).

Durante el **tercer rocker**, los gemelos se incorporan a la acción del sóleo, con una acción concéntrica que provoca una flexión plantar que pasa por el calcáneo y la fascia plantar. En esta fase de la marcha, un acortamiento de los gemelos no produciría una metatarsalgia, dado que su acción no influye en la presión del antepié y, además, flexiona la rodilla (94).

Durante la marcha, el momento de flexión plantar del tobillo se asocia con un momento de extensión de rodilla (*ankle-flexion/knee-extension-couple*). En el caso de una paciente con un equino instaurado, la rodilla lo intentará compensar produciendo un *recurvatum* para llevar el pie a una posición plantígrada (94).

Ante una paciente con un déficit de flexión dorsal o equinismo, se ha de comprobar si es un déficit permanente (con la rodilla en extensión y en flexión), debido a un acortamiento del tendón de Aquiles, o bien si el déficit desaparece con la flexión de la rodilla, lo que significa que el problema es un acortamiento de los gastrocnemios. Esto último suele ser lo más habitual y parece que puede ser causa de un 10% de las metatarsalgias (94).

Silfverskiöld describió en 1923 la maniobra exploratoria para conocer si el déficit de flexión dorsal es debido a acortamiento del tendón de Aquiles (déficit permanente) o bien a acortamiento de gastrocnemios (déficit sólo en con la rodilla en extensión) (94).

Existen diferentes mecanismos de compensación del equinismo. Lo más frecuente es que las articulaciones del mediopié y del retropié aumenten su dorsiflexión, pero también se puede compensar por el despegue precoz del talón (marcha de puntillas como ejemplo) o el avance del centro de gravedad corporal en relación al pie (ya sea por hiperlordosis lumbar, flexión de cadera o *recurvatum* de la rodilla) (94).

En el caso de que sean las articulaciones del medio y retropié las responsables de la compensación, primero suele producirse una pronación de la articulación subtalar la cual desbloquea la talonavicular y la calcáneocuboidea lo que permite un aumento de la flexión dorsal. Esto hace que tanto el ligamento en hamaca como los ligamentos plantares sufran y se elonguen y se produzca un aplanamiento progresivo del pie. También el tendón tibial anterior intenta aumentar la flexión dorsal, reclutando al extensor común de los dedos y al extensor largo del dedo gordo y provocando una marcha con sustitución extensora (94).



Parece que el acortamiento de tríceps tiene mayor repercusión en las tensiones que soporta la fascia plantar, que el peso del individuo (94).

## 1.5 Patología

### ***1.5.1 Etiopatogenia de las rupturas agudas del tendón de Aquiles***

Generalmente se acepta la premisa de que las rupturas suelen ocurrir en tendones previamente lesionados (4,116). El tendón de Aquiles normal es tan sólido que resiste una tracción de 7000 N. Se calculó que para una caída en un esquiador provocara una ruptura de un tendón sano, debería ser lanzado a 50km/h y detenerse a 4-11 metros sufriendo una flexión dorsal de por lo menos 35°. Esta solidez sorprende ante la frecuente banalidad del mecanismo de la ruptura en la mayor parte de los casos (1).

Hay descrito un sistema para clasificar las anormalidades de los tendones.

1. Paratendinitis
2. Paratendinitis con tendinosis
3. Tendinosis pura

El término tendinosis describe los procesos degenerativos que tienen lugar dentro del tendón, e incluye un gran número de procesos patológicos (10).

Se describe en la literatura (78) la existencia de estudios histopatológicos de rupturas agudas del tendón de Aquiles en los que casi todos los pacientes presentan cambios degenerativos, como degeneración mucoide e hipóxica, pobre vascularización, necrosis celular y tisular, calcificaciones, lipomatosis, además de fibras de colágeno degeneradas en el lugar de la ruptura y alrededores.

Parece que la ruptura del tendón podría ser el resultado de este proceso degenerativo (10).

En el trabajo de Tallon y col., se demuestra que los tendones que han sufrido una ruptura aguda tienen más signos degenerativos que los tendones tendinopáticos (116). Estas lesiones degenerativas preexistentes parecen favorecer la ruptura (9,10).

Normalmente los pacientes que sólo presentan tendinosis antes de la ruptura son asintomáticos, mientras que aquellos que sufren una combinación de tendinosis y peritendinitis sí que es posible que sean sintomáticos, pero por la peritendinitis, no por la tendinosis (10).

También existen evidencias de que los trabajadores sedentarios presentan este tipo de lesiones con mayor frecuencia. Probablemente el sedentarismo contribuye a la pobre vascularización y a la consecuente degeneración hipóxica del tendón de Aquiles (78). La alternancia de deporte y vida sedentaria también se cree que puede producir cambios como degeneración de colágeno y alteraciones vasculares, con disminución de la luz del vaso (92).

Tomando todo esto en conjunto, se cree que una vida sedentaria junto con un factor mecánico productor (como un movimiento brusco o bien, movimientos repetitivos) podría llevar a la ruptura espontánea del tendón de Aquiles (78).

Hay que tener en cuenta también, que las rupturas suelen producirse en la porción más estrecha y menos vascularizada del tendón (80-85%), y también en pacientes habitualmente de más de 30-40 años, edad en la que se considera que la recuperación de las lesiones degenerativas del tendón empieza a fallar (1,92,99). El flujo sanguíneo del tendón de Aquiles también depende de la edad, con un flujo más bajo en pacientes mayores (10).

Hay estudios que muestran que la densidad de vasos sanguíneos es más pobre en la porción media del tendón, comparado con la porción proximal. Mientras que otros, con la ayuda del Doppler, muestran que la distribución del flujo

sanguíneo en el tendón de Aquiles es uniforme y puede variar en función de la edad, el sexo y las condiciones de carga (10).

Enfermedades sistémicas como la Artritis reumatoide, la hiperuricemia y la gota, la Espondilitis anquilopoyética, las colagenopatías, infecciones, diabetes y el hiperparatiroidismo son responsables de menos de un 2% de las rupturas agudas de tendón de Aquiles (10,78,92).

Se ha descrito también la asociación de rupturas del tendón de Aquiles a hernias discales y ciática, y también después de la excisión del ángulo posterosuperior del calcáneo en la enfermedad de Haglund (92).

Existen **drogas y fármacos** que pueden producir rupturas agudas de Aquiles, como el uso de esteroides anabolizantes, o el tratamiento con fluorquinolonas. Éstas últimas hasta tal punto que se recomienda suspender el tratamiento ante el más mínimo signo de patología del tendón. Parece que las quinolonas deterioran el tenocito afectándose así la síntesis de colágeno, la estructura tendinosa provocando un aumento de su fragilidad (92). También parecen producir una disrupción en la matriz extracelular del cartílago lo que se manifiesta en fisuración y necrosis del condrocito (10).

En cuanto al uso de **corticoides**, parece que los últimos estudios no encuentran datos concluyentes ni a favor ni en contra de que las infiltraciones con corticoesteroides aumente el riesgo de ruptura agudas del tendón. Además, los reumatólogos han inyectado de forma intratendinosa los Aquiles durante muchos años sin encontrar un aumento real del riesgo de ruptura. Un estudio relativamente reciente de König y col. en el 2004, con una serie corta, indica que los corticoides no son sólo seguros, sino que son beneficiosos inyectados en pacientes con tendinopatía (78). Contrario a esto, en el artículo de Khan y col. del 2002, se indica que en las tendinopatías no existen en realidad procesos inflamatorios por lo que el tratamiento con cualquier tipo de antiinflamatoiros, incluidos os corticoides, no tiene ningún sentido (117).

En humanos, parece que esta necrosis debilita el tendón un mínimo de 14 días después de la inyección. La necrosis, aparte de producir una disrupción del

tendón, hace que se forme una masa acelular amorfa de colágeno que puede restaurar en parte la fuerza del tendón (10).

Una explicación plausible de por qué se ha relacionado las inyecciones de corticoides con las rupturas de Aquiles podría ser que la rápida recuperación y desaparición de los síntomas lleva a una reincorporación al entrenamiento, más intenso si cabe, que puede acabar de degenerar y romper un tendón previamente afectado (78). Con todos estos datos, se recomienda a los pacientes evitar, al menos en las 2 semanas siguientes a la inyección, actividades vigorosas (10).

El tratamiento oral con corticoides también ha sido relacionado con la ruptura tendinosa. No se conoce todavía la causa directa, sin embargo, administraciones prolongadas o inyecciones peritendinosas repetitivas de corticoides deberían evitarse ante las evidencias que tenemos (10).

No existe evidencia de **base genética** alrededor de la ruptura de tendón de Aquiles, pero sí hay evidencia de relación entre grupos sanguíneos ABO y las rupturas. Se encontró una fuerte asociación entre el grupo sanguíneo 0 y la ruptura de tendón de Aquiles en grandes grupos de población húngaras y finlandesas. No se sabe el por qué y tampoco se ha encontrado esa asociación en otras poblaciones (78,92).

La mayoría de los pacientes afectos de ruptura aguda del tendón de Aquiles nunca tuvieron sintomatología previa a pesar de haberse comprobado la frecuente afectación del tendón. En un porcentaje también importante de pacientes, no se puede demostrar degeneración previa tendinosa por lo que es estos casos se considera que la ruptura se produce a consecuencia exclusiva de importantes fuerzas como por ejemplo un salto de gran altura.

El hecho de que las rupturas de Aquiles se produzcan con menor frecuencia en pacientes del sexo femenino podría ser debido a motivos biológicos. Por un lado, el efecto crónico de los estrógenos podría producir menos tensión en el tendón de Aquiles. Por otro lado, las hormonas femeninas tienen un efecto inhibitorio en el diámetro de las fibras musculares. Todo esto podría explicar que, dado que los hombres tienen mayor masa muscular, y tienen la capacidad de desarrollar

mayores fuerzas de contracción muscular, podrían también exceder más fácilmente las tensiones máximas que podría soportar el tendón (87).

**Factores biomecánicos:** Las alteraciones biomecánicas del pie y tobillo como el varo o el valgo del retropié, pueden producir alteraciones en la orientación de las fibras de colágeno del tendón de Aquiles mientras se practica cualquier tipo de deporte, tratándose entonces de un factor predisponente para la ruptura de un tendón sano (16,78). La hiperpronación, los pies cavos, las desaxaciones de rodilla y tobillo, la excesiva tensión del tríceps y del tendón de Aquiles también se consideran factores predisponentes a la lesión del tendón (3).

También se ha observado que las alteraciones de la propioceptividad en el tobillo también predisponen a la ruptura de los tendones sanos (92).

El 10% de la energía elástica almacenada en los tendones, puede ser liberada en forma de calor. Wilson y Goodship en 1994, miden la temperatura en los tendones superficiales flexores digitales de los caballos después de siete minutos al trote, obteniendo un pico de 45° C, temperatura en la cual los tenocitos pueden ser dañados. Describen la degeneración y ruptura del tendón de Aquiles favorecida por la hipertermia inducida por el ejercicio (118).

Hay descritos también factores que puede disminuir el contenido de colágeno en el tendón y con ello su resistencia. Se trata de la inmovilización o la denervación. Con la edad también se ha visto que disminuye la cantidad de enzimas formadoras de colágeno por lo que se enlentece su curación. En oposición, el ejercicio físico, el entrenamiento, la insulina, los estrógenos y la testosterona aumentan su síntesis (99).

Como ya se ha comentado previamente, cuando se producen rupturas tendinosas, los fibroblastos producen colágeno tipo I y III que es menos resistente a las tensiones y puede predisponer a la ruptura espontánea (94).

Como **factores extrínsecos** que predisponen a rupturas se han descrito: aumento brusco de entrenamientos, entrenamiento en montaña (tanto la ascensión como el descenso), disminución del tiempo de recuperación entre

entrenamientos, vuelta al entreno demasiado rápida tras un período de inactividad, cambio en la superficie de entreno, cambio de calzado o calzado pobre y mala adaptación del par pie-zapatilla, entre otros (2).

En 1933 McMaster refiere que un tendón sano no se puede romper, aunque sea sometido a una gran tensión (10), también se dice que se necesitarían 400kg para romperlo (4). Barfred en el 1971 en cambio, demuestra que, si se aplica una tensión oblicua de tracción, el riesgo de ruptura se concentra en el tendón, mientras que la tracción recta o en la misma dirección del tendón, se distribuye uniformemente por el complejo musculotendinoso (10).

Un malfuncionamiento del sistema propioceptivo también predispone a los atletas a una ruptura del tendón de Aquiles. Por este motivo, se podría explicar el aumento de incidencia de rupturas en los atletas tras un período de descanso en el entrenamiento, así como después de un parón por una lesión (10).

Se ha relacionado la **hiperpronación** en el entrenamiento de los atletas con las rupturas de tendón de Aquiles. Existe normalmente una cierta hiperpronación funcional del pie en el choque del talón, con un efecto latigazo del Aquiles. Si existe demasiada hiperpronación, este efecto latigazo es exagerado pudiendo producirse entonces microrupturas tendinosas (10). Este efecto latigazo viene desencadenado por el hecho de que, al existir un exceso de pronación, el tendón recibe las tracciones de forma oblicua lo que hace que las fibras que se encuentran en el borde convexo sufran una elongación del 10% antes de iniciar el alargamiento del lado cóncavo, y por lo tanto el riesgo de ruptura es mayor. Un factor predisponente de hiperpronación es el acortamiento del tríceps.

Aparte del efecto biomecánico de latigazo, la hiperpronación también produciría un “efecto torsional isquémico” que empeoraría la, ya de por sí, precaria vascularización del tendón de Aquiles (10,94).

Una alteración funcional diferente o contraria, como la **hipopronación** también está vinculada con el sufrimiento del tendón de Aquiles, debido al aumento de estrés que supone la pobre absorción de los impactos (9).

Existe la teoría de que antes de que un tendón sano se rompa, han de existir múltiples microrupturas que cuando alcanzan un punto crítico, acaban con la ruptura completa. Estas microrupturas se producen en el nivel fibrilar microscópico por un proceso de deslizamiento intrafibrilar, y ocurre unos pocos segundos antes del clivaje macroscópico de las fibras de colágeno (10).

### **1.5.2 Mecanismos de producción de las rupturas.**

Los mecanismos de producción de las rupturas son principalmente dos:

1. por la aplicación de una tensión exagerada al tendón:
  - a. por una dorsiflexión exagerada súbita e inesperada de un tobillo a 90° como en un resbalón (17%)
  - b. violenta dorsiflexión del pie con el tobillo en flexión plantar, como en una caída de altura (10%)
2. por el llamado “automatismo burlado” (53%) en el que se produce una contracción explosiva e incontrolada del tríceps sural, especialmente con el tobillo en flexión dorsal (contracción excéntrica) y la rodilla en extensión como por ejemplo al esprinter al salir en una carrera o en deportes con saltos como el baloncesto (1,9,10). Podríamos definirlo también como contracción asincrónica de varios de los componentes del tríceps sural, o por una contracción incoordinada de la musculatura agonista-antagonista debido a una transmisión alterada de los estímulos sensoriales (10,15).

Cuando el tendón sufre una tensión, sus fibras se elongan y deforman siguiendo un patrón lineal. En el caso de que la tensión sea menor del 4%, las fibras vuelven a su forma original cuando cesa la fuerza que la origina. Si la tensión es del 4 al 8%, las fibras de colágeno se deslizan unas sobre otras y se producen microrupturas. Si la tensión de elongación es superior al 8%, se puede producir una ruptura macroscópica (94).

Para que se cumpla la Teoría de la ruptura puramente traumática de un tendón previamente sano, se han de cumplir ciertas condiciones funcionales y

anatómicas: sinergismo incompleto de las contracciones de los músculos agonistas, discrepancia del diámetro del tendón y del músculo e ineficacia de los músculos plantares tensando el Aquiles (10).

En la revisión de Leppilahti y Orava de 1998, se sugiere que la primera causa para que exista una ruptura aguda de Aquiles es la función anómala del mecanismo inhibitorio de la unidad musculotendinosa, el cual previene que ante una contracción excesiva o incoordinada de la musculatura, se produzcan lesiones como la ruptura (9).

### ***1.5.3 Presentación de las rupturas de Aquiles***

En la mayor parte de las ocasiones en las que se produce una ruptura aguda del tendón de Aquiles, los pacientes presentan un dolor de forma brusca a nivel del talón, pensando frecuentemente que se han golpeado contra algún objeto en la zona posterior de la parte distal de la pierna afecta o en el talón. Hay pacientes que incluso refieren haber oído un ruido con la ruptura (10). Típicamente, el paciente puede incluso girarse para ver si está cerca de algún obstáculo con el que se haya golpeado. A esto le sigue dolor con la flexión plantar del pie y dificultad para la deambulación con carga de peso sobre la extremidad afecta (15).

Normalmente el paciente se encuentra limitado inmediatamente para continuar con el deporte o la actividad que estuviera realizando, aunque entre un 20% y un 25% de las rupturas pueden pasar desapercibidas en su atención médica inicial (10,15).

También hay un porcentaje, aunque bajo, de pacientes que no consultan inicialmente dado que el dolor puede no ser muy importante y la función puede estar parcialmente suplida por el resto de los flexores.

En el caso de los pacientes que sufren una ruptura sobre un tendón muy degenerado, estos pueden no recordar el traumatismo por haber sido muy banal o bien por no haber presentado traumatismo alguno, y consultarán más adelante al verse limitados en algunos aspectos del día a día como por ejemplo ponerse



de puntillas o subir escaleras (10). Recordemos que el flexor del *hallucis longus* y el resto de tendones flexores extrínsecos del pie pueden suplir, al menos parcialmente, la función del tendón de Aquiles (15).

La ruptura se puede presentar al principio del entrenamiento, pudiendo ser debido al calentamiento insuficiente. Cuando se producen al final de la actividad pueden ser producidas por fatiga o agotamiento o bien por calentamiento insuficiente, aunque no hay muchos datos que expliquen ninguna de estas dos teorías (10).

#### **1.5.4 Diagnóstico de las rupturas de Aquiles**

##### **1.5.4.1 Signos clínicos**

En general el diagnóstico de las rupturas de Aquiles es eminentemente clínico, con diversos signos y maniobras exploradoras que nos ayudan al diagnóstico. Generalmente si la ruptura es reciente, se puede palpar un gap en la zona de la lesión. Esto puede no pasar si ya existe hematoma importante (15).

**Test de Simmonds-Thompson:** se trata de comprimir la musculatura de la pantorrilla de la pierna afecta con el paciente en posición de decúbito prono sobre la camilla, comparando con la pierna sana. Cuando se comprime la pantorrilla, se deforma el sóleo, esto hace que el tendón de Aquiles se aleje de la tibia y por lo tanto se produzca una flexión plantar del tobillo si el tendón está intacto. Se ha visto que es positivo en el 96% de las rupturas agudas de Aquiles, mientras que sólo un 80% en las rupturas crónicas de Aquiles (9,10,15) Fue descrito inicialmente por Simmonds en el 1957 y posteriormente por Thompson en el 1962. La descripción inicial de Thompson hace referencia a que para que se produzca una flexión plantar del tríceps, tiene que estar intacto el músculo sóleo. Douglas y col. en 2009 presentan 2 casos en los que el test de Simmonds-Thompson es positivo y durante la cirugía se observa que sólo la porción del gastrocnemio está rota (10,119).

**Test de flexión de rodilla:** con el paciente en decúbito prono en la camilla, se le pide que flexione la rodilla a 90° y al hacerlo, si el pie afecto cae a neutro o dorsiflexión, se puede decir que hay una ruptura de Aquiles (10).

**Test de la aguja:** se inserta una aguja subcutánea en la pantorrilla, justo medial a la línea media, a unos 10 cm de la inserción del tendón, hasta que la punta penetra el tendón. Entonces se realizan alternativamente movimientos de dorsiflexión y plantoflexión. Si en dorsiflexión la aguja señala hacia proximal se orientará como una ruptura de tendón de Aquiles; si en cambio la aguja señala hacia distal, debido a que es arrastrado el tendón al realizar la dorsiflexión, significará que el tendón está intacto (10,119).

**Test del esfingomanómetro:** se coloca un manguito de presión en la pantorrilla con el paciente en decúbito prono. Se sube la presión hasta 100mmHg con el pie en flexión plantar. Si al realizar dorsiflexión la presión sube hasta 140mmHg, significará que el tendón está intacto. Si la presión no varía de los 100mmHg, existe una ruptura del tendón de Aquiles (10).

**Test de la flexión plantar resistida:** para eliminar la flexión producida por los flexores largos de los dedos (9).

Aunque también está ausente en muchas otras patologías, el reflejo Aquileo siempre está ausente en las rupturas del tendón (9).

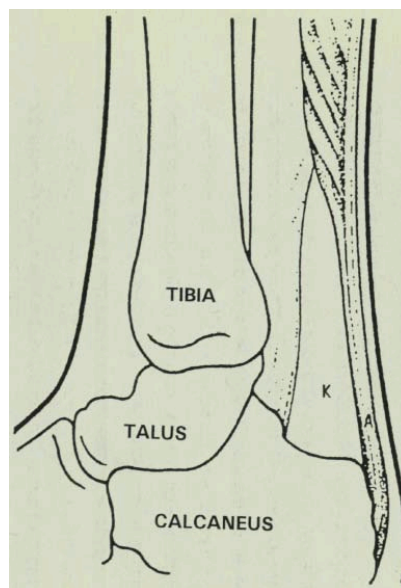
Recientemente se ha realizado un estudio en el que se demuestra que apenas no hay diferencia en los valores predictivos de los test descritos (10). Por otro lado, hay otros trabajos que hablan de que el test con más sensibilidad y especificidad es el de Thompson, con 0,96 y 0,93 respectivamente. El test de la flexión de rodilla tendría una sensibilidad de 0,88 y especificidad de 0,85 y la presencia de gap palpable, 0,73 y 0,89 (120). Está descrito en la revisión de Mafulli que con la positividad de dos o más de ellos, el diagnóstico de ruptura de Aquiles se puede afirmar (10), así como también está reconocido en las guías de práctica de la *American Academy of Orthopaedic Surgeons* (120).

### **1.5.4.2 Pruebas complementarias**

También se pueden utilizar pruebas complementarias para apoyar o confirmar el diagnóstico, que serán especialmente útiles en casos de rupturas crónicas o en pacientes con dudas diagnósticas.

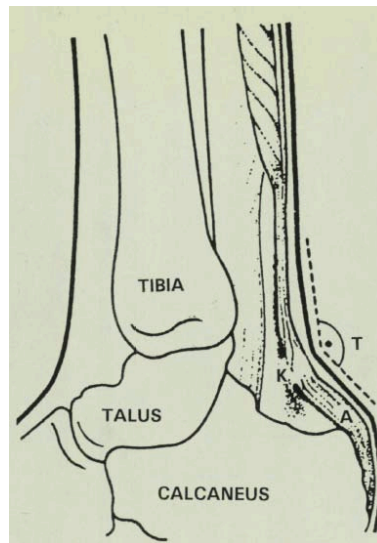
#### **1.5.4.2.1 Radiografías simples**

Las radiografías simples nos pueden mostrar calcificaciones tendinosas, fracturas concomitantes a la ruptura del tendón, arrancamientos óseos y pérdida de la configuración regular del triángulo de Kager en la proyección lateral (Figura 24) (10,15,113,121).



**Figura 24:** Rx proyección de perfil de tobillo donde K es el triángulo Kager (72).

Según Toygar, el ángulo normal de la región de la piel en la zona próxima a la inserción del Aquiles, ha de ser mayor a 150°. Si existe una distorsión del triángulo de Kager o el ángulo de Toygar es menor a 150°, se habría de sospechar una ruptura del tendón de Aquiles (Figura 25) (72,121).



**Figura 25:** Signos radiológicos típicos de una ruptura de Aquiles. El ángulo de Toygar (T) es menor de  $150^\circ$  y el triángulo de Kager está distorsionado (72).

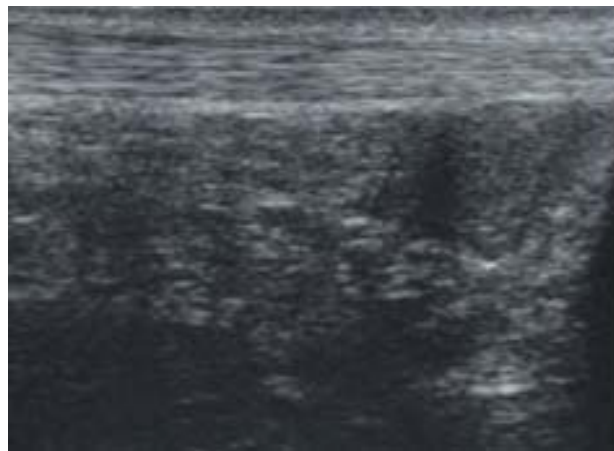
#### 1.5.4.2 Ecografía

La ecografía además de imágenes estáticas, nos puede mostrar una imagen dinámica del tendón. Es una exploración rápida y barata (15), pero también muy dependiente del explorador.

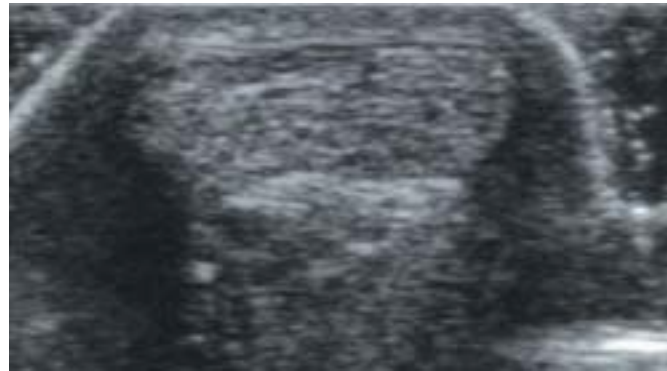Con los estudios dinámicos podemos estudiar sospechas de rupturas parciales, donde veremos pequeñas zonas de sangrado, y también estudiar planos de deslizamiento (72).

La exploración se realiza con el paciente en decúbito prono, con los pies colgando por fuera de la camilla. Alternativamente se explora la extremidad sana y la extremidad afecta. Se inicia en posición neutra y después se insta al paciente a realizar flexión y extensión del tobillo. Se realizarán cortes transversales y longitudinales y tomaremos siempre como referencia el tendón sano (Figuras 26 y 27) (72,122). En la exploración dinámica, se puede realizar también la maniobra de Thompson, observándose como el cabo proximal se retrae, mientras que el extremo distal muestra su pérdida de movilidad que origina un aumento del espacio anecóico de la ruptura (123).

Se recomienda que la sonda se mantenga en ángulo recto al tendón para asegurar que una adecuada cantidad de energía ultrasónica vuelva al transductor. A veces se tiene que utilizar espaciador de gel o un cojinete para aumentar la definición de la superficie de los ecos. Un tendón de Aquiles normal es hipoecogénico, una imagen de franja contenida entre 2 bandas hiperecogénicas. Los fascículos del tendón aparecen como bandas hipoecogénicas e hiperecogénicas alternativas que se encuentran separadas si el tendón está relajado y compactado cuando el tendón está tenso (10). La forma macroscópica del tendón suele ser algo aplanada y cóncava hacia anterior. Parece que en los deportistas es de morfología más ovoidea. En la parte proximal del tendón existe una imagen que puede llevarnos al engaño ya que las fibras tendinosas se interdigitan con las fibras musculares y pueden tener aspecto de hematoma o de ruptura parcial. Las medidas habituales del tendón sano son: 5 mm de grosor, 10-15 mm de ancho y 10-15 cm de longitud (72).



**Figura 26:** Corte sagital ecográfico de tendón de Aquiles íntegro (122).



**Figura 27:** Corte transversal de tendón de Aquiles (122).

Cuando el tendón está roto se ve un vacío acústico con bordes gruesos e irregulares (10), aunque el paratendón suele estar íntegro. La ecografía puede dar falsos negativos en el caso de rupturas crónicas debido al relleno del espacio entre los cabos tendinosos por hematoma organizado (72). En la cara medial del tendón de Aquiles, se puede visualizar el tendón del músculo plantar delgado, que tiene un trayecto paralelo, suele estar conservado y se puede confundir con fibras íntegras del tendón de Aquiles (122).

Se considera que la ecografía también es una prueba correcta para el control postoperatorio de la reparación de la ruptura del tendón de Aquiles y también se puede utilizar para valorar las propiedades elásticas del tendón (10).

La ecografía es una exploración que nos permite valorar las fases de cicatrización durante el postoperatorio. Al principio los tendones se encuentran engrosados y existen zonas hiperecogénicas. Con el tiempo la imagen tiende a homogeneizarse y a partir de los 9 meses ya no se suelen ver zonas hiperecogénicas. De existir sospecha de ruptura parcial postoperatoria, se puede realizar una punción eco-guiada para determinar el contenido de la lesión: de tratarse de una reruptura habrá sangre y si se trata de otra lesión como peritendinitis, líquido sinovial (72). También tenemos que distinguir las imágenes patológicas, de las imágenes reflectantes (que suelen producir sombra acústica) como consecuencia del empleo de materiales sintéticos de sutura.

En 1989, Therman y col. clasifican la morfología del tendón de Aquiles en diferentes grados siendo el grado 1 un tendón normal y el grado 4, tendón con

ecos internos (112). En su trabajo encontraron que, a los 6 meses del tratamiento quirúrgico, la mayoría de los tendones se pueden clasificar en grados 3 y 4 (9).

En 1991 Burchhardt y Krebs estudian los patrones de deslizamiento tendinosos durante el postoperatorio, observando que sólo un 56% los tienen correctos. Parece que el problema en estos casos no es tanto el tendón, sino que puede ser problema del lecho tendinoso (72).

#### **1.5.4.2.3 Resonancia magnética**

En función de los tejidos a estudiar existen unos factores intrínsecos que definirán la señal de Resonancia Magnética (RM). Estos factores son la Densidad Protónica (DP) (el número de protones en el volumen de la imagen), el tiempo de relajación en  $T1$  (el tiempo que tardan los protones en liberar el exceso de energía) y el tiempo de relajación en  $T2$  (el tiempo que tardan los protones en desfasarse). La grasa tiene  $T1$  y  $T2$  cortos (libera exceso de energía y se desfasa rápido), mientras que el agua los tiene largos (le cuesta liberar el exceso de energía y se desfasa lentamente). Una de las secuencias que se suelen utilizar en el estudio de RM del tendón de Aquiles es la *SPIN ECO (SE)* que puede estar potenciada en  $T1$ , en  $T2$  o en  $DP$ . Las potenciadas en  $T1$  son buenas recreando la anatomía, mientras que las  $T2$  tienen peor calidad de imagen, pero detectan mejor la patología. Las potenciadas en  $DP$  son una mezcla de las anteriores. Se utilizan también secuencias en las que se suprime la grasa como la *STIR (Short Time Inversion-Recovery)* y la *FAT-SAT* que son sensibles para la patología musculoesquelética, pero dan menos datos en cuanto a la anatomía. (124)

Dado que los tendones tienen una estructura con poco contenido en agua suelen presentar una hiposeñal en todas las secuencias. Al encontrarse además rodeados de grasa, el contraste es mucho mayor y, por lo tanto, es más fácil la interpretación de la imagen y la valoración de las diferentes patologías tendinosas. La resonancia magnética (RM) muestra el tendón de Aquiles sano

como un área de hiposeñal en todas las secuencias. Se encuentra bien delimitado por delante por la hiperintensidad de la grasa del triángulo de Kager (10).

Se suelen utilizar cortes axiales y sagitales. En los cortes axiales el tendón sano tiene una forma de media luna de bordes romos, con la concavidad hacia delante (72). Cualquier aumento de señal del tendón debería ser valorado como patológico. La secuencia potenciada en *T1* muestra la ruptura del tendón como una interrupción de la señal dentro del tendón. En la secuencia potenciada en *T2*, la ruptura se traduce en una hiperintensidad generalizada y el edema y la hemorragia en el lugar de la ruptura se ven como un área de señal aumentada (10). Veremos hiperintensidad tanto en *T2* como en *STIR* por del edema y la hemorragia (125). Cuando existe una ruptura completa, se observa una separación de los cabos del tendón con una retracción del cabo proximal (72).

Cuando existe una ruptura parcial del tendón se observa engrosamiento con áreas heterogéneas de hiperseñal intratendinosa (*T2* y *STIR*). Son hallazgos similares a los encontrados en las tendinosis así que para realizar el diagnóstico diferencial nos tendremos que apoyar en la exploración clínica (125).

Se verá hiperintensidad en *T2* y *STIR* por del edema y la hemorragia (125).

Las indicaciones para la realización de RM en una sospecha de ruptura de tendón de Aquiles son la existencia de hallazgos débiles de sospecha en la exploración clínica, las lesiones crónicas (de más de 4 semanas), los pacientes con antecedentes previos de tendinosis, ausencia de traumatismo y las rupturas previas. En el trabajo de Garras y col. se concluye que la realización de RM preoperatoria en casos agudos retrasa la cirugía, con una media de 12,4 días respecto a 5,6 días en el caso de los pacientes cuyo diagnóstico se realiza por la exploración clínica. (120)

Como desventajas de la RM, suele ser más cara que la ecografía y no es tan rápido ni fácil acceder a ella, no se puede utilizar como exploración dinámica, los tejidos calcificados no emiten señal por lo que es difícil el diagnóstico de las calcificaciones, así como también es difícil el diagnóstico de colecciones líquidas



con las técnicas habituales. Sin embargo, como ventajas, permite valorar la condición y orientación de las fibras y la separación que existe entre los cabos retraídos y también es bastante útil para el diagnóstico de las rupturas parciales (15,72).

Weinstabl y col. (126) en 1991 clasifican las lesiones del tendón de Aquiles en 4 tipos y las relacionó con los hallazgos quirúrgicos:

*Grado I:* reacción inflamatoria con engrosamiento. Sin cambios estructurales.

*Grado II:* cambios degenerativos y engrosamiento, con cambios localizados longitudinalmente y en el centro.

*Grado III:* ruptura incompleta. Engrosamiento con cambios estructurales que incluyen el peritendón. En cambio, en la cirugía se observan rupturas parciales con un peritendón intacto.

*Grado IV:* ruptura completa. Engrosamiento tendinoso de más de 6 mm en el plano anteroposterior, con una discontinuidad visible del tendón y con 3 tipo de imágenes: bandas de señal moderada orientadas perpendicularmente a la dirección de las fibras, áreas de hiperseñal rodeadas de hiposeñal en *T1* (grasa de Kager y hematoma) y engrosamiento con signos directos de ruptura.

Weinstabl y col. concluyen en su trabajo que la RM es un método preciso para el diagnóstico y la clasificación de las lesiones del tendón de Aquiles y es por lo tanto útil para decidir el tratamiento indicado. En ese estudio recomiendan el tratamiento quirúrgico en las lesiones grado IV en pacientes jóvenes y activos (126).

Keene y col. en 1989 también correlacionan las imágenes de las rupturas del tendón de Aquiles con los hallazgos quirúrgicos. Recomiendan la siguiente técnica de exploración: tobillo a 25° de equino. Cortes axiales en *T2* cada 10 mm para localizar el tendón y posteriormente realizar los cortes más finos en el plano sagital. Cortes en el plano sagital en *T1* y *T2* de 3 mm, en la zona de la ruptura (72).

Para el control postoperatorio también se ha venido utilizando la RM. Reinig y col. describen un tendón a los 4 meses de la cirugía mediante RM como engrosado e hipointenso de forma uniforme. El hallazgo de estos signos orienta hacia una correcta cicatrización (72).

En el trabajo de Karjalainen y col. del 1996, se compara las imágenes de RM y de ecografía en el postoperatorio de 13 tendones de Aquiles intervenidos, con un seguimiento de 18 meses. Encuentran que el área de sección de los tendones intervenidos era 4,2 veces más grande que el de los sanos y concluyen también que el aumento de tamaño del tendón y las irregularidades son igualmente detectadas por la RM y por la ecografía, aunque las lesiones intratendinosas sólo son diagnosticadas por RM (127).

Karjalainen y col. en su estudio postoperatorio de 1997 utilizando la RM, realizan cortes sagitales cada 3 mm y axiales cada 8 mm, utilizando la articulación tibioastragalina como referencia para el posicionamiento de los cortes. En su trabajo comparan el grosor del tendón afecto sobre la esquina posterosuperior del calcáneo con el tendón contralateral. También comparan el punto de sección más grueso de todo el tendón y valoran el diámetro de la lesión intratendinosa. En su trabajo refieren que no existen hasta la fecha de su estudio otras publicaciones con series a largo plazo en las que se evalúe la cicatrización tendinosa del tendón de Aquiles por RM (128).

Existen descritas diferencias en la cicatrización en función de si el tratamiento ha sido quirúrgico o conservador. En 1989 Marcus y col. describen un tendón tratado de forma conservadora a los 4 meses como un tendón discontinuo con fibrosis interpuesta. En otro caso observan un engrosamiento generalizado con áreas de señal mixta en la zona de la ruptura, correlacionándose estos hallazgos con una curación incompleta (72).

La sensibilidad de la RM para el diagnóstico de las rupturas agudas del tendón de Aquiles es de 0,95 y la especificidad del 0,50. (120)

En el trabajo de Sarman y col. (130) de 2015, se utiliza una técnica innovadora no invasiva que permite la evaluación de las características tendinosas en el

proceso de cicatrización del tendón. Se trata de la ***Imagen con Tensor de Difusión (DTI)***, un método relativamente nuevo que permite cuantificar el grado de anisotropía de los protones del agua en los tejidos (129). Es una forma especializada de RM que describe las características microestructurales y la organización de los tejidos anisotrópicos (esqueleto, musculo cardíaco, cerebro, médula espinal y riñones) por la vía de la direccionalidad. Es un arma potente que puede ser capaz de detectar anomalías microestructurales no objetivables utilizando las técnicas de RM convencional (130).

El DTI cuantifica la magnitud del movimiento molecular del agua, así pues, el tejido puede ser monitorizado y representado como un tensor de difusión 3D *per-voxel in vivo*. Se basa en el hecho de que las membranas celulares y otras estructuras similares, restringen la difusión del agua por los tejidos, desembocando en una difusión anisotrópica. El DTI, anatómicamente representa la difusión a lo largo de la dirección principal de la fibra muscular. Usando esta cualidad, se pueden valorar durante el proceso de cicatrización, no sólo la continuidad y la integridad del tendón, sino también sus características microestructurales. Todo esto es posible porque la composición del tendón es entre el 55% y el 70% de agua (130).

Fukawa y col. en 2015 realizan un estudio experimental cuantitativo de la cicatrización de rupturas de Aquiles en conejos. Para valorar la cicatrización utilizan un mapeo (131) de secuencias potenciadas en T2. Se trata de una técnica que se usa habitualmente para cuantificar la degeneración y reparación del cartílago articular. Se basa en que las imágenes en T2 reflejan la orientación de las fibras de colágeno y la concentración de agua del tejido, siendo más bajo el valor de T2 en tejidos con fibras de colágeno que son paralelas. Durante el proceso de cicatrización de una ruptura de Aquiles, las fibras de colágeno se posicionan en paralelo al eje del tendón además de perder agua a lo largo del proceso. Por esto, con el mapeo en T2, se puede cuantificar la cicatrización, ya que el T2 será menor cuanto más tienda el tendón a la normalidad o curación.

## 1.6 Dinamometría isocinética

El término “isocinético” se refiere a la situación en la que un músculo o grupo muscular se contrae frente a una resistencia controlada acomodativa, lo que hace que una parte de una extremidad se mueva con una velocidad constante, dentro de un rango de movimiento predeterminado. La dinamometría isocinética se encarga de proveer de esa resistencia y de realizar las mediciones pertinentes de la respuesta muscular (132).

Los ejercicios isocinéticos son aquellos que se realizan a una velocidad constante.

La resistencia que es capaz de vencer un músculo o grupo muscular depende de la fuerza que realice, del grado de contracción previo y de la posición de la articulación. Cuando la resistencia es constante y el sujeto realiza la máxima fuerza, se consiguen diferentes velocidades durante el movimiento ya que, en las posiciones más eficaces, el movimiento será más rápido. En cambio, para realizar un ejercicio isocinético tendremos que oponer una resistencia variable, que será mínima en las zonas en las que el músculo es más débil y mayor cuanto más fuerza se realiza. Se dice que la resistencia que ejerce el dinamómetro, se adapta a la fuerza del sujeto y por eso es difícil que haya una lesión durante la exploración ya que si el paciente deja de hacer fuerza (por ejemplo, por dolor) el dinamómetro deja de oponer resistencia (132-134).

La necesidad de este instrumento de medición llamado dinamometría isocinética, viene explicada porque durante casi un siglo, la función muscular sólo se podía medir con la técnica *Manual Muscle Testing (MMT)*, siendo ésta poco objetiva y no útil para realizar valoraciones dinámicas, sólo estáticas. Con esta técnica, diferencias de menos del 25% son prácticamente indetectables además de que no se puede valorar efectivamente la progresión en la función muscular (132).

En contraste, los dinamómetros isocinéticos son considerados unos instrumentos precisos para la evaluación articular y de la función muscular. Los

dinamómetros isocinéticos también se utilizan para la rehabilitación, empleándose como máquina de musculación. Nos permite además medir con mucha exactitud y eficacia la capacidad máxima de los músculos, así como diferencias sutiles entre niveles de rendimiento (133).

### ***1.6.1 Características generales de los dinamómetros isocinéticos.***

#### **1.6.1.1 Componentes**

Los componentes de los que forma parte un dinamómetro isocinético son:

- Dinamómetro.
- Asiento regulable.
- Monitor y un teclado de ordenador.
- Ordenador.
- Soportes y accesorios para ajustar el brazo de palanca a la articulación a estudiar.

#### **1.6.1.2 Principios generales**

1. Rango de movimiento: El rango en el caso de la rehabilitación se determina en función de las posibilidades o limitaciones del paciente en función de su patología. El rango de movimiento se establece a partir de una posición fija que se considera como grado "0" y a partir de la cual se realiza la medición de la amplitud de movimiento (133).
2. Velocidad del trabajo: en las evaluaciones se pueden utilizar velocidades lentas (menos de 60°/s), intermedias, o rápidas (180 a 200°/s), dependiendo de la articulación, músculo, movimiento y protocolo (133).
3. Tipo de ejercicio: si utilizamos tanto ejercicios concéntricos como excéntricos tendremos más datos de la articulación o región explorada.
4. Forma de realización, puede ser continua o contracción/contracción (133).

La valoración isocinética articular es la manera de explorar una articulación. En ella que se cuantifica la fuerza de los músculos que actúan sobre la articulación en cada ángulo de su rango de movimiento. Otra manera más clásica o sencilla de valorar una articulación sería mediante una goniometría (133).

En cuanto a los resultados de la valoración isocinética, se considera que diferencias menores al 10% no son significativas, mientras que aquellas mayores al 20% sí que son significativas e indican que hay una causa que produce esa diferencia (133).

### **1.6.1.3 Magnitudes**

Las magnitudes que se utilizan para la valoración isocinética son:

**Fuerza (Newtons):** 1 Newton es la fuerza que aplicada a 1Kg de masa le comunica una aceleración de 1 metro por segundo al cuadrado. La fórmula es:

$$F = \frac{M \times \Delta v}{t}$$

**Momento (Newton x metro):** la fuerza utilizada por los músculos cuando los evaluamos a través del movimiento producido, a partir del eje de rotación de la articulación y del brazo de palanca del dinamómetro, genera un momento torsional que expresa el producto de la fuerza ejercida por la distancia desde el eje del movimiento al punto de aplicación.

$$M = F \times d$$

**Trabajo (Julios):** fuerza ejercida por la distancia de desplazamiento, es la energía desarrollada y gráficamente se corresponde con el área bajo la curva.

$$T = F \times d$$

**Potencia (Vatios):** se trata del trabajo por el tiempo empleado.

$$P = \frac{T}{t}$$

### **1.6.1 Isocinética de los músculos del tobillo**

Medir el rendimiento del tobillo implica valorar los movimientos de dorsiflexión y plantoflexión (movimientos talocrurales o del tobillo propiamente) y los movimientos de eversión e inversión (los de la articulación subastragalina). Se ha encontrado que la mayor fuerza isométrica de los flexores plantares se consigue en la máxima dorsiflexión, mientras que la máxima fuerza de los músculos dorsiflexores se alcanza a unos 16° de plantoflexión. Por lo tanto, si existe una limitación para la dorsiflexión, se producirá una puntuación submáxima de los plantoflexores (132).

#### **1.6.2.1 Flexo-extensión.**

En reposo, el balance articular del tobillo está comprendido entre los 20° de dorsiflexión y los 50° de plantoflexión (Figura 28) (41,135). Durante la marcha, el balance articular está comprendido entre los 10° de dorsiflexión y los 20° de plantoflexión. En cambio, durante la carrera, el balance necesario es más amplio, entre 20° de dorsiflexión y 25° de plantoflexión (132).

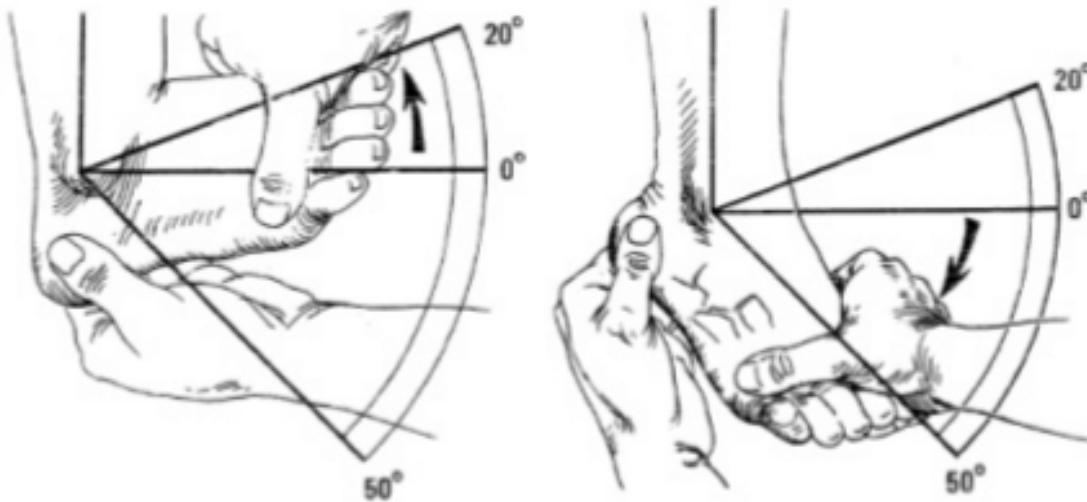
Con un balance total de unos 45°, empezando desde la máxima dorsiflexión, es suficiente para medir la fuerza y la resistencia de ambos grupos musculares (132).

Existen variaciones de la fuerza de plantoflexión con la edad y ésta se puede predecir mediante la siguiente fórmula:

*F plantoflexora*

$$= \text{coef. sexo} + \text{coef. grupo edad} \\ + (\text{circunferencia crural} \times \text{coef. circunferencia crural})$$

Estos coeficientes fueron descritos por Fugl-Meyer en 1981 (132).



**Figura 28:** Exploración del balance articular en reposo del pie-tobillo de flexo-extensión (135).

### **1.6.2.2 Inversión-eversión.**

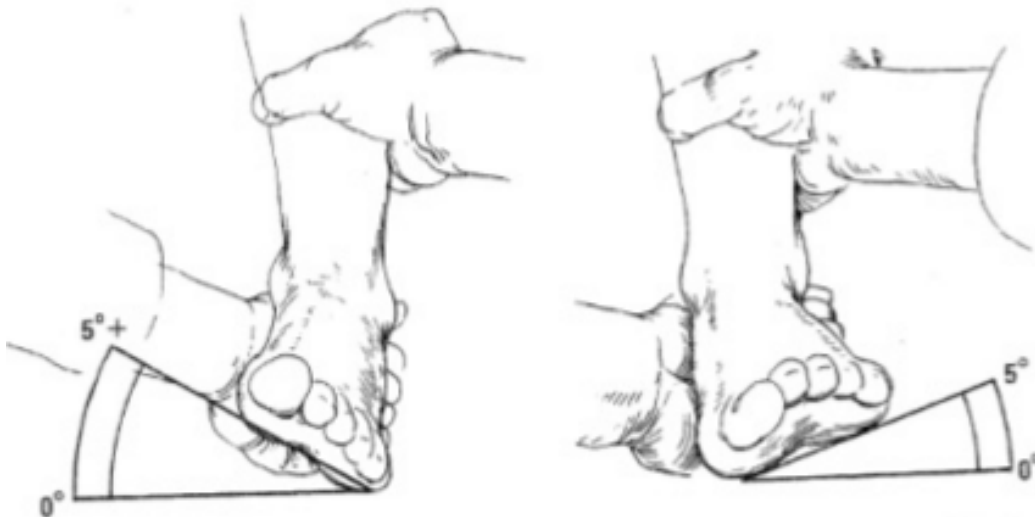
En reposo, el balance articular del tobillo está comprendido entre los 30° de inversión y los 15° de eversión (Figura 29).

Los movimientos de inversión/eversión son más complejos que los de flexo-extensión. En el caso de la inversión, resultan de la combinación de supinación, aducción y plantoflexión que ocurren en los planos longitudinal, vertical y coronal. En el caso de la eversión, son la combinación de pronación, abducción y dorsiflexión (Figura 30).

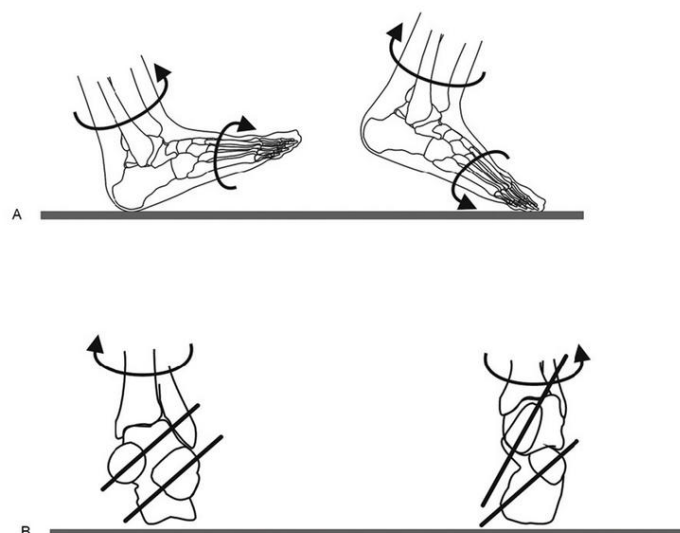
Existen variaciones individuales en la inclinación del eje inversión-eversión, pero se acepta que está inclinado supero-anteriormente 42° y medialmente 16° desde los planos transversal y sagital respectivamente. El balance articular de estos movimientos está entre 30° y 50° de inversión y entre 15 y 20° de eversión.



En mujeres se ha visto que la fuerza de eversión-inversión se mantiene estable desde los 19 años hasta los 50 años, disminuyendo desde entonces. En cambio, en los hombres, la fuerza es máxima en la tercera década de la vida y a partir de entonces disminuye y se mantiene posteriormente al mismo nivel (111,132).



**Figura 29:** Exploración del balance articular en reposo del pie-tobillo de inversión/eversión (135).



**Figura 30:** Rotaciones del tobillo y pie durante la marcha en visión sagital (A) y frontal (B) (136).

### **1.6.2 Criterios de normalidad**

La valoración isocinética, se considera normal cuando los siguientes criterios se cumplen:

1. La curva de trabajo excéntrico ha de envolver a la del trabajo concéntrico.
2. La forma de las curvas debe ser similar a la “tipo”.
3. Las diferencias bilaterales o entre dos exploraciones distintas ha de ser inferior a 10%.
4. Los momentos máximos del trabajo concéntrico son menores en las velocidades más altas.
5. La relación agonistas/antagonistas depende la velocidad de ejecución, de forma que, a velocidades más altas, la proporción tiende a la unidad.

Si alguno de estos criterios no se cumple, hay que encontrar la correlación clínico-isocinética para establecer su significado e importancia.

## **1.7 Tratamiento de rupturas de Aquiles**

Existen tres tipos de tratamientos para las rupturas agudas del tendón de Aquiles: el tratamiento conservador, el tratamiento quirúrgico abierto y el tratamiento quirúrgico percutáneo. Todavía no existe un consenso respecto a cuál es mejor, quedando la decisión en manos del paciente y del cirujano (10). Cada uno de los tratamientos tiene sus ventajas e inconvenientes. El tratamiento conservador está exento de las complicaciones derivadas de una cirugía, así como de incómodas y antiestéticas cicatrices (25,33,63). El tratamiento quirúrgico, clásicamente tenía un porcentaje de rerupturas más bajo que el conservador (18) y además la recuperación funcional era más rápida (15). Parece que los índices de reruptura tras el tratamiento conservador han decrecido de manera importante gracias a los nuevos protocolos de

rehabilitación funcional, por lo que actualmente en algunas series son similares a los del tratamiento quirúrgico (25,33,63).

### **1.7.1. Tratamiento conservador**

Diferentes protocolos se han venido utilizando en el tratamiento conservador de las rupturas de tendón de Aquiles. Uno de los clásicos era la inmovilización con yeso cruropédico durante 4 semanas, seguido por botina de yeso en equino otras 4 semanas y finalmente, botina de yeso en neutro otras 4 semanas. Con los años, el tiempo de inmovilización ha ido disminuyendo, aceptándose actualmente un período de inmovilización de entre 6 y 8 semanas en el tratamiento conservador estándar (10).

Lea y Smith presentan una serie de 66 tendones de Aquiles tratados de forma conservadora con un 11% de rerupturas y un resultado satisfactorio en 52 de 55 pacientes. Su protocolo es inmovilización con una botina de yeso en equino durante 8 semanas, con un inicio posterior de la carga sin inmovilización con un alza de 2,5 cm durante 4 semanas (74).

Nistor en 1981 publica el primer trabajo prospectivo controlado en el que se compara el tratamiento conservador y el quirúrgico. Concluye que el tratamiento conservador ofrece ventajas frente al tratamiento quirúrgico, con unas tasas de complicaciones mayores similares en ambos tratamientos, pero con menor hospitalización y morbilidad más corta en el tratamiento conservador. Utilizó un protocolo de botina de yeso en equino durante 4 semanas y posteriormente en neutro otras 4 semanas, con carga inmediata (137).

Los autores que recomiendan el tratamiento conservador justifican en parte no realizar un tratamiento quirúrgico para conservar así el paratendón intacto y, por lo tanto, mantener el hematoma producido por la ruptura como factor favorecedor de la cicatrización (10).

Los índices de rerupturas publicados tras el tratamiento conservador eran significativamente altos en casi todas las series en comparación con el tratamiento quirúrgico por lo que los autores se han ido haciendo cada vez más selectivos en cuanto a la indicación (14,18).

Los principales riesgos e inconvenientes del tratamiento conservador son el riesgo de reruptura (entre un 8% y un 30% según las series), el riesgo de elongación del tendón, la hipotrofia y disminución de la fuerza del tríceps y el retardo en la recuperación completa del paciente (138).

En los estudios más actuales, sin embargo, se aboga por iniciar tanto la movilización precoz como la carga precoz, obteniéndose en algunas series resultados tan buenos como con el tratamiento quirúrgico, como disminución de las limitaciones del balance articular, mayor confort y una vuelta al nivel de actividad previo más precoz (2,15,25,26,32,55,57,65,84).

El tratamiento conservador funcional se suele empezar con 2 semanas de inmovilización en un ligero equino (unos 20° para permitir que el hematoma se organice). Es habitual la utilización de algún tipo de ortesis que limite la flexión dorsal, mientras que la flexión plantar puede ser incluso libre (15). Se ha descrito también la utilización de una ortesis dinámica en el trabajo de Neumayer y col., con una tasa de reruptura de 9% (139).

### **1.7.2. Tratamiento quirúrgico**

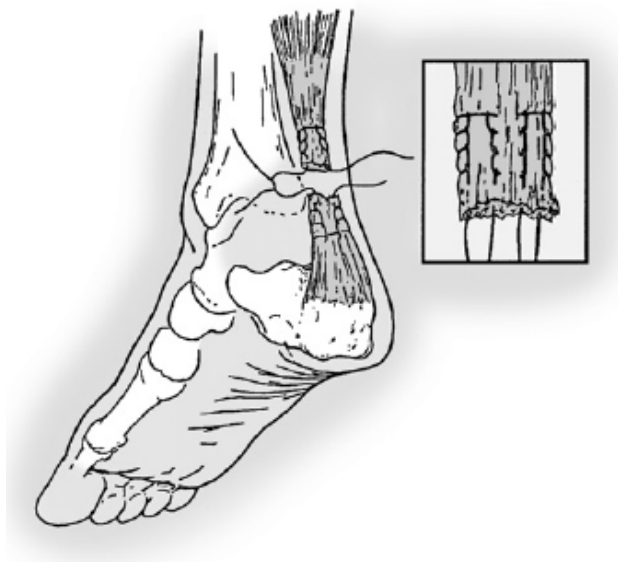
#### **1.7.2.1. Tratamiento quirúrgico abierto**

El tratamiento que más habitualmente se ha utilizado en las rupturas agudas del tendón de Aquiles es la sutura termino-terminal. Otras técnicas pueden ser la plastia con el plantar delgado, la técnica de Lindholm, un *pull out* con alambre o técnica de Silfverskiöld (140).

No es necesario el desbridamiento de los cabos de forma habitual. Para conseguir una correcta longitud del tendón se puede comparar con la extremidad sana y se ha visto que si se realiza un desbridamiento importante de los extremos

el tendón puede quedar corto. Después de suturar la ruptura del tendón se recomienda cerrar también el peritendón, lo que parece aumentar la resistencia de la sutura tendinosa, además de que disminuye el riesgo de adherencias cutáneas (24).

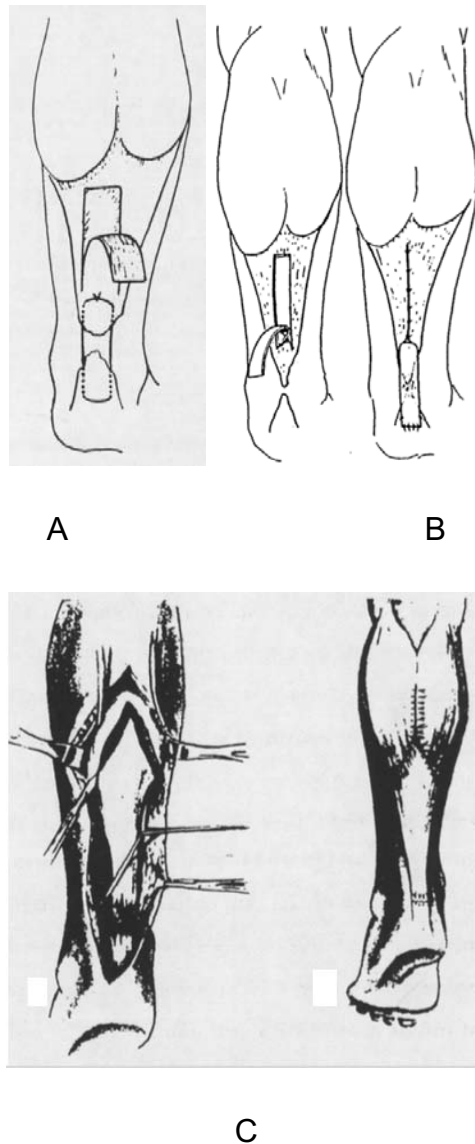
Se pueden emplear diferentes tipos de sutura. En estudios biomecánicos se ha visto que la sutura que da mejor resultado es la de Krackow (Figura 31), pero clínicamente no se han encontrado diferencias con las suturas de Bunnell o Kessler (24).



**Figura 31:** Utilización de una sutura de Krackow en la cirugía abierta de una ruptura de tendón de Aquiles (24).

Aunque en el tratamiento de las rupturas agudas de tendón de Aquiles no suelen ser precisas, existen una serie de plastias de augmentación para el tratamiento de las lesiones crónicas o las rerupturas que varios autores utilizan también para los casos agudos. Entre ellas, la técnica descrita por Christensen en 1931, en la que se diseña un colgajo del tendón proximal que se incurva 180° y se sutura al muñón distal (11,72). Después se describió una modificación por Silfverskiöld en 1951 con un giro también de 180° para conseguir que la aponeurosis fuera dorsal también en la zona de la plastia (Figura 32-A y 32-B) (72).

Una de las plastias más utilizada en los casos de rupturas crónicas es la de Abraham y Pankovich de 1975 (29), plastia en forma de V-Y en la que se secciona en forma de V la unión musculo tendinosa de los gemelos y tras realizar un alargamiento proximal por desgarrar de las fibras, se sutura nuevamente en forme de Y (Figura 32-C).



**Figura 32:** plastias de Christensen (A), Silfverskiöld (B), Abraham y Pankovich (C) (72).

La plastia de Lindholm fue descrita en 1959 y es similar a la de Silfverskiöld, pero realizando dos colgajos laterales en vez de uno central (Figura 33) (20).

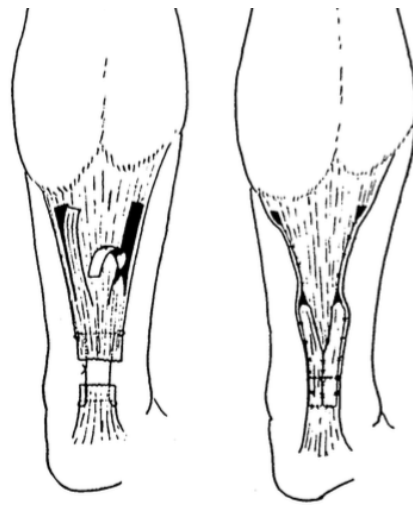
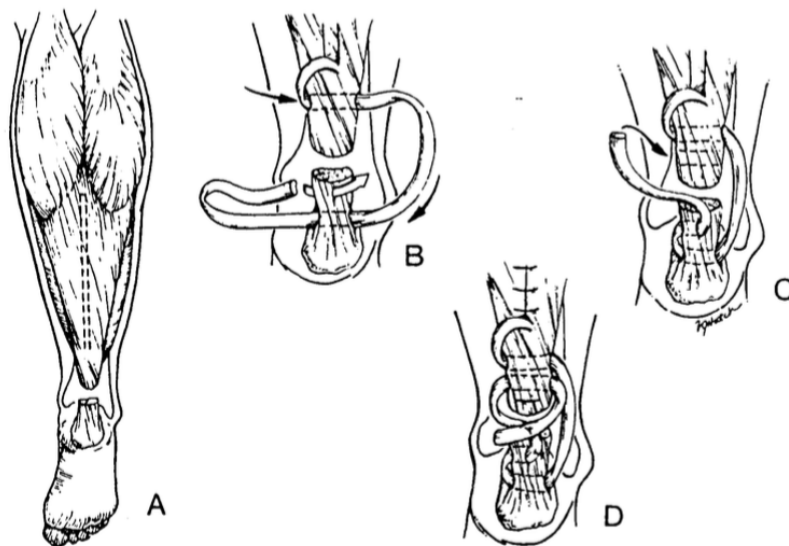


Figura 33: Plastia de Lindholm (20).

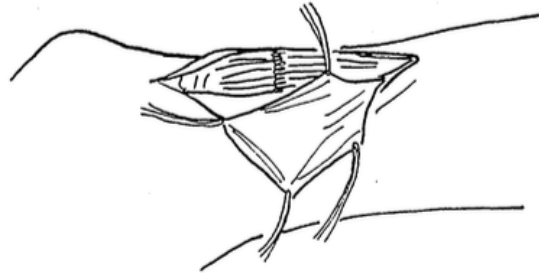Otra plastia utilizada es la de Bosworth de 1956 (28), en la que se diseña una plastia estrecha pero larga y se pasa a través de los extremos tendinosos (Figura 32).



**Figura 34:** Plastia de Bosworth. Diseño de la plastia en la porción proximal del tendón (A). Paso de la plastia por ambos muñones (B). Segundo paso por cada extremo tendinoso (C). Sutura del final de la plastia sobre si misma (D) (72).

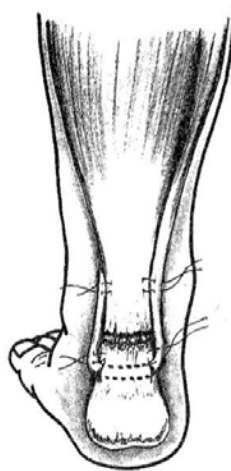
Existen también plastias descritas con refuerzo utilizando el tendón del plantar delgado, como la de Lynn de 1966, en la que despliega dicho tendón formando

un colgajo plano que coloca por encima de la sutura termino-terminal del tendón de Aquiles (Figura 35) (72). Similar a esta técnica es la descrita por Nilsson-Helander en 2008, en la que realiza un colgajo libre con una porción de aponeurosis dorsal del gastrocnemio (30).



**Figura 35:** Plastia de Lynn (72).

Hay descritas plastias de refuerzo utilizando el tendón peroneo corto, como la de Pérez-Teuffer (141) de 1971 que fue modificada por Turco y Spinella en 1987 (5). En la descripción inicial se pasaba el tendón del peroneo corto a través de un túnel óseo en calcáneo, mientras que, en la modificación, el tendón se pasa por el muñón distal del tendón de Aquiles (Figura 36).



**Figura 36:** Plastia de Turco y Spinella (5).



Recientemente también se ha descrito una técnica que combina la plastia de Lindholm con la transposición del flexor largo del dedo gordo (31).

### **1.7.2.2. Tratamiento quirúrgico percutáneo**

Se considera que la cirugía mínimamente invasiva (CMI) es el conjunto de técnicas que permiten mediante abordajes mínimos, introducir instrumental en el cuerpo y actuar de diferentes maneras. Se puede utilizar para ello la visión directa, o bien ayudarse de diferentes técnicas de imagen. Parece que el momento a partir del cual la CMI inició su escalada fue tras la primera colescistectomía laparoscópica, realizada en 1985, en Muhe, Alemania occidental (142).

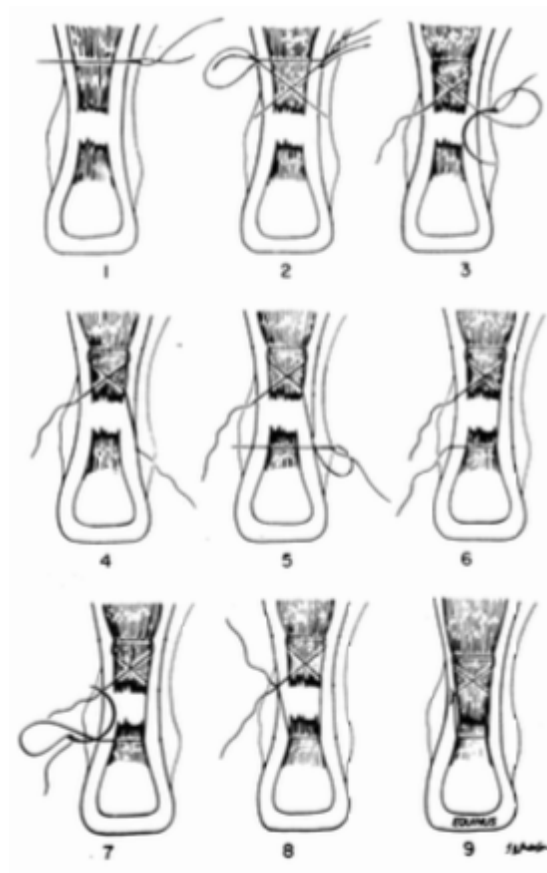
La CMI se puede aplicar a diferentes ramas de la medicina como la cirugía torácica, la digestiva, la pediatría, la ginecología, la traumatología, etc., y se podría clasificar en laparoscopia, endoscopia y cirugía percutánea. Su mayor ventaja es la reducción de la morbilidad postoperatoria. Debido a que los abordajes son menores, se produce una menor una menor respuesta inflamatoria sistémica y una mejora en la respuesta del sistema inmunológico, el dolor postoperatorio es menor, las complicaciones de las heridas con mejores y el resultado estético es mejor, y se disminuye el tiempo de ingreso hospitalario. El impacto de todas estas ventajas es que disminuyen globalmente los costes por ingreso hospitalario, las infecciones intrahospitalarias y las listas de espera. Todo esto va acompañado, de una curva de aprendizaje que muchas veces no se ve cubierta por la estructura actual de la formación de especialistas médicos (142).

Las principales desventajas de la CMI son su curva de aprendizaje, la necesidad de habilidad en el manejo espacial (3D), la pérdida de palpación profunda, que en caso de sangrado importante es difícil su control, y que las suturas realizadas en profundidad son más lentas y complejas (142).

En el ámbito de la traumatología, la incidencia de rupturas agudas del tendón de Aquiles es relativamente alta y además se encuentra al alza dado el aumento de la práctica deportiva, y en especial, el aumento de los llamados “*weekend warriors*”, aquellos deportistas no profesionales de fines de semana que tienen más riesgo de lesión que los que practican deporte de forma más homogénea a lo largo de la semana (9,12,79). Suelen ser adultos jóvenes los que la padecen por lo que la repercusión económica, por el cese de su actividad laboral, es clara. Además del menor coste económico de las técnicas percutáneas para el tratamiento de las rupturas agudas del tendón de Aquiles, tanto directo como indirecto, parece que las complicaciones quirúrgicas también son menores en general, que las de las técnicas quirúrgicas abiertas, aunque se han de realizar más estudios al respecto (38,39,41,46,142).

Teniendo en cuenta las premisas citadas previamente, es normal que la cirugía traumatológica se vaya encaminando progresivamente a la adopción de cada vez más técnicas percutáneas.

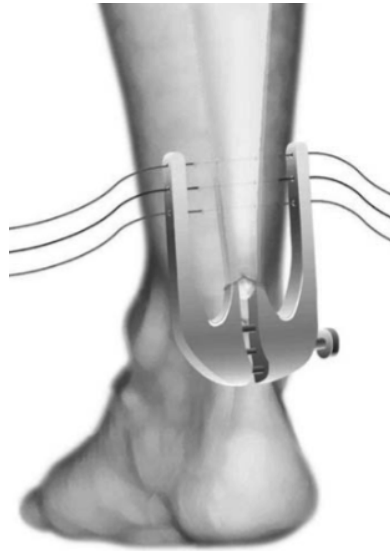
La primera descripción que encontramos en la literatura de cirugía percutánea en el tratamiento de las rupturas agudas del tendón de Aquiles es la técnica de Ma y Griffith (36) descrita en el 1977. Publican una serie de 18 pacientes sin complicaciones mayores y con sólo 2 complicaciones menores por problemas no sépticos en alguna de las heridas. Se trata de pasar varias suturas a través de ambos cabos tendinosos mediante pequeñas incisiones (Figura 37).



**Figura 37:** Esquema de técnica percutánea de Ma y Griffith (36).

Posteriormente se han descrito modificaciones de la técnica de Ma y Griffith, como la descrita por Ceccarelli en 2007, en la que se practica una sutura tipo Bunnell en cada extremo tendinoso. (44)

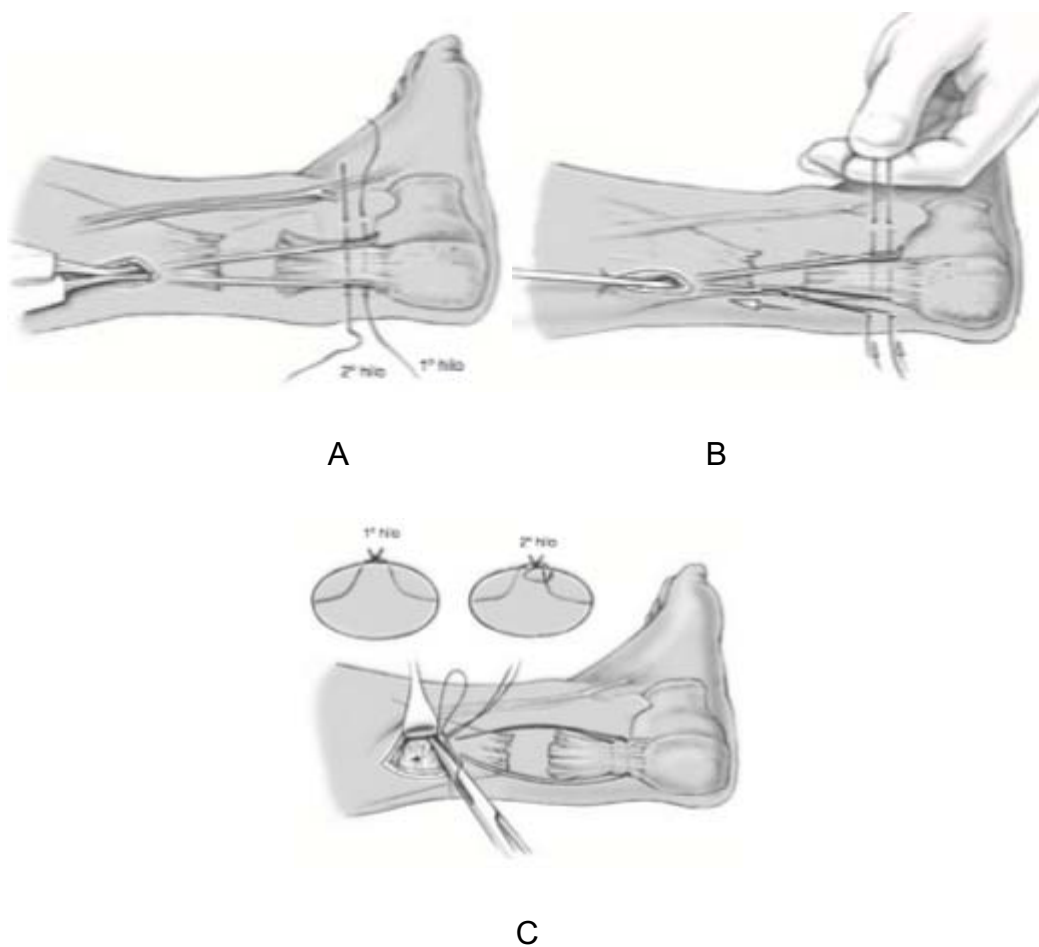
El sistema de sutura percutánea *Achillon*<sup>®</sup> (*Integra Life Sciences Corporation, Plainsboro, NJ*) (Figura 38) es un dispositivo utilizado para el tratamiento de las rupturas agudas del tendón de Aquiles. Inicialmente se realizaba una incisión longitudinal para su colocación, pero hay otros autores que realizan dicha incisión transversal con buenos resultados. Esta pequeña incisión permite la visualización de la correcta aproximación de los cabos rotos cuando se anudan las suturas y dado que las mismas transcurren por dentro del peritendón, se evita lesionar el nervio sural (42,143). Dependiendo del autor, el *Achillon*<sup>®</sup> es calificado como técnica percutánea o como técnica mínimamente invasiva (42,44,143).



**Figura 38:** Dispositivo *Achillon*<sup>®</sup> una vez pasadas las tres suturas del cabo proximal del tendón de Aquiles roto (42).

Bartel y col. en 2014 publican una revisión sistemática de 253 reparaciones de rupturas agudas del tendón de Aquiles, en la que valoran la incidencia de complicaciones con la utilización del *Achillon*<sup>®</sup>, encontrando un 8,3% de complicaciones en general, con un 3,2% de rerupturas y un 1,2% de lesiones del nervio sural. La incidencia de complicaciones por lo tanto es aceptable, en comparación con el tratamiento conservador y la cirugía abierta, y a pesar de la idea general de que las técnicas percutáneas tienen una alta incidencia de lesiones del nervio sural, el resultado de este estudio demuestra que dicha incidencia es menor de lo esperado (48).

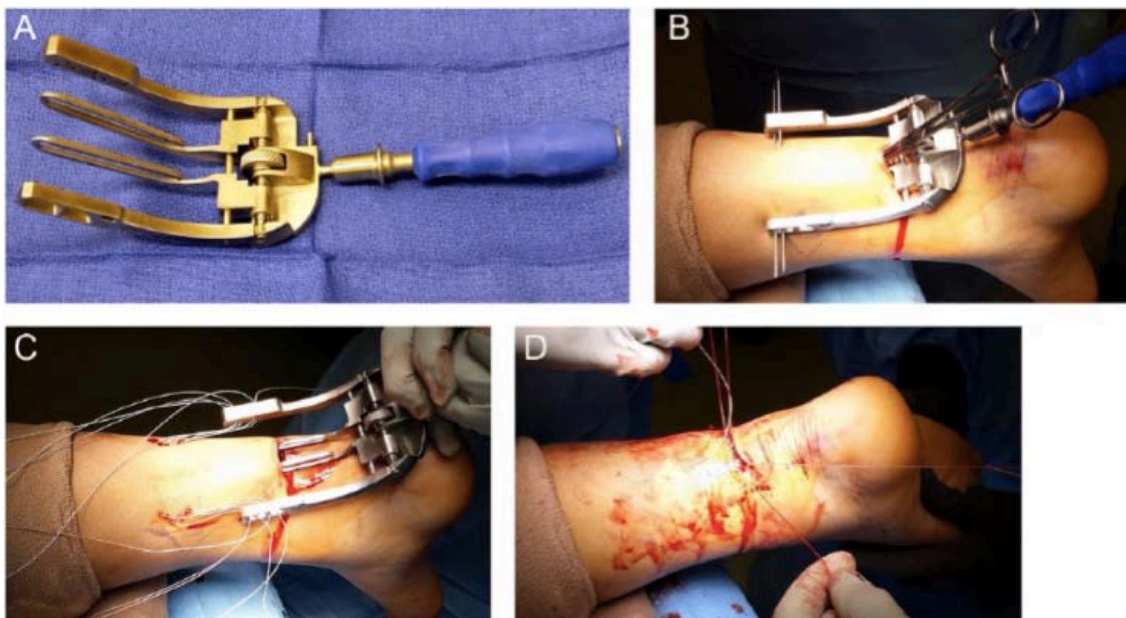
Otra técnica percutánea descrita es la que se ayuda del instrumento *Dresden*<sup>®</sup> (*Intercus GMBH, Prof.-Hermann-Klare-Strasse 6, 07407 Rudolfstadt, Alemania*). Se utilizan dos instrumentos y a través de un mini-abordaje a nivel del muñón proximal se introducen, pasando dos hilos de sutura con aguja recta por el muñón distal, que después se recuperan con los instrumentos *Dresden*<sup>®</sup> y se suturan con aguja curva al muñón proximal, anudando en la misma zona (Figura 39) (45).



**Figura 39:** Técnica de sutura percutánea con instrumento *Dresden*<sup>®</sup>. Colocados los 2 instrumentos y pasadas las 2 suturas distales (A), recuperación de ambos hilos (B) y sutura proximal (C) (45).

En 2009 Doral y col. publican un estudio prospectivo con 62 pacientes a los que trata con cirugía percutánea, mediante una sutura tipo Bunnell en ambos cabos tendinosos bajo visión directa endoscópica. Sólo mantienen la inmovilización 3 semanas y la rehabilitación es precoz. Sus resultados son similares a los publicados con cirugía abierta previamente. Considera que la inmovilización prolongada y la descarga mantenida pueden producir complicaciones como artrofibrosis, rigidez, atrofia de la musculatura, lesión del cartílago y trombosis venosa profunda, así como un tendón atrófico y menos vascularizado, más propenso, por lo tanto, a las rerupturas (144).

Desde al año 2010 se encuentra también el sistema de reparación percutánea de Aquiles conocido como *PARS*<sup>®</sup> (*percutaneous Achilles repair system*; *Arthrex*<sup>®</sup>, *Inc, Naples, FL*). Se trata de un sistema similar al *Achillon*<sup>®</sup>, en el que se practica una incisión de unos 2 cm en el lugar de la ruptura tendinosa a través de la cual se inserta el dispositivo hacia el muñón proximal, traccionando del cabo tendinoso con un clamp. Se pasan después diversas suturas con aguja recta por los orificios destinados a ello en el dispositivo, se recuperan y se realiza lo mismo en el muñón distal, anudando después a nivel de la incisión cutánea (Figura 40) (145).



**Figura 40:** Sistema *PARS*<sup>®</sup> y técnica quirúrgica. Instrumento *PARS*<sup>®</sup> (A). Instrumento introducido hacia el cabo proximal y paso de agujas rectas a través del tendón proximal (B). Recuperación de hilos al retirar el dispositivo (C). Anudado de suturas a nivel de lugar de ruptura (D) (145).

#### 1.7.2.2.1. Técnica percutánea con implante *Tenolig*<sup>®</sup>

De todas las técnicas quirúrgicas percutáneas descritas, para este estudio escogimos la técnica percutánea con *Tenolig*<sup>®</sup>. Es un sistema similar al *Barb Wire* o *pull-out* que se suele utilizar para los extensores de los dedos (146). Se

trata de una técnica que precisa de unas incisiones realmente pequeñas, que sigue la filosofía de no abrir el peritendón para preservar los factores estimulantes de la cicatrización que se encuentran en el coágulo que se produce después de la ruptura. Se puede realizar sin isquemia preventiva y con anestesia local, aunque en este estudio presentado, se realizó con anestesia raquídea y/o bloqueos regionales. No hay que pasar varias suturas proximalmente, y además los pequeños abordajes proximales permiten proteger el nervio sural para no lesionarlo.

El principal criterio para la indicación / realización de la técnica percutánea con implante *Tenolig*<sup>®</sup> son aquellas rupturas agudas de menos de 10-15 días. Se considera que más allá de las 2 semanas se ha establecido un hematoma ya organizado que impide que los muñones tendinosos se aproximen y por lo tanto la probabilidad de alargamiento tendinoso sería grande.

Es en 1992 cuando Delponte y col. proponen una técnica simple con un material adaptado como es el *Tenolig*<sup>®</sup> para el tratamiento de las rupturas agudas del tendón de Aquiles. Presenta una serie de 21 casos operados de forma percutánea con dicho dispositivo, con un seguimiento de 16 meses, y sin referir ninguna reruptura (37).

En la bibliografía encontramos diferentes trabajos en los que se utiliza el implante *Tenolig*<sup>®</sup>. Lecestre y col. en 1997, presentan los resultados de un estudio multicéntrico con sus primeros 61 casos en los que utilizan dicho implante, con 2 rerupturas. Defienden la técnica y consideran que permite un apoyo y una movilización precoces, permitiendo la reintegración del paciente a sus actividades con mayor celeridad que el resto de tratamientos (146).

Mertl y col. en 1999 publican un estudio retrospectivo de 29 pacientes intervenidos, teniendo 4 rerupturas y una disminución de la fuerza de FP del 65%, describiendo la técnica como buena y con correctos signos de cicatrización ecográficos (147).

Gorschewsky y col. en 1999 publican una serie de 20 pacientes en los que utilizan una modificación de la técnica del *Tenolig*<sup>®</sup>. Se trata de añadir un pequeño abordaje de 2 cm en el lugar de la ruptura (localizado por ecografía) para preparar los extremos tendinosos, y por el que aplicarán *Tissucoll* (*Immuno AG*). Los implantes que utilizan son dos agujas de extensión Lengeman, agujas también curvadas como en el *Tenolig*<sup>®</sup>, y distalmente la fijación también se realiza por medio de unos botones y unas bolas de plomo. Como complicación presentan una reruptura a las 3 semanas de la cirugía (148).

Maes y col. (43) en su estudio prospectivo de 124 pacientes, refieren un 10% de rerupturas. Gigante y col. (46) en 2008 (46) presentan un estudio prospectivo comparando la cirugía abierta con el uso de *Tenolig*<sup>®</sup>, 20 pacientes en cada grupo y un seguimiento de 24 meses, presentando solo una reruptura en el grupo del *Tenolig*<sup>®</sup> (5%).

En 2008 el grupo Talus francés publica también los resultados de un trabajo prospectivo multicéntrico en el que incluyen 421 rupturas, con un 85% de atletas de competición que vuelven a su deporte al mismo nivel que antes de la ruptura. En cuanto a la valoración funcional con dinamometría isocinética, obtienen un 90% de déficit de FP a velocidades lentas y un 81% a velocidades rápidas. En general recomiendan este tratamiento percutáneo en pacientes colaboradores ya que inician la movilización inmediatamente después de la cirugía. (138)

Soubeyrand y col. (149) en 2010 publican un trabajo en el que de forma consecutiva intervienen a 21 pacientes comprobando intraoperatoriamente mediante ecografía la correcta colocación de las 42 agujas. Observaron que solo el 45% de ellas fueron colocadas correctamente (19) y tan solo 4 de las 21 laterales, con diferencias estadísticamente significativas.

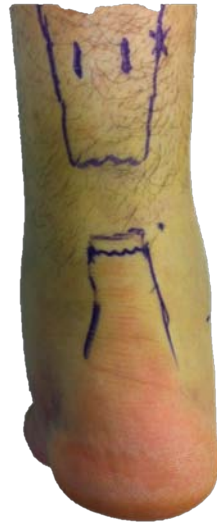El trabajo de Mezzarobba y col. de 2012, valoran el patrón de la marcha y ciertos aspectos posturales en pacientes intervenidos de rupturas del tendón de Aquiles utilizando *Tenolig*<sup>®</sup> a largo plazo (24 meses). Consideran que con este sistema tienen buenos resultados y el patrón de la marcha se recupera, a pesar de



encontrar algunas alteraciones. Parece que la estabilidad podría verse afectada por la elongación del tendón derivada de la hipotrofia del tríceps, por lo que creen que la rehabilitación debería encaminarse a potenciar la fase propulsiva de la marcha y la musculatura tricipital (150).

El grupo de Charissoux presenta un trabajo prospectivo en 2013 en el que comparan la técnica abierta para la sutura del tendón de Aquiles con la técnica percutánea con *Tenolig*<sup>®</sup>. Los grupos, de 65 pacientes para la cirugía abierta y 66 para la percutánea, no están aleatorizados, sino que escoge la técnica el cirujano al cargo. Utilizan la misma pauta postoperatoria. Tienen 2 casos de reruptura en el grupo de cirugía abierta (3%) y 13 casos en el grupo de cirugía percutánea (20%), con diferencias estadísticamente significativas ( $p < 0,05$ ) por lo que en su servicio deciden abandonar la utilización del *Tenolig*<sup>®</sup> (151).

Para la realización de cualquier técnica percutánea en las rupturas agudas del tendón de Aquiles es importante conocer la anatomía del nervio sural, y el trabajo de Webb y col. es muy ilustrativo al respecto. Hay que resaltar la enorme variabilidad de la posición anatómica del nervio, que puede cruzar el borde lateral del tendón de Aquiles a una distancia de la inserción tendinosa en el calcáneo de entre 6,55 y 16 cm, con una media de 9,83 cm (Figura 41). Por ello, y para evitar su lesión, recomiendan realizar el abordaje en el aspecto posterior del tendón y lo más medial que sea posible (97).



**Figura 41:** Dibujo preoperatorio de los abordajes proximales para insertar el *Tenolig*<sup>®</sup> y lugar habitual de cruce del nervio sural con el borde lateral del tríceps, marcado con una equis. Según el trabajo de Webb y col. (97).

### ***1.7.3. Estudios comparativos de tratamiento conservador y tratamiento quirúrgico.***

En 1993, Cetti y col. publican un estudio prospectivo randomizado comparando el tratamiento conservador y el quirúrgico (sutura término-terminal) con inmovilización posterior durante 6 semanas, presentando una tendencia a más rerupturas en el tratamiento conservador, pero sin resultados estadísticamente significativos. Los resultados en el tratamiento quirúrgico fueron mejores, en cuanto a atrofia muscular y balance articular, por lo que indica más este tratamiento, aunque sin desestimar completamente en tratamiento conservador (140).

En 2002 Bhandari y col. publican un meta-análisis comparando los resultados del tratamiento conservador y el tratamiento quirúrgico. El tratamiento quirúrgico presenta una menor tasa de rerupturas, aunque por contra presenta una alta tasa de infecciones (4,7%) aunque la mayoría de los casos de infección se pueden

tratar de forma conservadora. No se observan diferencias en cuanto a la incidencia de complicaciones menores ni en cuanto a la vuelta a la normalidad (152).

En un meta-análisis más reciente publicado por Soroceanu y col. (153) en 2012, donde también se comparan el tratamiento quirúrgico con el conservador seguidos o no de rehabilitación funcional (tratamiento rehabilitador con movilización precoz), se concluye que si se realiza rehabilitación funcional la tasa de rerupturas se iguala en ambos tratamientos, mientras que si no se realiza rehabilitación funcional el tratamiento quirúrgico disminuye en un 8,8 % el riesgo de rerupturas. De esto derivan que el tratamiento conservador se debería reservar para aquellos centros en los que se realice rehabilitación precoz, y el tratamiento quirúrgico en los centros en los que no se realiza. También se obtiene como conclusión del meta-análisis que el tratamiento quirúrgico presenta más complicaciones (no todas mayores), con una diferencia del 15,8%, aunque los pacientes se reincorporan a la actividad laboral 19,16 días antes con ese tratamiento (153).

Huttunen y col. (84) en 2014 realizan un estudio para examinar la moda en el tratamiento de las rupturas agudas del tendón de Aquiles en la población de Suecia desde el 2001 al 2012, encontrando un descenso en la incidencia del tratamiento quirúrgico (84). En contraposición, en el reciente trabajo de Wang y col. de 2015, se recoge un aumento en la frecuencia del tratamiento quirúrgico en la población norteamericana del año 2007 al 2011, que podría deberse a que los cirujanos de Estados Unidos han adoptado de forma más lenta que los europeos la moda del tratamiento no quirúrgico de estas lesiones (154).

#### ***1.7.4. Estudios comparativos de tratamiento quirúrgico abierto y percutáneo.***

Se han realizado numerosos trabajos comparando la cirugía abierta con la percutánea y parece que los resultados en cuanto a complicaciones y resultado

estético se decantan hacia el tratamiento percutáneo, aunque sin grandes diferencias si analizamos correctamente los estudios.

Bradley y Tibone en 1989 presentan un estudio retrospectivo en el que comparan la cirugía abierta utilizando una plastia de refuerzo tipo Lindholm, con la cirugía percutánea utilizando la técnica de Ma y Griffith. A pesar de que la pauta postoperatoria tampoco es la misma en ambos grupos, no encuentran diferencias estadísticamente significativas en cuanto a función. Describen 2 rerupturas en el grupo de cirugía percutánea, pero se producen tras traumatismos importantes. Recomiendan la cirugía percutánea excepto para atletas de élite que rechacen cualquier probabilidad de reruptura (155).

Lim y col. presentan los resultados de un trabajo prospectivo randomizado controlado en 2001, abogando por el tratamiento percutáneo al presentar menos complicaciones y mejor resultado estético (38). Prácticamente los mismos resultados en los trabajos de Haji y col. (39), Cretnik y col. (41) y Gigante y col. (46), que recomiendan este tratamiento para deportistas no profesionales (39,41,46). En el trabajo de Cretnik y col., el abordaje de la cirugía abierta es amplio y de forma sistemática se realiza una plastia de augmentación tipo Christensen (19), y las únicas diferencias estadísticamente significativas son mayores complicaciones en la técnica abierta y una mayor satisfacción subjetiva de los pacientes tratados por la técnica percutánea (11). Gigante y col. sólo encuentran diferencias estadísticamente significativas en el diámetro de la circunferencia de la pantorrilla, siendo menor en el grupo de cirugía abierta que en el de cirugía percutánea, aunque cabe destacar que en el grupo de cirugía percutánea los pacientes son sometidos a menor tiempo de inmovilización lo que puede influir en la atrofia muscular.

Se han descrito técnicas mínimamente invasivas como la realizada con el instrumento *Achillon*<sup>®</sup> o el *Dresden*<sup>®</sup> (44,45), con resultados similares a los publicados con las otras técnicas percutáneas.

Henríquez y col. (156) en 2011 presentan un trabajo en el que comparan de forma retrospectiva 15 pacientes intervenidos mediante cirugía abierta con 17

pacientes por cirugía percutánea utilizando la técnica descrita por Amlang (45) obteniendo como conclusiones que la función es similar con ambos tratamientos, la cicatriz es más estética en la cirugía percutánea y el tiempo para la reincorporación laboral es menor en la cirugía percutánea, aunque no da ningún dato estadístico sobre ninguno de los resultados.

Huri y col. publican un estudio biomecánico realizado en ovejas en 2013, comparando la sutura tipo Krackow con una técnica mínimamente invasiva utilizando una sutura tipo Bunnel modificada y asistida por un *Endobutton* (*Smith&Nephew*<sup>®</sup>, London, UK), obteniendo resultados a favor de la técnica percutánea. Ésta resulta ser más resistente a la ruptura, con diferencias estadísticamente significativas respecto a la sutura Krackow. El autor considera que esta resistencia permite la movilización precoz con menor riesgo de ruptura, así como su utilización con diferentes técnicas percutáneas o mínimamente invasivas (157).

En el estudio de Karabinas y col (158) de 2013 donde comparan 15 pacientes tratados con cirugía abierta con 19 tratados con cirugía percutánea, utilizando el mismo protocolo postoperatorio, no son capaces de encontrar diferencias estadísticamente significativas entre los resultados de ambos grupos.

Clanton y col. (159) presentan un estudio controlado de laboratorio en el que comparan la resistencia de la técnica abierta con diferentes técnicas percutáneas (*Achillon*<sup>®</sup>, *PARS*<sup>®</sup> *Achilles Jig System* y *Achilles Midsubstance Speedbridge Repair variation*<sup>®</sup>) durante una pauta de rehabilitación progresiva, encontrando menor elongación con la técnica abierta, y no diferencias entre las diferentes técnicas percutáneas.

En el trabajo de Hsu y col. (145) de 2015, se compara el tratamiento percutáneo (*PARS*<sup>®</sup>) con el tratamiento mediante cirugía abierta. Se trata de un estudio de cohortes retrospectivo en el que utilizan el mismo protocolo de rehabilitación, manteniendo la descarga de 6 a 8 semanas. Se concluye que más pacientes tratados con la técnica percutánea que con la cirugía abierta, pueden retornar al mismo nivel de actividades previas a los 5 meses (145).

Recientemente en el trabajo de Daghino y col. (160) se compara la cirugía abierta con la percutánea con el sistema *Achillon*<sup>®</sup>, obteniéndose mejores resultados en cuanto a tiempo quirúrgico, complicaciones menores y tiempo en volver a las actividades previas al accidente con la técnica percutánea. Se trata de un trabajo retrospectivo con 140 pacientes al que aplican diferentes protocolos postoperatorios (160).



**Hipótesis y objetivos**





## **2. Hipótesis y objetivos**

### **2.1 Hipótesis**

En las rupturas agudas del tendón de Aquiles, el tratamiento con cirugía percutánea proporciona mejores resultados funcionales, menor tasa de complicaciones y menor tiempo de reincorporación laboral que el tratamiento con cirugía abierta.

### **2.2 Objetivos**

Verificar mediante un estudio anatómico en cadáver que la técnica percutánea es fiable y precisa, obteniendo la correcta aposición de los cabos tendinosos.

Verificar morfológicamente con técnicas de diagnóstico por la imagen (RM y ecografía) que la cicatrización tras la cirugía percutánea es más rápida, de mejor calidad y con menor engrosamiento tendinoso.

Verificar que el número de complicaciones y la gravedad de las mismas es menor con la cirugía percutánea que con la cirugía abierta.

Verificar que la evolución funcional postoperatoria en diferentes períodos de tiempo (3 meses, 6 meses y 1 año) es mejor tras la cirugía percutánea, con una restitución al estado prelesional más rápida.

Verificar que la reincorporación laboral se produce más precozmente tras el tratamiento con cirugía percutánea.



**Material y métodos**



### **3. Material y métodos**

El estudio que se presenta se compone de dos partes:

- El estudio anatómico en cadáver realizado en la Cátedra de Anatomía de la Facultad de Medicina de la Universidad de Barcelona.
- El estudio clínico, llevado a cabo en el Hospital Fremap de Barcelona.

El estudio anatómico en cadáver fue realizado con anterioridad al estudio clínico. Se trató de un estudio piloto para valorar la precisión y la fiabilidad de la técnica y comprobar la correcta afrontación de los cabos tendinosos tras su realización.

El estudio clínico fue realizado durante el período comprendido entre los años 2009 y 2014, recogiendo todas las rupturas agudas espontáneas de tendón de Aquiles que llegaron al Hospital Fremap de Barcelona, Mutua de Accidentes Laborales nº 61 de la Seguridad Social.

Un total de 22 pacientes fueron incluidos en el estudio, de los cuales, 13 fueron intervenidos mediante la técnica percutánea y 9 pacientes mediante la técnica quirúrgica abierta. La aleatorización fue definida previamente por el método de lanzamiento de dados, siendo par tratamiento percutáneo e impar tratamiento abierto. Se utilizaron una serie de parámetros de diagnóstico por la imagen y otros funcionales: dinamometría isocinética, balance articular, altura de talón, perímetro de pantorrilla, grosor del tendón de Aquiles y ciertos cuestionarios de valoración (AOFAS, ATRS Y SF-36).

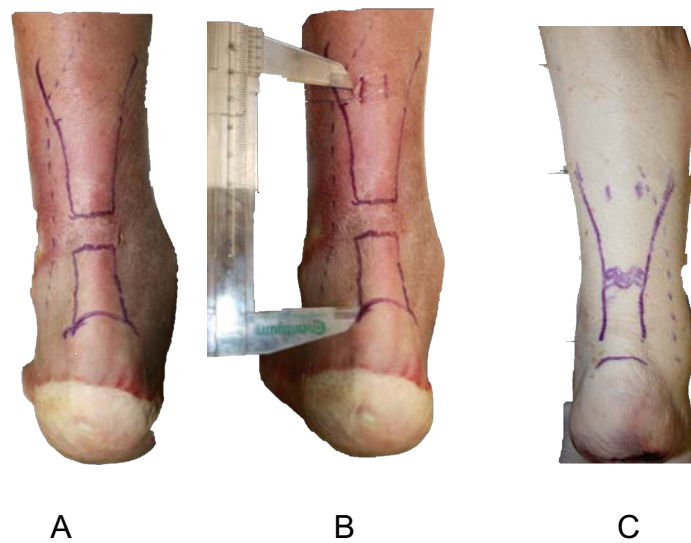
#### **3.1 Método del estudio en cadáver**

Se realizó un estudio en cadáver con 2 especímenes. Se utilizaron 2 piernas seccionadas a nivel de la rodilla.

Se llevó a cabo la técnica percutánea tal y como está descrita en el apartado correspondiente y una vez finalizada, se realizó una disección para comprobar

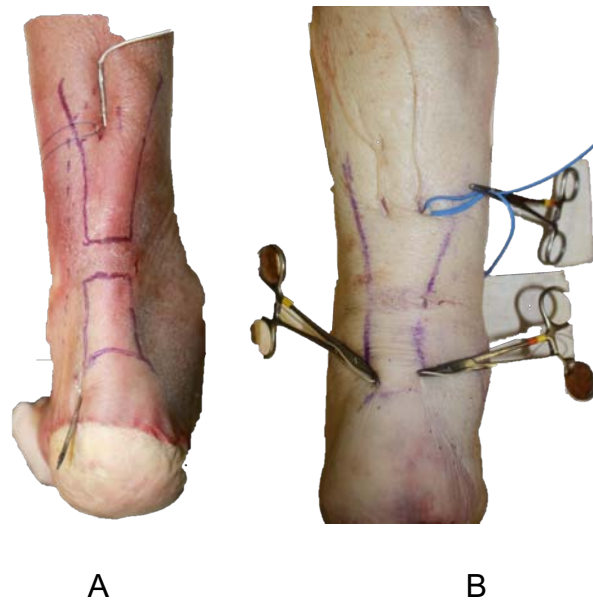
la correcta situación de los hilos y arpones y para ver la relación de los implantes con las estructuras tendinosas y vasculonerviosas.

Primero se dibujaron las estructuras y se reprodujo una ruptura de tendón de Aquiles a unos 3-4 cm de la inserción en el calcáneo (Figura 42).

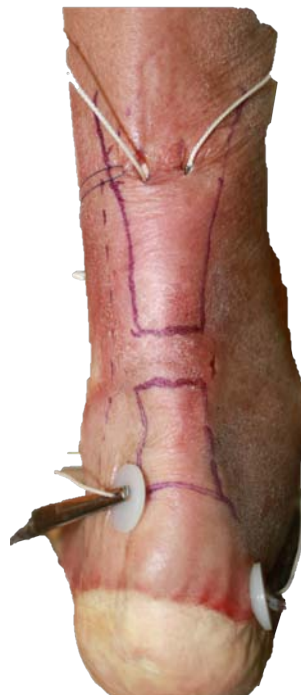

**Figura 42:** A) marcado de estructuras. B) Localización justo en abordaje lateral de estructura compatible con el nervio sural. Medición de distancia hasta inserción de Aquiles (8 cm).C) Segundo espécimen.

Después se insertaron las 2 agujas con sus correspondientes sistemas pull-out (Figura 43) y se realizó la fijación del sistema de forma provisional (Figura 44).



**Figura 43:** A) Aguja lateral insertada y salida por región de calcáneo lateral. B) Insertados ambos sistemas con salida de hilos en zona distal. Localización de estructura vascular lateral.



**Figura 44:** Insertadas las 2 agujas, y bloqueados los hilos distalmente mediante los botones y un kocher de forma provisional.



### 3.2 Variables analizadas

Se recogieron de todos los pacientes, la filiación, edad, actividad laboral, antecedentes deportivos, fecha de la lesión, lateralidad, demora quirúrgica, duración de la cirugía, tiempo de ingreso, fechas de baja y alta laborales, puntuación de los cuestionarios de valoración funcional y de salud, mediciones del balance articular del tobillo afecto y del tobillo sano, tanto con la rodilla en extensión como con la rodilla en flexión, circunferencia de la pantorrilla, diámetro del tendón de Aquiles, altura del talón en puntillas bipodal, imágenes de ecografía y RM de forma cualitativa y de forma cuantitativa (área de sección del tendón en su punto de mayor grosor). El objetivo de utilizar no sólo los cuestionarios sino también los parámetros funcionales es el de conseguir valorar de mejor manera el resultado del tratamiento realizado al paciente (161).

En cuanto a los cuestionarios de valoración funcional y de salud y según lo encontrado actualmente en la literatura, a los pacientes afectados de una ruptura del tendón de Aquiles habría que pasarles un cuestionario de salud general, como el *SF-36 (Short Form 36)*, un cuestionario de tobillo y pie como el *AOFAS (American Orthopaedic Foot and Ankle Society clinical rating system)* y un cuestionario específico para rupturas de tendón Aquiles *ATRS (Achilles Tendon Rupture Score)* (161).

#### 3.2.1 Cuestionario AOFAS

Para la valoración general de la función del tobillo utilizamos el cuestionario *AOFAS (American Orthopaedic Foot and Ankle Society clinical rating system ankle-hind foot)* (Tabla 1). Se trata de un cuestionario que se diseñó inicialmente en la valoración de las artroplastias de tobillo, y que tiene unos ítems subjetivos y otros objetivos del explorador. En 1994 se desarrolla el cuestionario de tobillo y retropié para evaluar los tratamientos de pacientes con diferentes patologías de tobillo y retropié. Es uno de los pocos cuestionarios relacionadas con el tobillo de la que se halla evidencia de su validez en la literatura publicada, aunque no

existe realmente evidencia científica de su validez para el estudio de las rupturas del tendón de Aquiles. Contempla tanto factores objetivos como subjetivos (161,162).

**Tabla 1:** Cuestionario AOFAS (163)

Dolor (40 pts)	
No dolor	40
Poco, ocasionalmente	30
Moderado, diariamente	20
Intenso, siempre presente	0
Función (50 pts) (Lim actividad/ ayudas para la marcha)	
No limitación, no ayudas para la marcha	10
No limitación de la actividad diaria, imitación de la actividad recreativa, no ayudas	7
Limitación actividad diaria, bastón	4
Marcada limitación de la actividad, bastones	
Muletas, silla de ruedas.....	0
Distancia recorrida máxima en manzanas (equivalencia en metros)	
> de 6	5
4-6	4
1-3	2
< de 1	0
Superficies de marcha	
No dificultad en ninguna superficie	5
Alguna dificultad por algunas superficies, escaleras, etc.	3
Intensa dificultad por algunas superficies...	0
Anormalidad en la marcha	
Ninguna o leve	8
Obvia	4
Marcada	0
Movilidad en plano sagital (F/E)	
Normal o leve restricción (> 30°)	8
Moderada restricción (15°-29°)	4
Marcada restricción (< 15°)	0
Movilidad inversión/eversión	
N.º mínimamente restringida (75-100%)	6
Restricción moderada (25-74%)	3
Marcada restricción (< 25%)	0
Inestabilidad retropié	
Estable	8
Inestable	0
Alineamiento	
Bueno, pie plantígrado, tobillo y retropié alineado	10
Regular, pie plantígrado, con algún grado de malalineamiento, no síntomas	5
Malo, no plantígrado, malalineación severa, sintomático	0
Puntuación total	0-100

### 3.2.2 Cuestionario ATRS

Se utilizó este cuestionario de valoración específica para las rupturas del tendón de Aquiles originariamente descrita por Nilsson-Helander (Tablas 2 y 3) (164). La máxima puntuación es 100 y corresponde a la ausencia de síntomas con una función completa. Hasta este momento y por la literatura revisada, se trata del

cuestionario más adecuada para evaluar la evolución tras las rupturas agudas del tendón de Aquiles (161).

**Tabla 2:** Cuestionario *ATRS* versión en inglés (164).

### The Achilles Tendon Rupture Score

ALL QUESTIONS REFER TO LIMITATIONS/DIFFICULTIES WITH YOUR INJURED ACHILLES TENDON

1. Are you limited due to decreased strength in the calf/Achilles tendon/foot?

<input type="checkbox"/>	<input type="checkbox"/>	<input type="checkbox"/>	<input type="checkbox"/>	<input type="checkbox"/>	<input type="checkbox"/>	<input type="checkbox"/>	<input type="checkbox"/>	<input type="checkbox"/>	<input type="checkbox"/>	<input type="checkbox"/>
0	1	2	3	4	5	6	7	8	9	10

2. Are you limited due to fatigue in the calf/Achilles tendon/foot?

<input type="checkbox"/>	<input type="checkbox"/>	<input type="checkbox"/>	<input type="checkbox"/>	<input type="checkbox"/>	<input type="checkbox"/>	<input type="checkbox"/>	<input type="checkbox"/>	<input type="checkbox"/>	<input type="checkbox"/>	<input type="checkbox"/>
0	1	2	3	4	5	6	7	8	9	10

3. Are you limited due to stiffness in the calf/Achilles tendon/foot?

<input type="checkbox"/>	<input type="checkbox"/>	<input type="checkbox"/>	<input type="checkbox"/>	<input type="checkbox"/>	<input type="checkbox"/>	<input type="checkbox"/>	<input type="checkbox"/>	<input type="checkbox"/>	<input type="checkbox"/>	<input type="checkbox"/>
0	1	2	3	4	5	6	7	8	9	10

4. Are you limited due to pain in the calf/Achilles tendon/foot?

<input type="checkbox"/>	<input type="checkbox"/>	<input type="checkbox"/>	<input type="checkbox"/>	<input type="checkbox"/>	<input type="checkbox"/>	<input type="checkbox"/>	<input type="checkbox"/>	<input type="checkbox"/>	<input type="checkbox"/>	<input type="checkbox"/>
0	1	2	3	4	5	6	7	8	9	10

5. Are you limited during activities of daily living?

<input type="checkbox"/>	<input type="checkbox"/>	<input type="checkbox"/>	<input type="checkbox"/>	<input type="checkbox"/>	<input type="checkbox"/>	<input type="checkbox"/>	<input type="checkbox"/>	<input type="checkbox"/>	<input type="checkbox"/>	<input type="checkbox"/>
0	1	2	3	4	5	6	7	8	9	10

6. Are you limited when walking on uneven surfaces?

<input type="checkbox"/>	<input type="checkbox"/>	<input type="checkbox"/>	<input type="checkbox"/>	<input type="checkbox"/>	<input type="checkbox"/>	<input type="checkbox"/>	<input type="checkbox"/>	<input type="checkbox"/>	<input type="checkbox"/>	<input type="checkbox"/>
0	1	2	3	4	5	6	7	8	9	10

7. Are you limited when walking quickly up stairs or up a hill?

<input type="checkbox"/>	<input type="checkbox"/>	<input type="checkbox"/>	<input type="checkbox"/>	<input type="checkbox"/>	<input type="checkbox"/>	<input type="checkbox"/>	<input type="checkbox"/>	<input type="checkbox"/>	<input type="checkbox"/>	<input type="checkbox"/>
0	1	2	3	4	5	6	7	8	9	10

8. Are you limited during activities that include running?

<input type="checkbox"/>	<input type="checkbox"/>	<input type="checkbox"/>	<input type="checkbox"/>	<input type="checkbox"/>	<input type="checkbox"/>	<input type="checkbox"/>	<input type="checkbox"/>	<input type="checkbox"/>	<input type="checkbox"/>	<input type="checkbox"/>
0	1	2	3	4	5	6	7	8	9	10

9. Are you limited during activities that include jumping?

<input type="checkbox"/>	<input type="checkbox"/>	<input type="checkbox"/>	<input type="checkbox"/>	<input type="checkbox"/>	<input type="checkbox"/>	<input type="checkbox"/>	<input type="checkbox"/>	<input type="checkbox"/>	<input type="checkbox"/>	<input type="checkbox"/>
0	1	2	3	4	5	6	7	8	9	10

10. Are you limited in performing hard physical labor?

<input type="checkbox"/>	<input type="checkbox"/>	<input type="checkbox"/>	<input type="checkbox"/>	<input type="checkbox"/>	<input type="checkbox"/>	<input type="checkbox"/>	<input type="checkbox"/>	<input type="checkbox"/>	<input type="checkbox"/>	<input type="checkbox"/>
0	1	2	3	4	5	6	7	8	9	10

**Tabla 3:** Cuestionario ATRS. Versión traducida para el estudio.

**ATRS: Escala para rupturas del Tendón de Aquiles**

TODAS LAS PREGUNTAS SE REFIEREN A LIMITACIONES O DIFICULTADES CON SU TENDÓN DE AQUILES LESIONADO.

***0: está muy limitado; 10: no está nada limitado.***

1. Está limitado debido a la disminución de la fuerza en la **pantorrilla / aquiles / pie**?  
 0 1 2 3 4 5 6 7 8 9 10
2. Está limitado debido a fatiga en la pantorrilla / **aquiles / pie**?  
 0 1 2 3 4 5 6 7 8 9 10
3. Está limitado debido a la rigidez en la pantorrilla / **aquiles / pie**?  
 0 1 2 3 4 5 6 7 8 9 10
4. Está limitado debido al dolor en la pantorrilla / **aquiles / pie**?  
 0 1 2 3 4 5 6 7 8 9 10
5. Está limitado durante las actividades de la vida diaria?  
 0 1 2 3 4 5 6 7 8 9 10
6. Está limitado cuando camina sobre superficies desiguales / irregulares?  
 0 1 2 3 4 5 6 7 8 9 10
7. Está limitado cuando camina rápidamente subiendo escaleras o una colina?  
 0 1 2 3 4 5 6 7 8 9 10
8. Está limitado durante actividades que incluyen correr?  
 0 1 2 3 4 5 6 7 8 9 10
9. Está limitado durante actividades que incluyen saltar?  
 0 1 2 3 4 5 6 7 8 9 10
10. Está limitado cuando lleva a cabo una actividad física dura?  
 0 1 2 3 4 5 6 7 8 9 10

**TOTAL SCORE ( /100)**

### 3.2.3 Cuestionario de Salud SF-36

Se trata de un cuestionario que mide la salud percibida, y que sirve para medir el impacto de una enfermedad y los beneficios de un tratamiento (Tabla 4). Es genérico y tanto sirve para utilizarlo de forma individual o colectiva. Se trata de unos de los índices de salud más comúnmente aplicados por los investigadores y que nos permite por lo tanto las comparaciones de poblaciones nacionales o internacionales (165).

Está compuesto de 36 preguntas que cubren 8 cuestionarios que representan los conceptos de salud empleados más habitualmente en los principales cuestionarios de salud, y los conceptos más relacionados con la enfermedad y su tratamiento. Los 8 cuestionarios cubiertos son: Función física, rol físico, dolor corporal, salud general, vitalidad, función social, rol emocional y salud mental. También incluye una pregunta de transición sobre la modificación de salud general respecto al año anterior (166,167). Se obtienen dos resultados del test, la parte física (*PCS: Physical component summary*) y la parte mental (*MCS: Mental component summary*).

**Tabla 4:** Contenido de los cuestionarios del SF-36 (167).

Dimensión	N.º de ítems	Significado de las puntuaciones de 0 a 100	
		«Peor» puntuación (0)	«Mejor» puntuación (100)
Función física	10	Muy limitado para llevar a cabo todas las actividades físicas, incluido bañarse o ducharse, debido a la salud	Lleva a cabo todo tipo de actividades físicas incluidas las más vigorosas sin ninguna limitación debido a la salud
Rol físico	4	Problemas con el trabajo u otras actividades diarias debido a la salud física	Ningún problema con el trabajo u otras actividades diarias debido a la salud física
Dolor corporal	2	Dolor muy intenso y extremadamente limitante	Ningún dolor ni limitaciones debidas a él
Salud general	5	Evalúa como mala la propia salud y cree posible que empeore	Evalúa la propia salud como excelente
Vitalidad	4	Se siente cansado y exhausto todo el tiempo	Se siente muy dinámico y lleno de energía todo el tiempo
Función social	2	Interferencia extrema y muy frecuente con las actividades sociales normales, debido a problemas físicos o emocionales	Lleva a cabo actividades sociales normales sin ninguna interferencia debido a problemas físicos o emocionales
Rol emocional	3	Problemas con el trabajo y otras actividades diarias debido a problemas emocionales	Ningún problema con el trabajo y otras actividades diarias debido a problemas emocionales
Salud mental	5	Sentimiento de angustia y depresión durante todo el tiempo	Sentimiento de felicidad, tranquilidad y calma durante todo el tiempo
Ítem de Transición de salud	1	Cree que su salud es mucho peor ahora que hace 1 año	Cree que su salud general es mucho mejor ahora que hace 1 año

### 3.2.4 Variables de la dinamometría isocinética.

Las variables que utilizamos para realizar el estudio fueron el trabajo total, el coeficiente de variación, la potencia y la razón agonista/antagonista.

La variable “**trabajo total**” es la que más se acerca a lo sucedido realmente, al déficit o función global que presenta la extremidad estudiada. Viene a representar el área bajo la curva.

La variable “**coeficiente de variación**” nos indica la repetitividad de las medidas. En una población como la nuestra, donde se da por hecho la colaboración en la prueba, nos da una idea de cuánto le ha costado al sujeto mantener el rendimiento. Un coeficiente de variación bajo indica menor dificultad que uno alto.

Para comprender la variable “**potencia**” tenemos que entender que, si consideramos que la variable “trabajo” es el área bajo la curva, “potencia” es la cantidad de trabajo que se logra por unidad de tiempo. Si tomásemos por ejemplo como referencia el primer segundo de la prueba, será más potente aquel que logre más trabajo en ese espacio de tiempo. “**Potencia media**” es el producto de dividir el trabajo total entre el tiempo empleado en la ejecución del test.

La variable “**razón agonista/antagonista**” es el ratio entre el pico máximo de fuerza que realiza el agonista (por ejemplo, aparato extensor de la rodilla) y el de su antagonista (flexores de rodilla). Así, por ejemplo, en modo concéntrico/concéntrico en rodilla, el ratio siempre ha de ir a favor de la musculatura extensora. Una inversión del mismo advertiría de desequilibrio. De todos modos, este ratio realmente tiene sentido cuando se estudia la relación “fuerza concéntrica agonista/fuerza excéntrica antagonista” en aquellas articulaciones donde su estabilidad dinámica depende mucho de la capacidad excéntrica de los antagonistas. Por ejemplo: en el hombro del lanzador, si la musculatura posterior del hombro no es capaz de frenar en modo excéntrico la poderosa aceleración hacia delante del brazo que genera la musculatura anterior del hombro, la cabeza humeral se desplazará excesivamente hacia delante, produciéndose lesiones por inestabilidad; en futbolistas, si los isquiotibiales en modo excéntrico no compensan la poderosa aceleración hacia delante de la pierna en el chute, se producirán lesiones por desgarro de isquiotibiales.

En el tobillo los ratios no tienen mucho sentido, ya que es una articulación más de carga que de aceleración, por lo que la estabilidad dinámica es algo poco importante en ella y, por tanto, apenas estudiado (133).

### **3.3 Criterios de inclusión**

- Edades entre 18 y 65 años.
- Rupturas agudas espontáneas completas de tendón de Aquiles (menos de 15 días de evolución).

### **3.4 Criterios de exclusión**

- Retraso en el tratamiento quirúrgico de más de 15 días.
- Cirugías o rupturas previas del tendón de Aquiles de la extremidad afecta.
- Lesiones concomitantes en la extremidad afecta.
- Enfermedades sistémicas graves.
- Tratamiento inmunosupresor.
- Tratamientos con corticoesteroides sistémicos o inyecciones locales durante los 6 meses antes.
- Tratamiento con fluorquinolonas.
- Diabetes mellitus.

### **3.5 Protocolo preoperatorio**

Todos los pacientes fueron intervenidos por el mismo cirujano, el mismo que también realizó los controles postoperatorios.

Una vez realizado el estudio preoperatorio, se realizaron RM y ecografía preoperatorias de ambos tendones de Aquiles. En lado sano, para tener el control y descartar lesiones tipo tendinopatías, entesopatías u otras lesiones. En

el lado afecto como parte del protocolo del estudio, y valorar las lesiones preexistentes.

#### **3.6 Tratamiento quirúrgico**

El tipo de anestesia utilizado fue mediante anestesia raquídea y/o bloqueos poplíteos. En la cirugía abierta siempre se utilizó anestesia raquídea, pudiendo asociarse o no a bloqueo. En el caso de la cirugía percutánea, al no utilizar manguito de isquemia profiláctica, utilizamos bloqueos loco-regionales (poplíteo). Utilizamos antibiótico preoperatorio en los casos de anestesia intradural por protocolo del servicio de anestesiología, y en los casos de cirugía percutánea por colocación de implante.

##### **3.6.1 Cirugía percutánea (*Tenolig*<sup>®</sup>) (CP)**

Los componentes del implante *Tenolig*<sup>®</sup> son:

- 2 agujas de punta triangular de 1.5 mm de diámetro y 15 cm de longitud, con una cierta curvatura distal, unidas cada una de ellas a un hilo de 36 cm de longitud y 0.85 mm de diámetro, en cuya zona distal tiene sendos arpones.
- 2 discos de polietileno (*UHMWPE*, *Ultra-High-Molecular-Weight-Polyethylene*) con un lado convexo, para minimizar la zona de presión en la piel del talón, y un lado plano.
- 4 piezas de plomo perforado, que se apoyarán sobre el lado plano del disco, 2 por disco, y que serán comprimidas para el bloqueo del sistema una vez conseguida la tensión deseada.

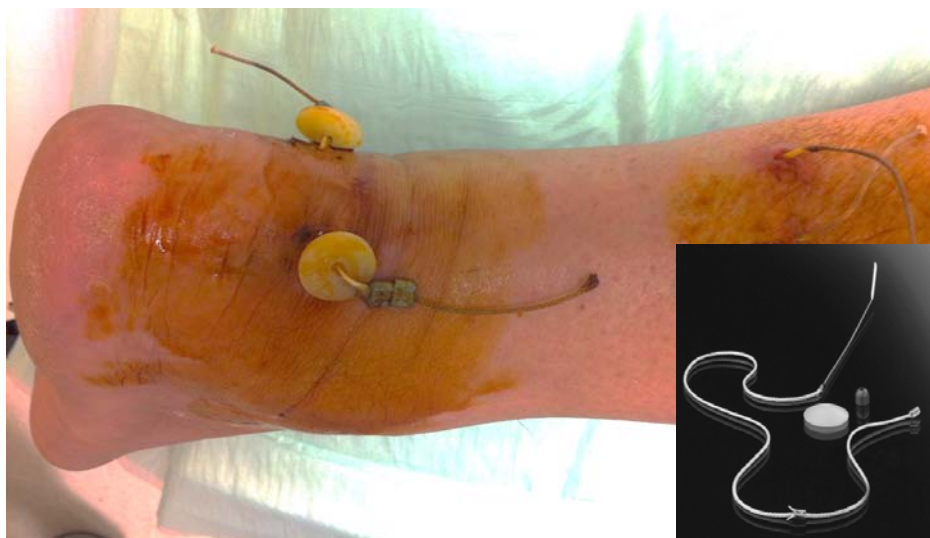La técnica utilizada siempre fue la misma. Se colocaba al paciente en decúbito prono con los pies saliendo por fuera de la mesa de quirófano, con una almohada debajo de los dos tobillos. No se utilizó manguito de isquemia en ningún caso.



Después de realizar asepsia con povidona iodada y montar el campo quirúrgico estéril se procede a la cirugía.

Se realizan 2 pequeñas incisiones de menos de 1 cm a unos 5-6 cm proximales a la ruptura, centradas en la línea media y separadas unos 2-3 cm entre sí. Especial cuidado se tiene con la incisión lateral ya que el nervio sural discurre próximo a este abordaje. Se realiza disección roma en ambas, se protegen las estructuras vasculonerviosas mediante separadores y se introduce la aguja del sistema *pull-out*, aumentando un poco la curvatura preexistente para facilitar la salida distal, mediante un porta agujas. La aguja se desliza a través de la musculatura del tríceps sural y la extraemos a nivel ligeramente distal y anterior a la inserción del tendón de Aquiles, una por el lado lateral y la otra por el lado medial del talón. Para poder sacar la aguja con mayor facilidad, se realiza plantoflexión. Una vez pasadas las dos agujas, se tracciona de ambas hasta que los arpones localizados al final de los hilos se insertan en la aponeurosis del gastrocnemio, se realiza plantoflexión máxima y se continúa traccionando hasta que por palpación se observa aproximación de los cabos tendinosos y fijándose entonces el sistema utilizando primero los discos de polietileno con el lado convexo tocando la piel y después los 2 plomos encima de cada disco, apretándolos con unos alicates para bloquear los hilos (Figura 45). Entre el disco y la piel del talón colocábamos un trozo de gasa para disminuir la posibilidad de decúbito.

Suturábamos ambas incisiones con hilo monofilamento y se realiza un vendaje semi-compresivo con férula posterior de yeso a unos 20° de equino.



**Figura 45:** Imagen postoperatoria de la técnica percutánea de uno de los casos del trabajo presentado y componentes del sistema (168).

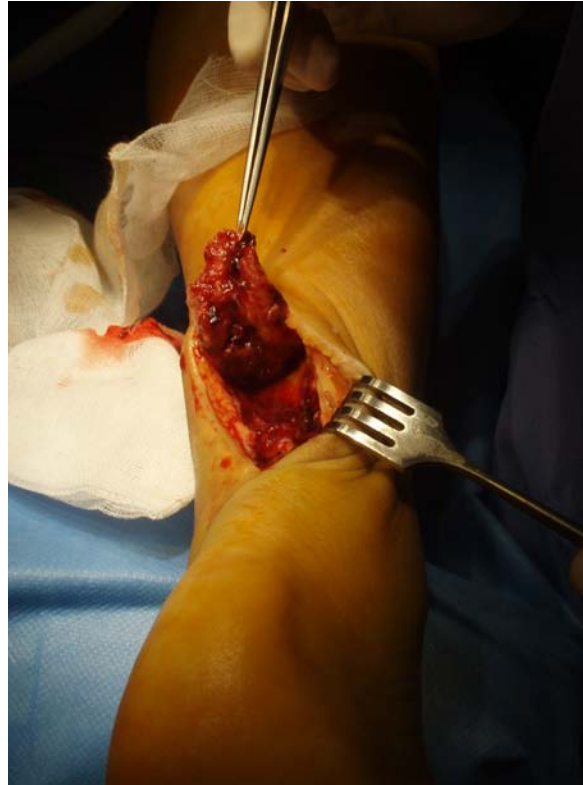### 3.6.2 Cirugía abierta (CA)

La técnica utilizada siempre fue la misma. El paciente fue colocado en decúbito prono y con los pies en el borde de la mesa de quirófano, con una almohada debajo de los tobillos.

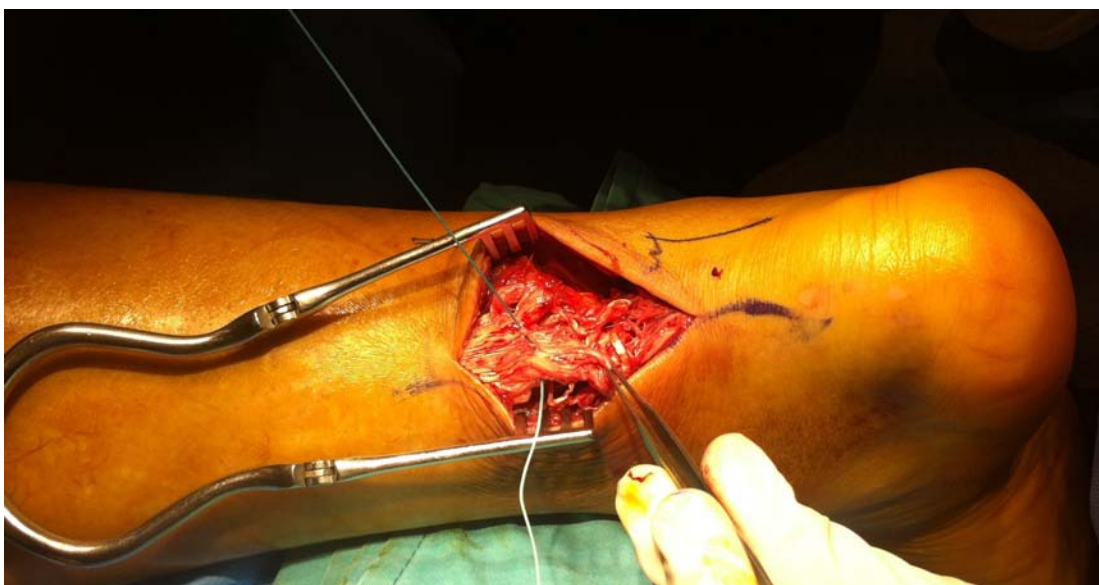
Se utilizó manguito de expresión en el muslo e isquemia preventiva en todos los casos. Después de realizar asepsia con povidona iodada y montaje del campo quirúrgico estéril se procedía a realizar la cirugía.

El abordaje quirúrgico practicado fue el para-aquileo medial con mínima disección del subcutáneo para evitar posteriores adherencias. Se practicó la apertura del peritendón de forma longitudinal y expusimos la ruptura tendinosa. Una vez retirado el hematoma, se resecaron los bordes de los muñones hasta conseguir tejido sano (Figura 46). Si el *plantaris longus* estaba presente, se individualizaba y se preservaba. Posteriormente se realizaba una sutura termino-terminal con un punto tipo Bunnell con una sutura no reabsorbible, tipo *Ethibon*<sup>®</sup> (Figura 47), y una sutura coronal con un hilo reabsorbible. Una vez finalizada la sutura tendinosa, se cerró el peritendón con un hilo reabsorbible, y se suturó el

subcutáneo y por último la piel, con monofilamento. El vendaje utilizado fue un semicompresivo con una férula posterior de yeso a unos 20° de equino.



**Figura 46:** Cirugía abierta de ruptura aguda de tendón de Aquiles: muñón proximal.



**Figura 47:** Sutura de ruptura aguda de tendón de Aquiles.

### **3.7 Protocolo postoperatorio**

El protocolo postoperatorio fue el mismo en ambos grupos. Se realizó una primera cura a las 48-72 horas de la cirugía.

Se mantuvo la férula dorsal en equino de 20° durante 2 semanas, hasta la retirada de la sutura. En ese momento, se colocó una bota de marcha con cojines neumáticos y 5 cuñas internas, y fue autorizada la carga progresiva según tolerancia.

La pauta de retirada de cuñas fue de 1 por semana, llegándose a la posición neutra a las 7 semanas.

La retirada del sistema de anclaje percutáneo se realizó a las 6 semanas, en consulta externa, con o sin anestésico local.

A los 3, 6 y 12 meses se recogió el balance articular de tobillo mediante goniómetro, con y sin extensión de rodilla, el diámetro de la pantorrilla, la altura del talón al suelo bipodal y el grosor del tendón. Se pasaron los cuestionarios AOFAS, SF-36 y ATRS y también se realizaron RMN y Ecografía.

A los 12 meses practicamos una valoración dinamométrica isocinética.

#### **3.7.1 Rehabilitación**

##### **3.7.1.1 Postoperatorio inmediato**

En el postoperatorio inmediato instruíamos a los pacientes en el entrenamiento de la extremidad afectada: cuádriceps, glúteos e isquiotibiales, tanto estiramientos como potenciación, además de indicarles que iniciaran también la movilización activa de los dedos.

Se les enseñó a realizar marcha propioceptiva desde el primer día postoperatorio.

### **3.7.1.2 Tercera semana**

En la tercera semana (2 semanas después de la cirugía) se procedía al cambio de yeso por la bota de marcha con 5 cuñas y fue permitida la carga progresiva según tolerancia. Se educó la marcha para su progresión en la carga.

### **3.7.1.3 Cuarta semana**

El servicio de fisioterapia instruía en la higiene, enseñando a los pacientes a retirar la bota e insistiendo en que no realizaran más movimientos de los que tenían permitidos.

Se iniciaba la flexión plantar activa, la dorsiflexión hasta la posición neutra, la eversión y la inversión.

Se continuó con potenciación de los grupos musculares de las articulaciones adyacentes (cuádriceps, isquiotibiales, psoas y glúteos) y con la aplicación de ultrasonidos y crioterapia.

A partir de esta semana el paciente sólo utilizaba 4 cuñas y la carga continuaba progresando.

### **3.7.1.4 Quinta semana**

A las 4 semanas de la cirugía, el paciente utilizaba solo 3 cuñas, se iniciaba el trabajo intrínseco de la musculatura del pie y el trabajo propioceptivo.

Se seguía progresando en el balance articular, tanto pasivo como activo, y en la carga. Se abandonaban progresivamente los bastones al realizar carga completa.

### **3.7.1.5 Sexta semana**

A las 5 semanas de la cirugía el paciente sólo utilizaba 2 cuñas.

#### **3.7.1.6 Séptima semana**

A las 6 semanas de la cirugía se dejaba sólo 1 cuña. Se realizaba la retirada de la sutura tipo *pull-out* del sistema *Tenolig*<sup>®</sup>, utilizando anestesia local o no, según la tolerancia del paciente.

Se iniciaban ejercicios propioceptivos en apoyo bipodal. Se continuaba el trabajo isotónico de todos los grupos musculares iniciándose el trabajo en cadena cinética cerrada.

Una vez cicatrizados los puntos de entrada y salida de la sutura percutánea, se permitía iniciar ejercicios en agua.

Seguíamos progresando en el balance articular, llegando hasta 10° de flexión dorsal.

#### **3.7.1.7 Octava semana**

A las 7 semanas de la cirugía se retiraba la última cuña iniciándose, por tanto, la carga con el pie plantígrado.

#### **3.7.1.8 Novena semana**

A las 8 semanas de la cirugía se iniciaba la retirada progresiva de la ortesis, utilizando de nuevo, si era preciso, la ayuda de los bastones.

Se iniciaban ejercicios de potenciación progresiva de tríceps sural: contracciones concéntricas, excéntricas, en cadena cinética abierta, cerrada y con aumento progresivo de la resistencia según la tolerancia del paciente. También se realizaban estiramientos activos de cadena posterior y pasivos si eran necesarios.

El paciente iniciaba el trabajo en bicicleta estática y los ejercicios propioceptivos en apoyo unipodal.

### 3.7.1.9 A los 3 meses

A los 3 meses se iniciaba la marcha alternante en talón y puntas y la natación.

Se autorizaba al paciente a practicar carrera en el caso de que ya fuera capaz de caminar 6 km en una hora sin notar molestias antes ni después del entrenamiento. La pauta de inicio de carrera era suave y progresiva, cada 2 días, 10 minutos.

También se iniciaba la actividad deportiva de forma muy progresiva, sin empezar con deportes de contacto hasta como mínimo los 4 meses.

### 3.7.2 Ecografía

Todos los exámenes ecográficos se efectuaron con un aparato *Logic P5 GE Medical Systems* con una sonda lineal de alta frecuencia (12MHz).

Los pacientes se examinaron en decúbito prono con los pies colgando por fuera de la camilla. Se examinó el tendón desde su origen a nivel de tríceps sural hasta su inserción calcánea en los planos longitudinal y transversal. Se evaluó el grosor tendinoso, la ecoestructura y la presencia de lesiones peritendinosas. En todos los casos se estudiaron los dos tendones de Aquiles, el sano y el afecto.

En los tendones intervenidos se valoró su máximo grosor, procediendo en un plano transversal a la medida de su diámetro antero-posterior máximo y su diámetro transverso a ese nivel.

Se determinó la cross-section o área del tendón utilizando el diámetro transversal y el antero-posterior según la fórmula para el cálculo del área de una elipse (Figura 48).

$$\text{Área elipse} = \frac{\text{eje mayor}}{2} \times \frac{\text{eje menor}}{2} \times \pi$$

**Figura 48:** Fórmula utilizada para el cálculo del área de la elipse que forma el tendón.

Se valoró su ecoestructura como homogénea o heterogénea, sobre todo valorando colecciones líquidas intratendinosas. En el peritendón se valoró asimismo la existencia de colecciones líquidas u otras alteraciones.

Se efectuó *Doppler* color para valoración de vascularización tendinosa.

En el tendón contralateral se efectuó la medición del diámetro antero-posterior máximo, así como del diámetro en el punto de máximo espesor del tendón intervenido, valorándose igualmente la ecoestructura tendinosa y el peritendón.

#### **3.7.3 Resonancia Magnética**

Se usó un equipo de 1,5T (*Signa 1,5T LX HIS GE Medical Systems*) con una antena de cuadratura de rodilla. El estudio con el paciente fue efectuado en decúbito supino y el extremo distal de la pierna y tobillo en el interior de la antena. El protocolo que se utilizó consistió en secciones sagitales SE DP (TR:2000/TE:25) y SE DP con saturación grasa (TR:2000/TE: 25) y secciones axiales SE DP con saturación grasa (TR:2100/TE:42) y FSE DP/T2 (TR:3200/TE: 20/110).

Para las secciones sagitales se empleó un espesor de corte de 4mm, un intervalo entre cortes de 0,5mm un campo de visión de 18 x 18mm, una matriz de 300 x 224 y 2 adquisiciones. Para las secciones axiales se empleó un espesor de corte de 5mm, un intervalo entre cortes de 1mm, un campo de visión de 15 x 15mm, una matriz de 288 x 192 y 2 adquisiciones.

Se evaluó el grosor tendinoso, la intensidad de señal del tendón, el peritendón y las estructuras tanto óseas como de partes blandas abarcadas en el estudio.

Se valoró el máximo grosor tendinoso en plano antero-posterior, localizándolo con respecto a la zona superior de calcáneo. Se determinó la *cross-section* o área del tendón utilizando el diámetro transversal y el antero-posterior según la fórmula para el cálculo del área de una elipse igual que se realizó con los datos de la ecografía (Figura 49).



$$\text{Área elipse} = \frac{\text{eje mayor}}{2} \times \frac{\text{eje menor}}{2} \times \pi$$

**Figura 49:** Fórmula utilizada para el cálculo del área de la elipse que forma el tendón.

Se valoraron los cambios de intensidad de señal existentes en el tendón, así como los hallazgos en peritendón y en el resto de estructuras abarcada por el estudio.

En el primer control a los 3 meses de la intervención se efectuó valoración del tendón de Aquiles contralateral.

#### **3.7.4 Dinamometría isocinética**

Uno de los métodos para valorar el resultado postoperatorio fue la dinamometría isocinética (Tabla 5).

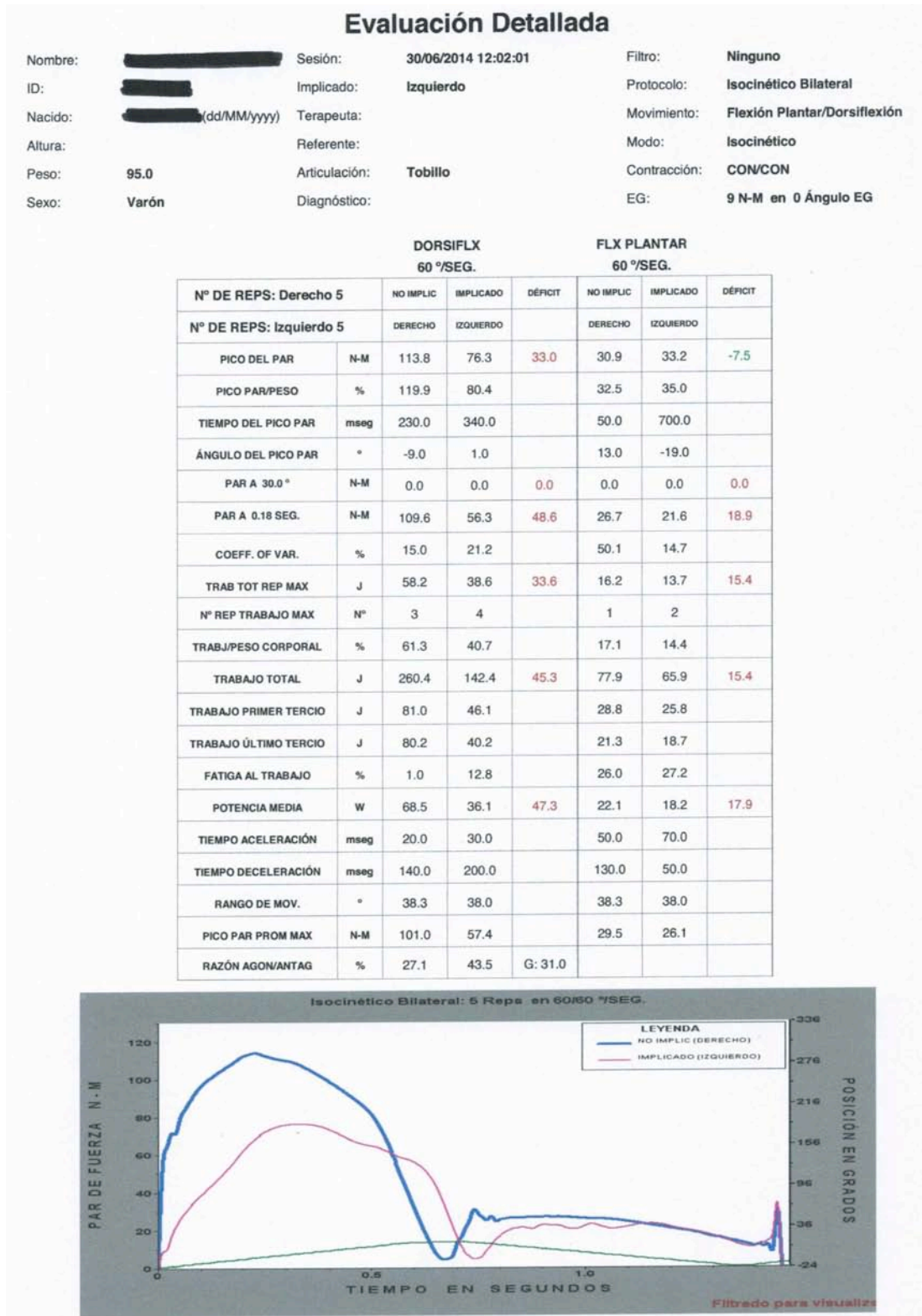
Para la realización de las pruebas de dinamometría isocinética se utilizó el sistema *Biodex System 3 Pro*<sup>®</sup> (*Biodex Medical Systems Inc. 20 Ramsay Road, Box 702. Shirley. NY 11967-0702. USA*) (169).

Los pasos en la utilización del test isocinético fueron:

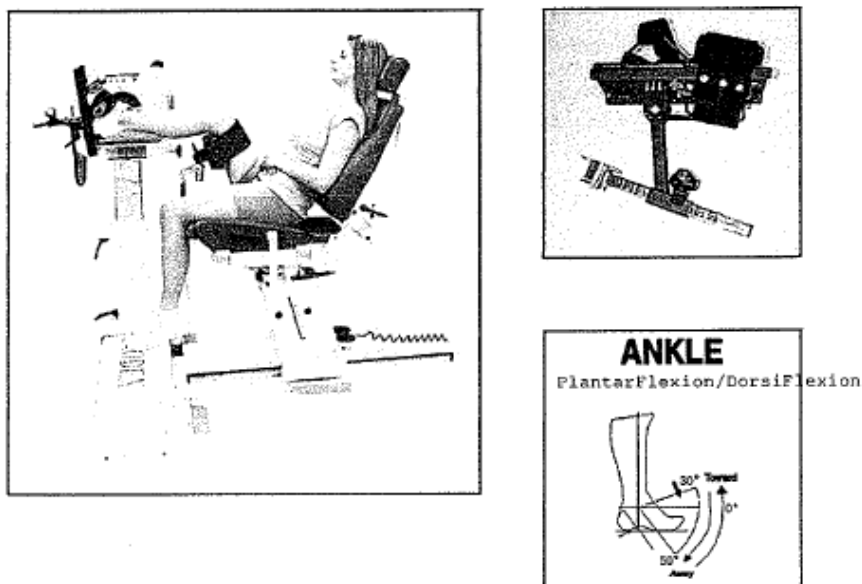
- Puesta en marcha del sistema informático.
- Auto calibración del dinamómetro sin adaptador.
- Calibración manual usando un peso de 30kg.
- Introducción de los datos del paciente, dándole importancia a la altura, talla, dominancia, sexo y lado afecto del paciente para poder comparar los resultados con una población de sus mismas características.
- Introducción del protocolo escogido para el estudio.
- Instalación del paciente en la silla realizando una fijación del paciente mediante cinchas para mantenerlo lo más estable posible, y para evitar las posibles compensaciones con el resto del cuerpo.
- Utilización de accesorios intercambiables y específicos para cada articulación, según protocolo seleccionado.

- Alineación entre el eje de rotación de la articulación sometida a estudio y el eje de rotación del dinamómetro.
- Fijación de la extremidad.
- Determinación del rango de movimiento en que se iba a trabajar.
- Corrección de la gravedad, pidiéndole al paciente la total relajación de la extremidad, para tener en cuenta el peso del adaptador, así como el peso del miembro sometido a estudio. La corrección de la gravedad permite determinar un peso variable de la extremidad según el ángulo articular.
- Explicación al paciente sobre la prueba que iba a realizar, detallándole el movimiento a realizar y haciendo hincapié en la importancia de realizar la prueba haciendo el máximo de fuerza y lo más rápido posible. Insistencia en la importancia de llegar a los límites marcados al delimitar el rango de movimiento.
- Fase de entrenamiento a las diferentes velocidades.
- Inicio de la prueba, normalmente con la extremidad afectada.
- Cambio de lado, manteniendo los mismos parámetros de posicionamiento y de rango articular, con el fin de reproducir la prueba en igual de condiciones para las dos extremidades, para que el estudio pueda ser comparativo en la extremidad afectada y sana.
- Obtención de resultados.

**Tabla 5:** Ejemplo de hoja de evaluación para flexo/extensión.



### 3.7.4.1 Valoración flexión plantar / flexión dorsal



**Figura 50:** Ilustración del sistema *Biodex* utilizado en los test para la valoración de la flexión / extensión (169).

Al ser el mismo sistema que para eversión-inversión de tobillo, se debía adaptar éste para cada uno de los movimientos. Se giraba el adaptador hasta coincidir el punto rojo con Plantar/Dorsal (P/D), para flexión plantar-flexión dorsal.

El paciente fue colocado con flexión de rodilla de 20°-30° (Figura 47). Se alineaba el instrumento con el maléolo externo e interno y a partir de ahí se marcaba el rango de movimiento teniendo en cuenta que la posición de flexión plantar correspondía con el *Away*, y la flexión dorsal se correspondía con el *Toward*. Se marcaba la posición neutra como el 0° anatómico. La posición de partida era la posición *Away*, flexión plantar.

#### **Protocolo Isocinesia estándar de tobillo (flexión dorsal – flexión plantar)**

Entrenamiento:

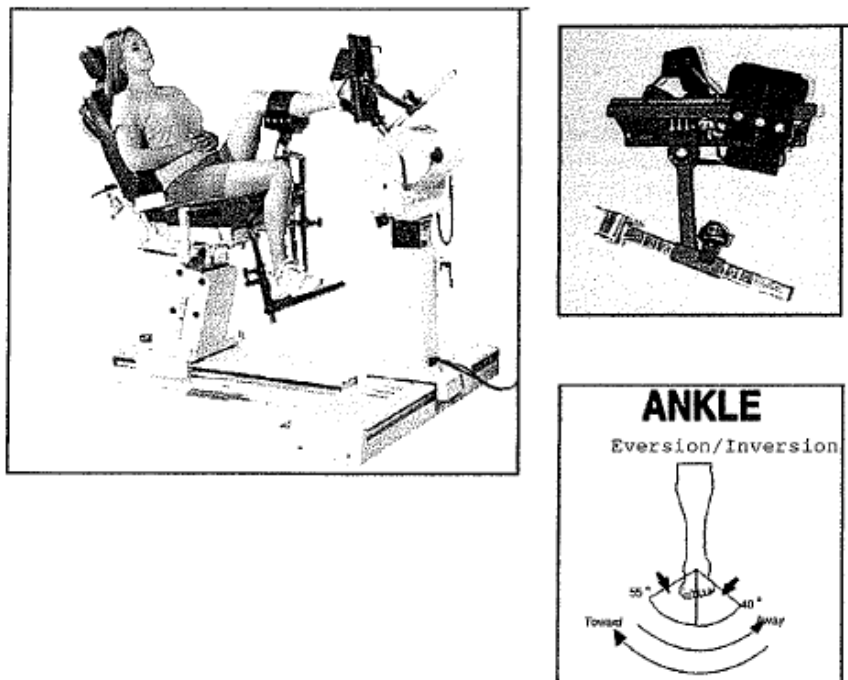
- Rango de movilidad 40° (10° de flexión dorsal y 30° de flexión plantar).
- 60°/s cinco repeticiones.

- Reposo 20 segundos.
- 120°/s cinco repeticiones.
- Reposo 15 segundos.

Prueba:

- Iniciar la prueba por la extremidad afectada o no dominante.
- Régimen concéntrico-concéntrico a 60°/s cinco repeticiones.
- Reposo un minuto.
- Régimen concéntrico-concéntrico a 120°/s cinco repeticiones.
- Reposo un minuto.
- Régimen concéntrico-concéntrico a 60°/s cinco repeticiones.
- Reposo un minuto.
- Régimen concéntrico-concéntrico a 120°/s cinco repeticiones.
- Reposo un minuto (169).

#### 3.7.4.2 Valoración inversión / eversión



**Figura 51:** Ilustración del sistema *Biodex* utilizado en los test para la valoración de la inversión / eversión (169).

Se giraba el adaptador hasta coincidir el punto rojo con Inversión/Eversión (I/E), para inversión - eversión de tobillo.

El paciente se colocaba con flexión de rodilla de 30°- 45° (Figura 48). Se alineaba con el maléolo peroneal y con el talón a unos 35°. A partir de aquí se marcaba el rango de movimiento teniendo en cuenta que la posición de inversión corresponderá con el *Away*, y la eversión se corresponderá con el *Toward*. Se marcaba la posición neutra como el 0° anatómico. La posición de partida era la posición *Away*, inversión.

#### **Protocolo Isocinesia estándar de tobillo (inversión-eversión)**

Entrenamiento:

- Rango de movilidad 30° (10° de eversión y 20° de inversión)
- 30°/s cinco repeticiones
- Reposo 20 segundos
- 120°/s cinco repeticiones
- Reposo 15 segundos

Prueba:

- Iniciar la prueba por la extremidad afectada o no dominante
- Régimen concéntrico-concéntrico a 30°/s cinco repeticiones
- Reposo un minuto
- Régimen concéntrico-concéntrico a 120°/s cinco repeticiones
- Reposo un minuto
- Régimen concéntrico-concéntrico a 30°/s cinco repeticiones
- Reposo un minuto

- Régimen concéntrico-concéntrico a 120°/s cinco repeticiones
- Reposo un minuto (169).


### 3.8 Valoración de los resultados dinamométricos.

A cada paciente se le estudió el rendimiento de fuerza de flexo-extensión y de eversión-inversión.

El protocolo empleado fue la realización de una primera serie a 60° por segundo y otra a 120° por segundo, tanto en flexo-extensión como en eversión-inversión, que sirven como calentamiento y entrenamiento. Después nuevamente una serie a 60° y otra a 120°, siendo estas últimas las series válidas y de donde se extrajeron los resultados.

En las series a velocidades bajas (60° por segundo) hay que vencer más resistencia que en velocidades altas (120° por segundo) pero de manera más controlada, mientras que, a velocidades altas, la resistencia a vencer es menor, pero de manera menos controlada. Las velocidades bajas acercan a la fuerza máxima y las velocidades altas a la fuerza explosiva.

Gracias a los datos y a las gráficas (Figura 52), se puede comparar el rendimiento del lado afecto frente al lado sano de manera sencilla, incluso visual.



**Figura 52:** Representación gráfica de los datos de uno de los pacientes del estudio: curva para comparar el rendimiento del lado afecto (rosa) frente al lado sano (azul).

### 3.9 Análisis estadístico

El análisis descriptivo de la muestra se realizó para variables cuantitativas, calculando medias y desviaciones estándar, y para variables cualitativas, mediante frecuencias y porcentajes.

Se realizaron pruebas de normalidad para las variables cuantitativas, cumpliendo todas ellas el criterio establecido de normalidad mediante el test de Shapiro-Wilk.

Se realizó análisis estadístico de las variables definidas anteriormente en hipótesis y objetivos para aceptar o anular la hipótesis de partida ( $H_0$ ).

El estudio estadístico comparativo de las muestras cuantitativas, se realizó mediante el Test T de Student para muestras pareadas, ya que únicamente queríamos comparar dos grupos con los mismos datos. Se trata de un test para comparar medias de muestras que están relacionadas entre sí, para dos grupos en los que las mediciones se han efectuado de la misma manera.

Para las muestras cualitativas se realizó el estudio estadístico comparativo mediante el Test Chi-cuadrado. Se trata de un test similar al Test T de Student pero para muestras cualitativas.

También se realizaron correlaciones (correlación de Pearson, R) para medir el grado de relación de dos variables cuantitativas. Se considera que dos variables están correlacionadas, cuando los valores de una de ellas varían sistemáticamente con respecto a los valores homónimos de la otra. Se representa gráficamente mediante un diagrama de dispersión o una nube de puntos, cuyo punto de partida es coeficiente de correlación ( $R^2$ ). El índice R pueden tener un valor entre -1 y 1, siendo -1 la correlación inversa perfecta, 0 la ausencia de correlación y 1 la correlación positiva perfecta.

El programa usado para el análisis estadístico fue el *SPSS 20.0*<sup>®</sup> (*SPSS Inc. Chicago, IL, EE.UU.*).

Se tomaron como datos estadísticamente significativos aquellos cuyos valores fueron  $p < 0,05$ .





**Resultados**

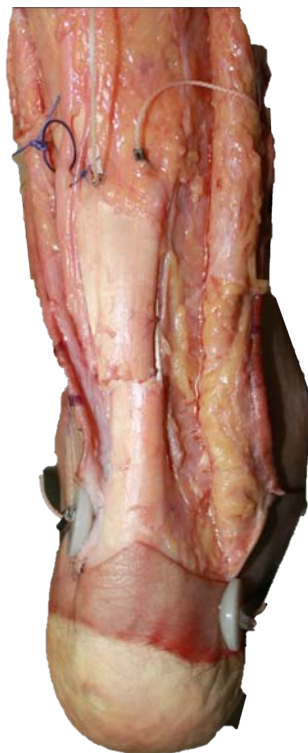

## 4. Resultados

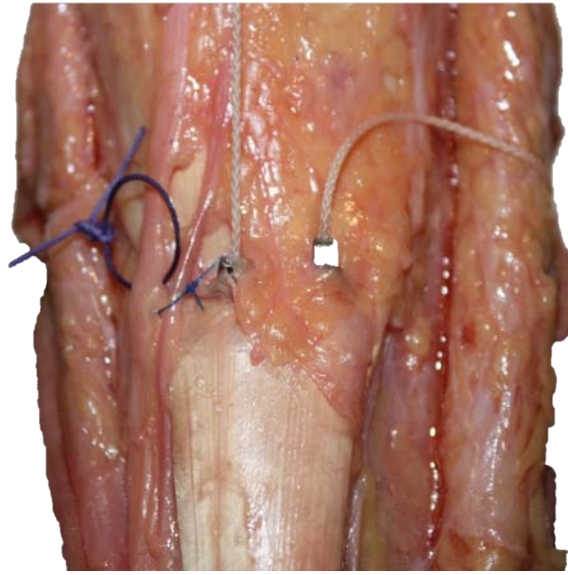
### 4.1 Resultados del estudio en cadáver

Al realizar la disección tras la práctica de la técnica percutánea mediante *Tenolig*<sup>®</sup>, el abordaje lateral para la inserción de las agujas mostró ser bastante seguro teniendo en cuenta la distancia del mismo con la localización del nervio sural, aunque en un primer momento se localizó una estructura venosa que se confundió con el nervio.

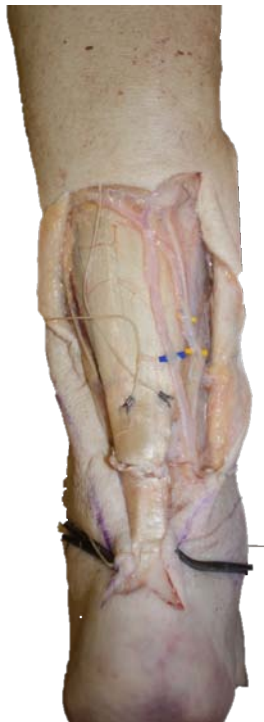Se observó la correcta colocación de los arpones del sistema, traccionando el gastrocnemio hacia distal y acercando los cabos de la ruptura del tendón. Se pudo observar también la localización del nervio sural en relación al sistema (Figuras 53-56).



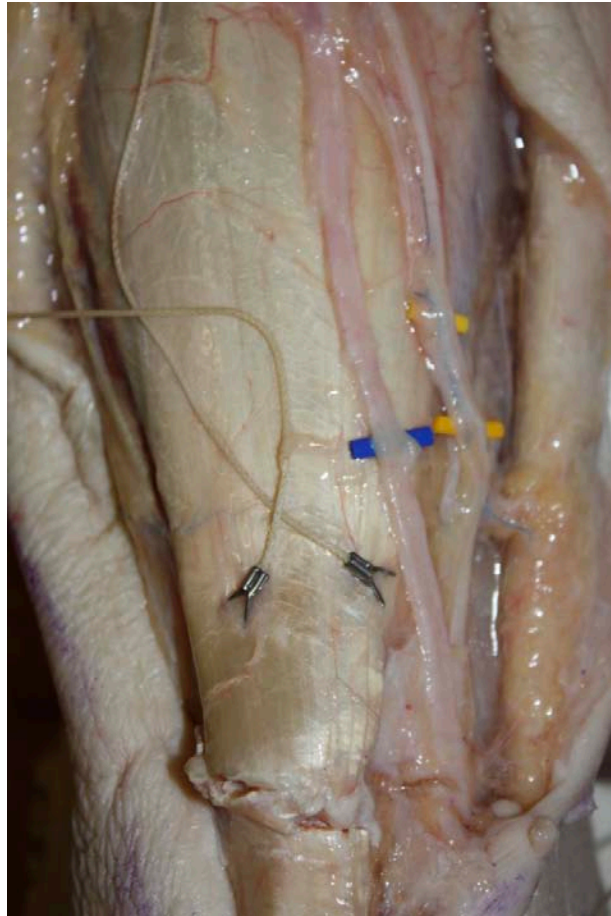
**Figura 53:** Disección de piel y tejido subcutáneo observándose el sistema *Tenolig*<sup>®</sup> insertado y el nervio sural rodeado por hilo azul.



**Figura 54:** Detalle de arpones aposicionados contra la porción proximal del tendón de Aquiles.  
De izquierda a derecha: nervio sural, vena y arpones.

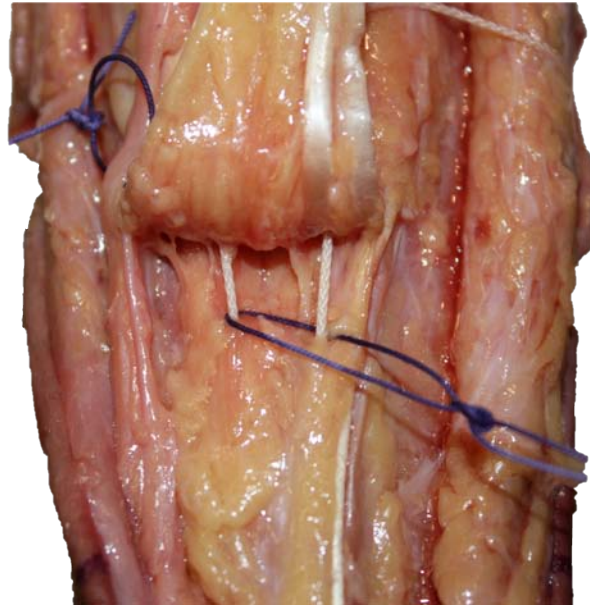


**Figura 55:** Localización del nervio sural (marcador de color amarillo) y de estructura venosa (marcador azul) en uno de los especímenes.

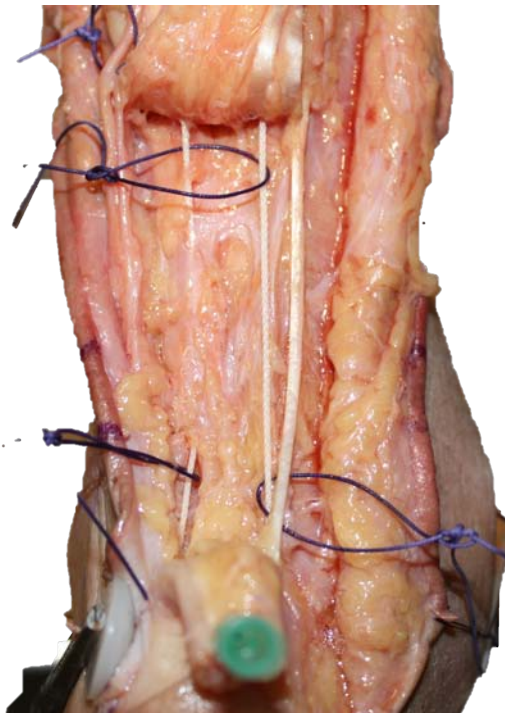


**Figura 56:** Detalle de la relación de los arpones con estructura venosa (marcador azul) y nervio sural (marcador amarillo).

A pesar de la correcta colocación de los arpones, los hilos transcurren anteriores al tendón del bíceps en uno de los especímenes, no transtendón, insertándose en el cabo distal del tendón también desde la porción anterior y una vez traspasado, saliendo por la piel de la región posterolateral del tobillo (Figuras 57 y 58).

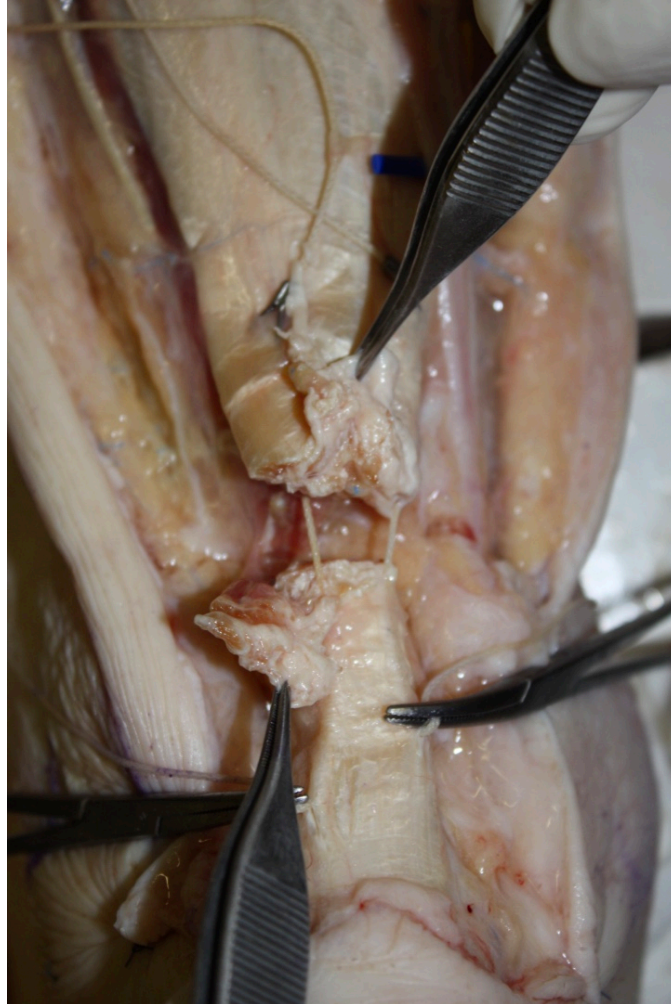


**Figura 57:** Hilos del sistema percutáneo una vez atravesada la aponeurosis del gastrocnemio. Recorrido anterior al tendón de Aquiles.



**Figura 58:** Hilos del sistema percutáneo penetrando el muñón distal del tendón de Aquiles desde anterior y saliendo por la región posterolateral del tobillo.

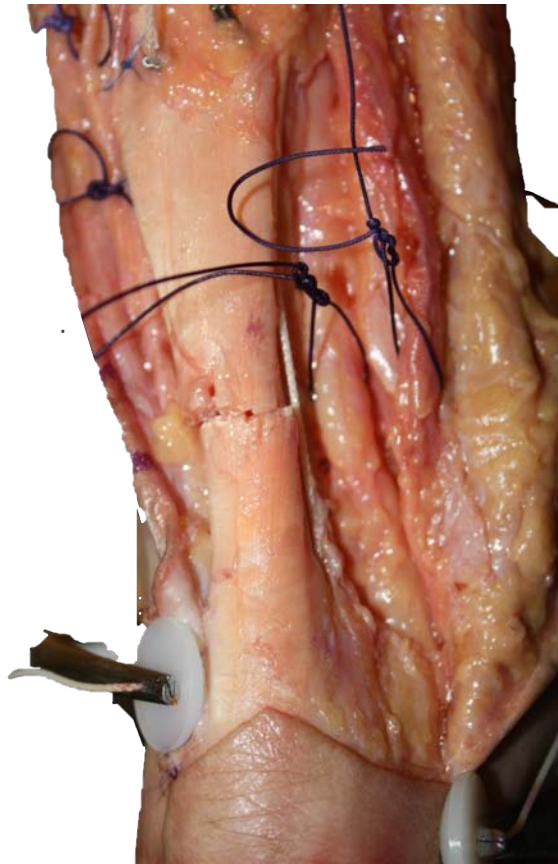
En el otro espécimen se observó, sin embargo, como los hilos sí transcurrían transtendón (Figura 59).



**Figura 59:** Hilos del sistema percutáneo en el segundo espécimen transcurriendo transtendón tanto en el cabo proximal como en el distal.

En el lado medial, el paquete vasculonervioso tibial transcurre muy cerca del trayecto del sistema, como se puede observar en la Figura 60.





**Figura 60:** Proximidad de estructuras vasculonerviosas mediales respecto al sistema. A la derecha del tendón de Aquiles, y de izquierda a derecha encontramos, señalados por una sutura, el nervio tibial posterior y el paquete vascular.

## 4.2 Resultados descriptivos generales

Desde el año 2009 hasta el 2014 se incorporaron al estudio un total de 22 pacientes de los cuales 13 fueron incluidos en el grupo de CP y 9 en el de CA. La edad media del grupo de CP fue de 41,3 años y la de CA de 40. En el grupo de CP tuvimos 1 mujer y 12 varones (7,6% y 92,3% respectivamente), mientras que en el de CA, 2 mujeres y 7 varones (22,2% y 77,7%). En los pacientes incluidos en el grupo de CP tuvimos 7 tobillos izquierdos y 6 derechos y en el grupo de CA, 3 izquierdos y 6 derechos.

### 4.3 Resultados descriptivos de las pruebas de imagen

#### 4.3.1 Resonancia magnética

En los sucesivos controles clínicos de los pacientes incluidos en cada grupo del estudio, no se pudo efectuar RM a todos ellos en cada período debido a diferentes causas. En la Tabla 6 se muestra el número total y los porcentajes de RM en cada grupo para cada período.

**Tabla 6:** Número total y porcentajes de RM realizadas en cada período de seguimiento para cada grupo de tratamiento.

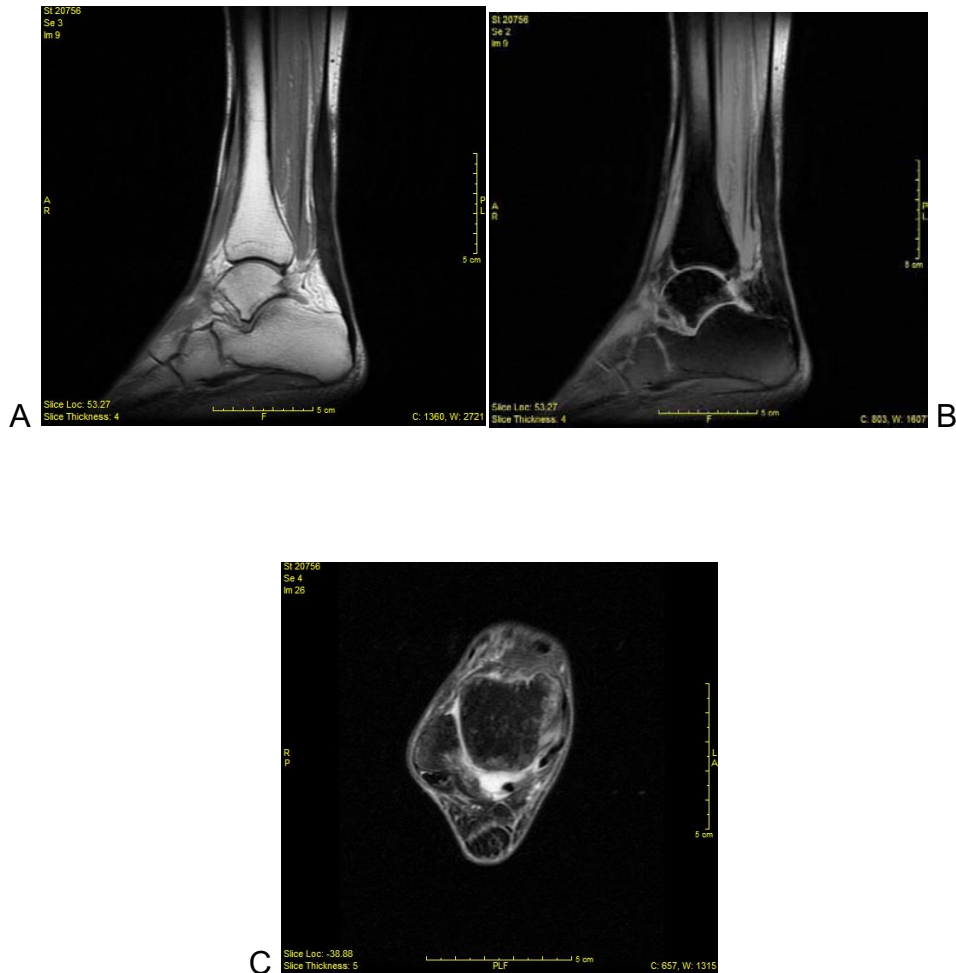
RM	3 meses	6 meses	12 meses
CP (n=13)	9 (69,2%)	8 (61,5%)	12 (92,3%)
CA (n=9)	7 (77,8%)	5 (55,6%)	9 (100%)

Se valoraron todas las imágenes de RM en cada período y recogimos los hallazgos para cada grupo de tratamiento (Tabla 7).

Tabla 7: Hallazgos en la RMN.

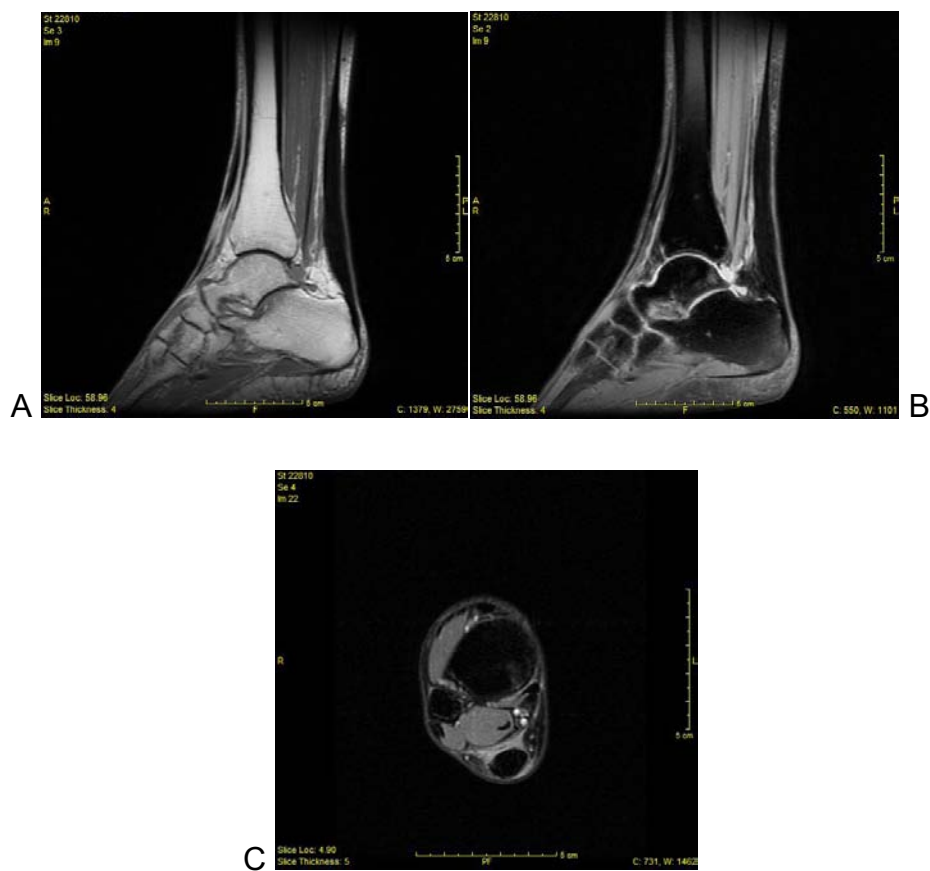	3 meses		6 meses		12 meses	
	CP	CA	CP	CA	CP	CA
<i>Engrosamiento</i>	7	8	6	5	10	10
<i>Heterogeneidad</i>	1	3		4	4	4
<i>Homogeneidad</i>			1		1	
<i>Entesitis</i>	1		1		1	
<i>Líquido peritendinoso</i>	2	4	2	2	3	2
<i>Adelgazamiento</i>	2		2			
<i>Les. Quísticas</i>	5	4	1	2	2	1
<i>Hiperseñal</i>	1	1	1		1	1
<i>Edema graso</i>	1				1	
<i>Tendinopatía</i>	1					
<i>Recuperación</i>			1			
<i>Fibrosis</i>		1				1

A los **3 meses** (Figura 61) se comprobó engrosamiento tendinoso (7 pacientes CP y 8 pacientes CA), heterogeneidad en 1 paciente de CP y en 3 de CA, entesitis en 1 paciente de CP, líquido peritendinoso en 2 pacientes de CP y 4 de CA, adelgazamiento en 2 pacientes de CP, lesiones quísticas en 5 pacientes de CP y 4 pacientes de CA, hiperseñal en 1 paciente de cada grupo, edema graso en 1 paciente de CP y tendinopatía en 1 paciente de CP y fibrosis en 1 paciente de CA.



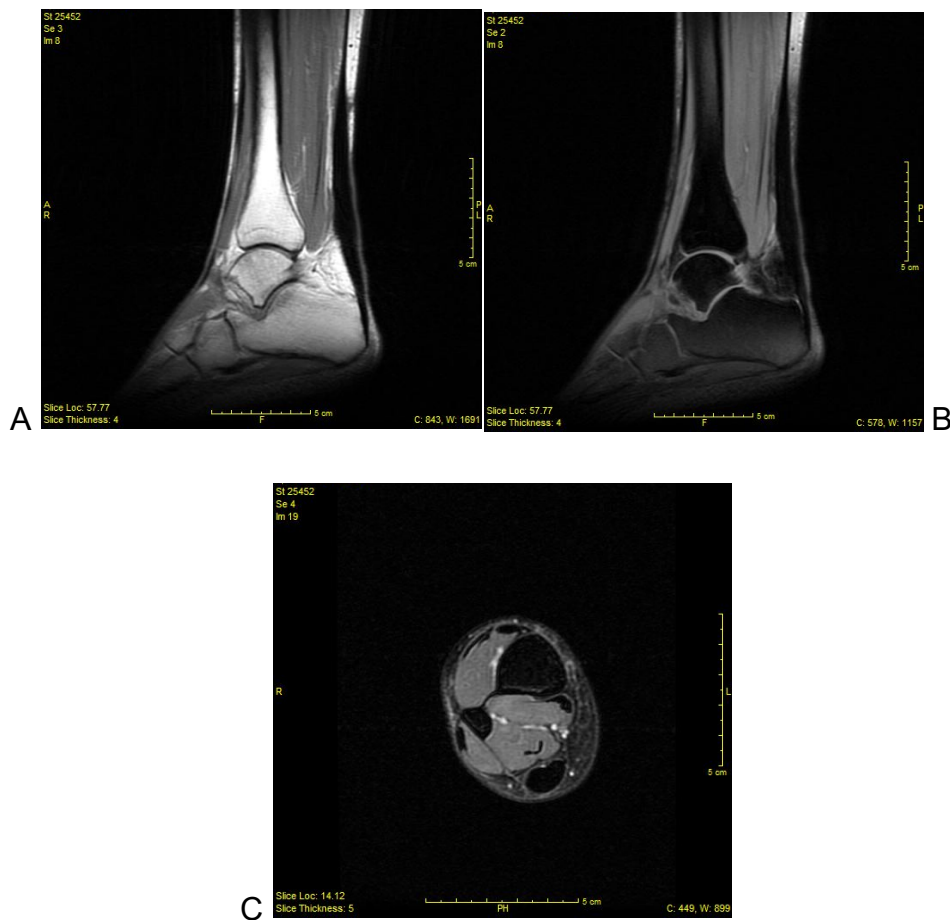
**Figura 61:** Secciones sagitales en SE T1 (A) y DP Fat Sat (B) y sección axial en DP Fat Sat (C) a los 3 meses de la cirugía.

A los **6 meses** (Figura 62) se siguió encontrando engrosamiento en la mayoría de pacientes, heterogeneidad sólo en 4 pacientes de CA, señal homogénea en 1 paciente de CP, entesitis en 1 paciente de CP, líquido peritendinoso en de CP y 2 de CA, adelgazamiento en los mismos 2 pacientes de los 3 meses, lesiones quísticas en 1 paciente de CP y 2 de CA, hiperseñal en 1 paciente de CP, y recuperación tendinosa en 1 paciente de CP.



**Figura 62:** Secciones sagitales en SE T1 (A) y DP Fat Sat (B) y sección axial en DP Fat Sat (C) a los 6 meses de la cirugía.

En el control de los **12 meses** (Figura 63), se observó engrosamiento en la mayoría de los tendones de ambos grupos, heterogeneidad en 4 pacientes de cada grupo, homogeneidad en el tendón en 1 de CP, entesitis en el mismo paciente del grupo de CP que aparecía a los 3 y 6 meses, líquido peritendinoso en 3 pacientes de CP y 2 de CA, lesiones quísticas en 2 pacientes de CP y en 1 de CA, hiperseñal en 1 paciente de cada grupo, edema graso en 1 paciente del grupo de CP y fibrosis en 1 paciente del grupo de CA.



**Figura 63:** Secciones sagitales en SE T1 (A) y DP Fat Sat (B) y sección axial en DP Fat Sat (C) a los 12 meses de la cirugía.

Las rupturas completas y las parciales fueron diagnosticadas mediante RM, observándose 1 ruptura completa en cada grupo y 3 rupturas parciales en el grupo de CP, del 47%, del 15% y del 9% del total del área del tendón.

En los tobillos sanos, mediante la resonancia se encontraron 4 tendones con signos de tendinopatía, 2 en el grupo de CP y 2 en el de CA.

#### 4.3.2 Ecografía

Igual que sucedió en la exploración mediante RM, en los sucesivos controles clínicos de los pacientes incluidos en cada grupo del estudio, no se pudo realizar ecografía a todos ellos en cada período. En la Tabla 8 se muestra el número total y los porcentajes de RM en cada grupo para cada período.

**Tabla 8:** Número total y porcentajes de Ecografías realizadas en cada período de seguimiento para cada grupo de tratamiento.

Eco	3 meses	6 meses	12 meses
CP (n=13)	9 (69,2%)	7 (53,8%)	10 (76,9%)
CA (n=9)	7 (77,8%)	5 (55,6%)	8 (88,9%)

Las ecografías fueron valoradas en cada período y se recogieron los hallazgos para cada grupo de tratamiento (Tabla 9).

Tabla 9: Hallazgos en la Ecografía.

	3 meses		6 meses		12 meses	
	CP	CA	CP	CA	CP	CA
<i>Engrosamiento</i>	8	7	5	5	8	9
<i>Heterogeneidad</i>	3	5	4	3	4	5
<i>Homogeneidad</i>					2	
<i>Entesitis</i>	1		1		1	
<i>Líquido peritendinoso</i>	1	3	1	1	2	3
<i>Adelgazamiento</i>	3		2		1	
<i>Les. Quísticas</i>	3	1	2		2	1
<i>Señal anecóica</i>		7		3		2
<i>Tendinopatía</i>	1					
<i>Recuperación</i>					1	2
<i>Fibrosis</i>		1				1

A los **3 meses** se encontró de forma casi constante engrosamiento (8 tendones de CP y 7 de CA), heterogeneidad en 3 pacientes de CP y 5 de CA, entesitis en sólo 1 paciente de CP, líquido peritendinoso en 1 paciente de CP y 3 de CA, adelgazamiento del tendón en 3 pacientes de CP, casi los mismos en los que se observa también en la resonancia (2 en RM), lesiones quísticas en 3 pacientes de CP y 1 paciente de CA, señal anecóica en 7 pacientes de CA, tendinopatía en 1 paciente de CP y signos de fibrosis en 1 paciente de CA.

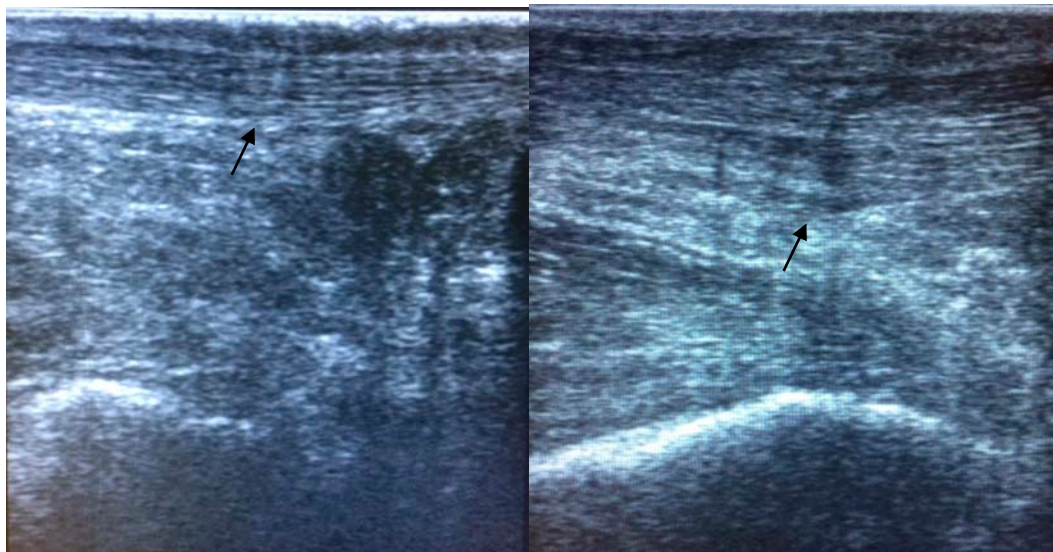
En los controles ecográficos de los **6 meses** se encontró engrosamiento en 5 pacientes de cada grupo de tratamiento, signos de heterogeneidad en 4 de CP y 3 de CA, entesitis en el mismo único paciente de CP, líquido peritendinoso en 1 paciente de cada grupo, adelgazamiento en los 2 pacientes de CP, lesiones quísticas en 2 pacientes de CP y señal anecóica sólo en 2 pacientes en este control.

En el último control a los **12 meses** (Figura 64), se vio engrosamiento en 8 pacientes de CP y en 9 de CA, heterogeneidad en 4 pacientes del grupo de CP

y en 5 pacientes de CA. Se observan 2 tendones con señal homogénea en el grupo de CP y en este mismo grupo 1 tendón con entesitis y 1 con adelgazamiento. Encontramos líquido peritendinoso en 2 pacientes de CP y 3 de CA, lesiones quísticas en 2 de CP y 1 de CA. Vemos signos de recuperación de la integridad tendinosa en 1 paciente de CP y en 2 de CA. Todavía se observa señal anecóica en los mismos 2 pacientes del control anterior y fibrosis en 1 paciente de CA.

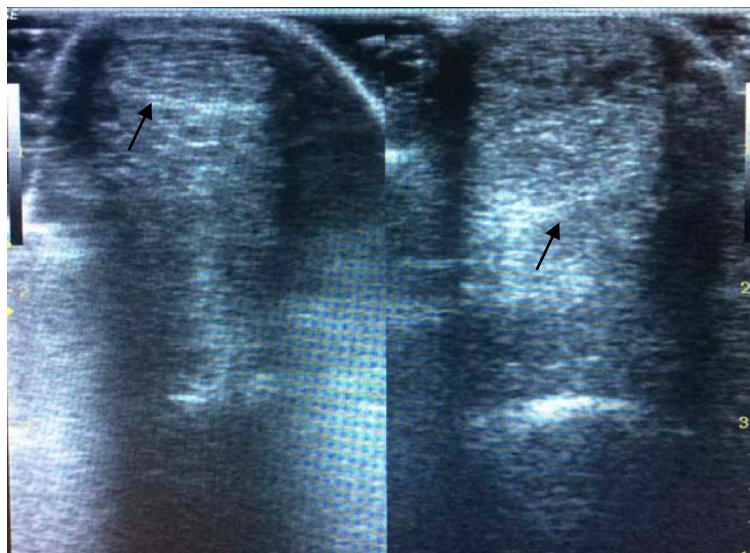
En la exploración mediante ecografía de los tobillos sanos, se encontró 1 tendón con signos de tendinopatía en el grupo de CP y 2 en el grupo de CA. Los grupos, por lo tanto, son homogéneos en cuanto a probabilidad de tendinopatía previa del tendón roto, según la ecografía.





A

B



C

D

**Figura 64:** Imágenes ecográficas del tendón de Aquiles. Las flechas indican la pared anterior del tendón. Cortes longitudinales: tendón sano (A), tendón a los 12 meses de la cirugía abierta (B). Cortes transversales: tendón sano (C) y tendón afecto a los 12 meses de la cirugía abierta (D).

## 4.4 Análisis estadístico

### 4.4.1 Análisis descriptivo

En el grupo de CP la **edad media** de los pacientes fue de 41,3 años ( $\pm 10$  años), rango 35,4 (66-30,6), mientras que en el grupo CA la edad correspondió a 43 años ( $\pm 5,3$  años), rango 15,7 (52-36,3).

En lo que respecta a los **días desde la lesión hasta el momento de la cirugía**, en el grupo de CP solamente pasaron de media 6,6 días ( $\pm 2,7$  días), rango 11 (13-2) y en el grupo CA 12,5 días ( $\pm 15,6$  días), rango 48 (48-0).

La **duración de la intervención quirúrgica** en el grupo de CP fue de media 34 minutos, frente a los 52,6 minutos en el grupo de CA.

El **tiempo de ingreso postoperatorio** en el grupo de CP fue de 14,92 horas como promedio, mientras que en el grupo de CA fue de 21,44 horas.

El **periodo de baja laboral** de los pacientes del grupo percutáneo fue de media de 5,8 meses ( $\pm 2,8$  meses), rango 10,5 (11,8 - 1,3) y en el grupo CA fue de 4,5 meses ( $\pm 1,2$  meses), rango 3,9 (6,7 - 2,8).

En cuanto a la **lateralidad** del tendón afectado se obtuvieron en el grupo de CP 7 tobillos izquierdos (53,8%) y 6 tobillos derechos (46,2%), siendo en el grupo de CA, 3 tobillos izquierdos (33,3%) y 6 tobillos derechos (66,7%) (Tabla 10).

**Tabla 10:** Lateralidad del Aquiles afectado en ambos grupos.

	<i>Cir. Percutánea</i>	<i>Cirugía abierta</i>
<i>Izquierdo</i>	7 (53,8%)	3 (33,3%)
<i>Derecho</i>	6 (46,2%)	6 (66,7%)

Se valoraron los **promedios de déficit de función tanto de FD como de FP**. Estudiando la FD a 60°/seg, la CP presenta una fuerza del 74,5% (respecto al lado sano que sería el 100%) y la CA del 97,4%. A 120°/seg, en la CP la fuerza es del 81,7% y en la CA del 93,9%.

Estudiando la FP a baja velocidad (60°/seg), la CP presenta una fuerza del 68,5%, mientras que la CA del 74%. A alta velocidad (120°/seg), tanto la CP como la CA presentan una fuerza del 71,4%.

La **anestesia** en las intervenciones quirúrgicas estuvo caracterizada de la siguiente manera: en el grupo percutáneo a 6 pacientes se les realizó raquianestesia (53,8%), a 3 pacientes bloqueos locoregionales (23,1%), y a 3 pacientes la combinación de raquianestesia y bloqueo (23,1%), mientras que en el grupo de CA tenemos 6 pacientes con raquianestesia (66,7%) y 3 pacientes con la combinación de raquianestesia y bloqueos (33,3%) (Tabla 11).

**Tabla 11:** Tipo de anestesia utilizado en grupo cirugía percutánea y cirugía abierta.

	<i>Cirugía percutánea</i>	<i>Cirugía abierta</i>
<i>Raquianestesia</i>	7 (53,8%)	6 (66,7%)
<i>Bloqueo</i>	3 (23,1%)	-
<i>Raquianestesia+bloqueo</i>	3 (23,1%)	3 (33,3%)

La **demanda laboral** de los pacientes del estudio en el grupo de CP fue de 3 pacientes con alta demanda (23,1%), 9 pacientes con media demanda (69,2%) y 1 paciente con baja demanda (7,7%) y en el grupo de CA tenemos 4 pacientes con alta demanda (44,4%), 2 pacientes con media demanda (22,2%) y 2 pacientes con baja demanda (33,3%), tal y como se muestra en la Tabla 12:

**Tabla 12:** Demanda laboral de los pacientes.

	<i>Cirugía percutánea</i>	<i>Cirugía abierta</i>
<i>Alta</i>	3 (23,1%)	4 (44,4%)
<i>Media</i>	9 (69,2%)	2 (22,2%)
<i>Baja</i>	1 (7,7%)	3 (33,3%)

Las **complicaciones** fueron clasificadas en:

- Complicaciones mayores
  - Reruptura completa o de más del 30%.
  - Infección profunda.
  - TVP

- Complicaciones menores
  - Reruptura parcial de menos del 30%.
  - Infección superficial.
  - Complicaciones leves de las heridas.
  - Sd. Distrofia Simpático Refleja.
  - Lesiones nerviosas.

Entre las **complicaciones** encontradas, en el grupo percutáneo (13 pacientes), se observaron 2 pacientes con complicaciones mayores (15,3%) y 6 pacientes tuvieron complicaciones menores (46,1%). Las complicaciones mayores fueron 1 ruptura completa y 1 ruptura parcial de un 46,8% del total del tendón. Se realizó tratamiento quirúrgico abierto en el caso de la ruptura completa, pudiéndose practicar una sutura termino-terminal con refuerzo mediante el plantar delgado. En el caso de la ruptura parcial, el paciente rechazó el tratamiento quirúrgico y se realizaron 2 infiltraciones de PRP con mejoría clínica y radiológica de la ruptura (Tabla 13).

Las complicaciones menores fueron 1 decúbito de los botones de fijación distal, 1 infección superficial de los cabos proximales, 1 síndrome de distrofia simpático refleja, 1 lesión parcial del nervio sural y 2 rupturas parciales de menos del 20% (9 y 15%) que se trataron de forma conservadora con la utilización de una bota de marcha durante 3 semanas y reinicio posterior de la rehabilitación. En los casos de rupturas tanto totales como parciales, la media de meses desde la cirugía hasta la reruptura fue de 3,67 meses ( $\pm 0,8$  meses).

En el grupo de CA (9 pacientes), únicamente se tuvo 1 complicación mayor (11,1%), tratándose de 1 reruptura completa que fue tratada mediante nueva CA con plastia de refuerzo de aponeurosis según la técnica descrita por Nilsson (Nilsson-Helander K et al. 2008). El tiempo transcurrido desde la primera cirugía hasta la reruptura fue de 2,07 meses.

Tabla 13: Complicaciones postoperatorias.

Complicación		Grupo CP n=13		Grupo CA N=9		P
		Núm.	%	Núm.	%	
<b>Mayor</b>	Reruptura completa	1	7,69	1	11,1	NS
	Reruptura parcial >30%	1	7,69	0	0	NS
	Infección profunda	0	0	0	0	NS
	TVP	0	0	0	0	NS
	<u>Total</u>	2	15,3	1	11,1	NS
<b>Menor</b>	Reruptura parcial <30%	2	15,3	0	0	NS
	Infección superficial	1	7,69	0	0	NS
	Complicación leve de la herida	1	7,69	0	0	NS
	Sd. DSR	1	7,69	0	0	NS
	Complicaciones nerviosas	1	7,69	0	0	NS
	<u>Total</u>	6	46,1	0	0	NS
<b>Total</b>		9	61,4	1	11,1	p=0,018

#### 4.4.2 Análisis comparativo

##### 4.4.2.1 Cuestionarios de valoración

- **Cuestionario AOFAS (American Orthopaedic Foot & Ankle Society).**

Se realizaron las comparaciones de los datos entre los dos grupos de tratamiento, observándose la ausencia de diferencias estadísticamente significativas entre los dos grupos de tratamiento en estos períodos por el test T de Student (Tablas 14 y 15).

**Tabla 14:** Cuestionario AOFAS entre los grupos cirugía percutánea y cirugía abierta.

<b>AOFAS</b>	<i>6 meses</i>	<i>1 año</i>
<i>CP vs CA</i>	p=0,403	p=0,566

**Tabla 15:** Valoración en los grupos cirugía percutánea y cirugía abierta en el periodo de seguimiento en el cuestionario AOFAS.

<b>AOFAS</b>	<i>3 meses</i>	<i>6 meses</i>	<i>1 año</i>
	Media (SD)	Media (SD)	Media (SD)
<i>CP</i>	83,67 (±16,98)	93,83 (±5,63)	91,85 (±10,35)
<i>CA</i>	84,33 (±6,02)	91,25 (±11,81)	95,22 (±6,72)

- **Cuestionario ATRS (Achilles Tendon Rupture Score)**

Se realizó igualmente que con el cuestionario AOFAS, comparaciones de los datos entre los dos grupos de tratamiento por cada período de seguimiento, viendo los resultados obtenidos mediante el test T de Student para muestras relacionadas, obteniendo los resultados que se muestran en la Tabla 16, no encontrándose diferencias estadísticamente significativas en ninguno de los períodos.

**Tabla 16:** Cuestionario *ATRS* entre los grupos cirugía percutánea y cirugía abierta.

<b><i>ATRS</i></b>	<i>Preoperatorio</i>	<i>6 meses</i>	<i>1 año</i>
<i>CP vs CA</i>	p=0,178	p=0,351	p=0,688

Observando los datos comparativos para cada grupo de los datos entre el período preoperatorio y el período de 12 meses de seguimiento para el cuestionario *ATRS*, se observa que en el grupo CP entre el periodo preoperatorio y el periodo de 1 año de seguimiento existen diferencias estadísticamente significativas por el test T de Student para muestras relacionadas (**p=0,011**). No existieron diferencias estadísticamente significativas (p=0,156) entre el período preoperatorio en el grupo de CA y el control a los 12 meses (Tabla 17).

**Tabla 17:** Comparativa entre el periodo preoperatorio y al año de seguimiento en los grupos cirugía percutánea y cirugía abierta en el cuestionario *ATRS*.

<b><i>ATRS</i></b>	<i>Preop-año</i>
<i>Cirugía percutánea</i>	<b>p=0,011</b>
<i>Cirugía abierta</i>	p=0,156

Las medias de puntuación del cuestionario *ATRS* se muestran en la Tabla 18.

**Tabla 18:** Valoración en los grupos cirugía percutánea y cirugía abierta en el periodo de seguimiento en el cuestionario *ATRS*.

	<i>Preoperatorio</i>	<i>3 meses</i>	<i>6 meses</i>	<i>1 año</i>
	Media (SD)	Media (SD)	Media (SD)	Media (SD)
<i>Cirugía percutánea</i>	99,91 (±0,320)	51,67 (±22,589)	73,00 (±26,65)	80,08 (±21,321)
<i>Cirugía abierta</i>	97,14 (±4,88)	53,67 (±20,108)	86,00 (±15,330)	88,33 (±15,668)

- ***Cuestionario de salud SF-36***

En primer lugar, se realizó para el cuestionario de salud general *SF-36* las mediciones y comparaciones de los datos entre los dos grupos de tratamiento

por cada período de seguimiento, aplicando el test de T de Student para muestras relacionadas.

En la parte física del SF-36 (*PCS*) se encuentran diferencias estadísticamente significativas a los 6 meses ( $p=0,030$ ), no habiendo diferencias ni a los 3 meses, ni en el control de los 12 meses (Tabla 19).

**Tabla 19:** Cuestionario SF-36 *PSC* entre los grupos cirugía percutánea y cirugía abierta.

<b>SF-36 <i>PSC</i></b>	<i>3 meses</i>	<i>6 meses</i>	<i>1 año</i>
<i>cirugía percutánea vs abierta</i>	$p=0,917$	<b><math>p=0,030</math></b>	$p=0,787$

En la parte mental (*MCS*) no se encuentran diferencias estadísticamente significativas en ninguno de los períodos (Tabla 20).

**Tabla 20:** Cuestionario SF-36 *MSC* entre los grupos cirugía percutánea y cirugía abierta.

<b>SF-36 <i>MSC</i></b>	<i>3 meses</i>	<i>6 meses</i>	<i>1 año</i>
<i>cirugía percutánea vs abierta</i>	$p=0,335$	$p=0,912$	$p=0,718$

En segundo lugar, se realizó la comparación para cada grupo de los datos entre el período preoperatorio y el período de 12 meses de seguimiento, aplicando el test T de Student para muestras relacionadas.

En la parte *PCS* del SF-36, no se observaron diferencias estadísticamente significativas entre el periodo preoperatorio y el periodo de 1 año de seguimiento ni en la CP ( $p=0,086$ ) ni en la CA ( $p=0,609$ ) (Tabla 21).

**Tabla 21:** Valoración en los grupos cirugía percutánea y cirugía abierta en el periodo de seguimiento en el cuestionario SF-36 *PSC*.

	<i>Preoperatorio</i>	<i>3 meses</i>	<i>6 meses</i>	<i>1 año</i>
	Media (SD)	Media (SD)	Media (SD)	Media (SD)
<i>Cirugía percutánea</i>	60,5 ( $\pm 1,702$ )	46,875 ( $\pm 11,391$ )	50,014 ( $\pm 9,22$ )	53,654 ( $\pm 8,818$ )
<i>Cirugía abierta</i>	57,75 ( $\pm 4,071$ )	45,325 ( $\pm 10,372$ )	53,05 ( $\pm 9,542$ )	54,422 ( $\pm 8,32$ )



En la parte *MCS* del SF-36, en la CP no se observaron diferencias estadísticamente significativas al año del seguimiento ( $p=0,543$ ). Tampoco encontramos diferencias estadísticamente significativas ( $p=0,086$ ) en el grupo de CA (Tabla 22).

**Tabla 22:** Valoración en los grupos cirugía percutánea y cirugía abierta en el periodo de seguimiento en el cuestionario SF-36 *MSC*.

	<i>Preoperatorio</i>	<i>3 meses</i>	<i>6 meses</i>	<i>1 año</i>
	Media (SD)	Media (SD)	Media (SD)	Media (SD)
<i>Cirugía percutánea</i>	47,933 (±10,335)	47,713 (±10,913)	46,357 (±12,871)	51,708 (±9,878)
<i>Cirugía abierta</i>	57,35 (±1,103)	49,875 (±6,602)	46,15 (±15,032)	50,478 (±11,149)

#### **4.4.2.2 Estudio biomecánico**

Dentro del estudio biomecánico se analizaron varias variables entre grupos y entre los distintos periodos de seguimiento. Dichas variables son el trabajo total, el coeficiente de variación del miembro implicado (operado) y el no implicado (sano), la potencia y la razón agonista/antagonista.

Para el estudio biomecánico igualmente se realizó un test T de Student para muestras relacionadas, obteniendo los siguientes resultados:

**a) Trabajo total (WT):** en el trabajo total, comparando el grupo de CP frente al de CA en los déficits de flexión plantar (FP) con 60°/seg y 120°/seg y en flexión dorsal (FD) también en 60°/seg y 120°/seg, así como en eversión e inversión, solamente se encontraron diferencias estadísticamente significativas mediante el test T de Student en los déficits de 60°/seg y 120°/seg en la FD (Tabla 23).

**Tabla 23:** Comparativa del trabajo total (WT) entre el grupo cirugía percutánea y cirugía abierta.

	<b>FP</b>		<b>FD</b>		<b>Eversión</b>		<b>Inversión</b>	
	<i>Déficit 60°/seg</i>	<i>Déficit 120°/seg</i>	<i>Déficit 60°/seg</i>	<i>Déficit 120°/seg</i>	<i>Déficit 60°/seg</i>	<i>Déficit 120°/seg</i>	<i>Déficit 60°/seg</i>	<i>Déficit 120°/seg</i>
<i>CP vs CA</i>	$p=0,983$	$p=0,657$	<b><math>p=0,008</math></b>	<b><math>p=0,014</math></b>	$p=0,718$	$p=0,403$	$p=0,520$	$p=0,534$

**b) Coeficiente de Variación:** dentro de esta variable biomecánica se comparó el coeficiente de variación entre el miembro implicado y el no implicado, a los cuales se les realizaron comparaciones cruzadas mediante el test T de Student para observar si existían diferencias estadísticamente significativas.

Se observaron diferencias estadísticamente significativas en la comparativa del déficit en la Inversión a 60°/seg entre el miembro implicado y no implicado en el grupo de CP, no viéndose diferencias en el resto de comparaciones (Tabla 24).

**Tabla 24:** Comparativa del coeficiente de variación en Flexión Plantar, Flexión Dorsal, Inversión y Eversión entre el miembro implicado y no implicado en los grupos cirugía percutánea y cirugía abierta.

	FP		FD		Eversión		Inversión	
	Déficit 60°/seg	Déficit 120°/se g	Déficit 60°/seg	Déficit 120°/se g	Déficit 60°/seg	Déficit 120°/se g	Déficit 60°/seg	Déficit 120°/se g
CP: Impl vs No impl	p=0,891	p=0,279	p=0,633	p=0,762	p=0,191	p=0,566	<b>p=0,027</b>	p=0,336
CA: Impl vs No impl	p=0,968	p=0,360	p=0,535	p=0,766	p=0,256	p=0,194	p=0,470	p=0,971

**c) Potencia:** igualmente se midió la comparativa entre la potencia entre el grupo CP y el grupo CA para determinar si existían diferencias entre ambos.

Se aplicó el test T de Student para muestras relacionadas y se observaron diferencias estadísticamente significativas en el déficit de la FD a 60°/seg (**p=0,004**) y en la FD a 120°/seg entre el grupo CP y CA (**p=0,041**). No se observaron diferencias estadísticamente significativas en el resto de comparativas (Tabla 25).

**Tabla 25:** Comparativa de la potencia en los grupos cirugía percutánea y cirugía abierta.

Potencia	FP		FD		Eversión		Inversión	
	Déficit 60°/seg	Déficit 120°/seg	Déficit 60°/seg	Déficit 120°/seg	Déficit 60°/seg	Déficit 120°/seg	Déficit 60°/seg	Déficit 120°/seg
CP vs CA	p=0,397	p=0,870	<b>p=0,001</b>	<b>p=0,041</b>	p=0,396	p=0,507	p=0,964	p=0,436

**d) Razón agonista/antagonista:** se realizó una comparativa en la razón entre el miembro agonista/antagonista entre los grupos de CP y de CA.

Se midió la comparativa de la razón agonista/antagonista mediante el test T de Student para muestras relacionadas. Los resultados encontrados no mostraron diferencias estadísticamente significativas en ninguna de las mediciones efectuadas y mostradas, tal y como se muestra en la Tabla 26.

**Tabla 26:** Razón agonista/antagonista entre los grupos de cirugía percutánea y cirugía abierta.

Razón agonista / antagonista	FP		FD		Eversión		Inversión	
	Déficit 60°/seg	Déficit 120°/seg	Déficit 60°/seg	Déficit 120°/seg	Déficit 60°/seg	Déficit 120°/seg	Déficit 60°/seg	Déficit 120°/seg
<b>CP vs CA</b>	p=0,170	p=0,170	-	-	-	p=0,679	-	-

#### **4.4.2.3 Balance articular**

Realizamos la comparativa de la FD entre los dos grupos de tratamiento (rodilla en extensión) a los 12 meses, siendo de  $p=0,566$ . La misma comparativa la realizamos de la FP con un resultado de  $p=0,051$ . No obtuvimos ninguna diferencia estadísticamente significativa.

También comparamos la FD entre los dos grupos medida con la rodilla en flexión a los 12 meses, con una  $p=0,512$ . Lo mismo se realizó para la FP, siendo la  $p=0,128$ . No obtuvimos ninguna diferencia significativa.

#### **4.4.2.4 Altura del talón**

Utilizando el test T de Student para muestras apareadas, se realizó una comparativa entre la altura del talón al suelo en los pacientes operados por CP frente al grupo de CA, en los distintos períodos de seguimiento (3 meses, 6 meses y 1 año). Mediante el mismo test se realizó también una comparativa entre los tobillos sanos y los tobillos operados.

Se obtuvieron diferencias estadísticamente significativas en la comparativa del tobillo sano frente al tobillo operado en ambos grupos en todos los períodos de

seguimiento, con mediciones de altura del tobillo sano significativamente más elevadas que en el tobillo sano (Tabla 27).

**Tabla 27:** Comparativa en la altura del talón de tobillo sano frente a tobillo operado por CP y tobillo CA en el periodo de seguimiento.

	3 meses	6 meses	1 año
<i>Sano vs CP</i>	<b>p=0,001</b>	<b>p=0,013</b>	<b>p=0,001</b>
<i>Sano vs CA</i>	<b>p=0,006</b>	<b>p=0,006</b>	<b>p=0,015</b>

Se realizó también la comparativa entre las dos técnicas quirúrgicas efectuadas (CP y CA) en los distintos periodos de seguimiento, no encontrando diferencias estadísticamente significativas entre ambos grupos en el periodo de seguimiento (Tabla 28).

**Tabla 28:** Comparativa de la altura del talón entre ambos grupos en el periodo de seguimiento.

<b>Altura del talón</b>	<i>Preoperatorio</i>	3 meses	6 meses	1 año
<i>CP vs CA</i>	p=0,639	p=1	p=0,500	p=0,320

#### **4.4.2.5 Perímetro de la pantorrilla**

Realizamos una comparativa entre el perímetro de la pantorrilla en los pacientes operados tanto en el grupo CP como en el grupo de CA frente a la pantorrilla sana en los distintos periodos de seguimiento (3 meses, 6 meses y 1 año).

Se realizó el test T de Student para muestras relacionadas, obteniendo en el grupo de CP diferencias estadísticamente significativas en todos los periodos de seguimiento, tanto a los 3 meses (**p=0,005**), a los 6 meses (**p=0,004**) y al año de seguimiento (**p<0,001**). En el grupo de CA, se vieron diferencias estadísticamente significativas entre la pantorrilla sana y la operada a los 3 meses de seguimiento (**p=0,042**) y al año de seguimiento (**p=0,001**), no mostrando diferencias en el periodo de seguimiento a los 6 meses, tal y como se puede apreciar en la Tabla 29.

**Tabla 29:** Comparativa en el perímetro de la pantorrilla sana frente a la operada con cirugía percutánea y la de cirugía abierta en el periodo de seguimiento.

	3 meses	6 meses	1 año
<i>Sano vs cirugía percutánea</i>	<b>p=0,005</b>	<b>p=0,004</b>	<b>p&lt;0,001</b>
<i>Sano vs Cirugía Abierta</i>	<b>p=0,042</b>	p=0,188	<b>p=0,001</b>

Se realizó también una comparativa del perímetro de la pantorrilla entre los dos tratamientos, sin encontrar diferencias estadísticamente significativas entre ambos grupos en el periodo de seguimiento (Tabla 30).

**Tabla 30:** Comparativa del diámetro de la rodilla entre ambos grupos en el periodo de seguimiento.

<b>Perímetro pantorrilla</b>	<i>Preoperatorio</i>	3	6 meses	1 año
		<i>meses</i>		
<i>CP vs CA</i>	p=0,476	p=0,205	-	p=0,336

#### **4.4.2.6 Diámetro del tendón de Aquiles**

Como en los anteriores casos de altura del talón y perímetro de la pantorrilla, se realizó una comparativa entre el diámetro del tendón de Aquiles en los pacientes operados tanto en el grupo CP como en el grupo de CA frente a los pacientes sanos en los distintos periodos de seguimiento (3 meses, 6 meses y 1 año).

Para ello, se realizó mediante un test T de Student para muestras relacionadas y los resultados fueron estadísticamente significativos en la comparativa entre los diámetros de los Aquiles sanos y los diámetros de los Aquiles operados por CP en todos los periodos de seguimiento, tanto a los 3 meses (**p=0,030**), como a los 6 meses (**p=0,004**) como al año (**p=0,001**). Igualmente se encontraron diferencias estadísticamente significativas en la comparativa del diámetro de los Aquiles en los tobillos sanos frente a los tobillos operados mediante CA en todos los períodos de seguimiento (**p=0,002**, **p=0,014**, **p=0,018**) (Tabla 31).

**Tabla 31:** Comparativa del diámetro del Aquiles sano frente al diámetro del Aquiles CP y diámetro de Aquiles cirugía abierta en el periodo de seguimiento.

	3 meses	6 meses	1 año
Sano vs CP	p=0,033	p=0,004	p=0,001
Sano vs CA	p=0,002	p=0,014	p=0,018

Se realizó la comparativa entre los dos grupos de tratamiento y no se encontraron diferencias estadísticamente significativas entre ambos grupos en el periodo de seguimiento (Tabla 32).

**Tabla 32:** Comparativa del diámetro del tendón de Aquiles entre ambos grupos en el periodo de seguimiento.

Diámetro Aquiles	Preoperatorio	3 meses	6 meses	1 año
CP vs CA	p=0,422	p=0,626	-	p=0,726

#### **4.4.2.7 Diámetro antero-posterior y transversal del tendón de Aquiles por ecografía**

Se realizó una comparativa de los diámetros antero-posterior y transversal de los tendones operados por ambas técnicas medidos por ecografía en los diferentes periodos del tiempo.

Se encontraron diferencias estadísticamente significativas en todos los periodos en ambos grupos de tratamiento (Tabla 33). Esto ocurre tanto en el diámetro antero-posterior como en el diámetro transversal.

**Tabla 33:** Comparativa del diámetro antero-posterior (AP) y transversal (TR) del Aquiles sano frente al diámetro tras CP y diámetro de tras CA en el periodo de seguimiento medidos mediante Ecografía.

<b>Ecografía</b>	<i>AP</i>	<i>TR</i>	<i>AP</i>	<i>TR</i>	<i>AP</i>	<i>TR</i>
	<i>3 meses</i>		<i>6 meses</i>		<i>1 año</i>	
<i>Sano vs CP</i>	<b>p&lt;0,001</b>	<b>p=0,002</b>	<b>p=0,001</b>	<b>p=0,002</b>	<b>p&lt;0,001</b>	<b>p=0,048</b>
<i>Sano vs CA</i>	<b>p&lt;0,001</b>	<b>p&lt;0,001</b>	<b>p=0,001</b>	<b>p=0,001</b>	<b>p&lt;0,001</b>	<b>p=0,001</b>

Al realizar la comparativa no se encontraron diferencias estadísticamente significativas entre ambos grupos en el periodo de seguimiento (Tabla 34).

**Tabla 34:** Comparativa del diámetro anteroposterior y transversal del tendón de Aquiles mediante ecografía entre ambos grupos en el periodo de seguimiento.

<b>Diámetro Aquiles ECO</b>	<i>Preoperatorio</i>	<i>3 meses</i>	<i>6 meses</i>	<i>1 año</i>
<i>Anteroposterior CP vs CA</i>	p=0,595	p=0,141	p=0,111	p=0,937
<i>Transversal CP vs CA</i>	p=0,229	p=0,061	p=0,500	p=0,726

#### **4.4.2.8 Diámetro antero-posterior y transversal del tendón de Aquiles por resonancia magnética**

Se realizó la misma comparativa que con las mediciones por ecografía.

Los resultados obtenidos al realizar el test T de Student para muestras relacionadas confirman que existen diferencias estadísticamente significativas en el diámetro AP y en el transversal entre los tendones operados y los no operados en todos los períodos por las 2 técnicas quirúrgicas (Tabla 35).

**Tabla 35:** Comparativa del diámetro antero-posterior (AP) y transversal (TR) del Aquiles sano frente al diámetro del Aquiles *Tenolig*<sup>®</sup> y diámetro de Aquiles cirugía abierta en el periodo de seguimiento medidos mediante Resonancia Magnética.

Resonancia Magnética	AP	TR	AP	TR	AP	TR
	3 meses		6 meses		1 año	
<i>Sano vs TENOLIG</i>	p<0,001	p=0,005	p=0,002	p=0,013	p=0,001	p=0,008
<i>Sano vs Cirugía Abierta</i>	p=0,001	p=0,040	p<0,001	p=0,008	p<0,001	p=0,003

Cuando se realizó la comparativa entre la CP y la CA tampoco se encontraron diferencias estadísticamente significativas entre ambos grupos en el periodo de seguimiento (Tabla 36).

**Tabla 36:** Comparativa del diámetro anteroposterior y transversal del tendón de Aquiles mediante resonancia magnética entre ambos grupos en el periodo de seguimiento.

Diámetro Aquiles RMN	Preoperatorio	3 meses	6 meses	1 año
<i>Anteroposterior CP vs CA</i>	p=0,195	p=0,904	p=0,766	p=0,601
<i>Transversal CP vs CA</i>	p=0,813	p=0,687	p=0,595	p=0,612

#### **4.4.2.9 Comparativa del diámetro del tendón de Aquiles entre ecografía y RMN**

Se realizó una comparativa entre resultados del diámetro del tendón de Aquiles tanto antero-posterior (AP) como transversal (TR) medido por Ecografía y Resonancia Magnética en los dos grupos, tanto en los sanos como en los operados, en todos los periodos de seguimiento (3 meses, 6 meses y 1 año), no observándose diferencias estadísticamente significativas en los periodos de seguimiento entre la Ecografía y la Resonancia Magnética entre los dos grupos, como se puede observar en la Tabla 37. En la Tabla 38 se observan las medias de los diámetros tanto AP como transversales en el grupo de tendones afectados y en el de sanos y en la Tabla 39, los mismos datos, pero divididos por grupos de tratamiento.



**Tabla 37:** Comparativa del diámetro antero-posterior (AP) y transversal (TR) del Aquiles entre Ecografía y Resonancia Magnética.

	AP	TR	AP	TR	AP	TR	AP	TR
	Sano		3 meses		6 meses		1 año	
<i>ECO vs RMN CP</i>	p=0,184	p=0,215	p=0,247	p=0,524	p=0,301	p=0,127	p=0,204	p=0,393
<i>ECO vs RMN CA</i>	p=0,322	p=0,977	p=0,299	p=0,052	p=1,000	p=0,111	p=0,155	p=0,068

**Tabla 38:** Medias de diámetros AP y transversal en tendones afectados y sanos (cm).

	ECO		RMN	
	Afecto	Sano	Afecto	Sano
AP	1,3	0,51	1,48	0,61
Transversal	1,7	1,3	1,94	1,28

**Tabla 39:** Medias de diámetros AP y transversal en tendones operados por CA y por CP, y en tendones sanos (cm).

		ECO		RMN	
		Afecto	Sano	Afecto	Sano
AP	CP	1,26	0,53	1,36	0,68
	CA	1,43	0,5	1,51	0,54
Transversal	CP	1,75	1,37	1,88	1,39
	CA	1,83	1,25	2,03	1,24

#### **4.4.2.10 Engrosamiento del tendón valorando el área o cross-section**

Se realizó una comparativa del engrosamiento global del tendón operado en ambos grupos de tratamiento, tanto medido por ecografía como por resonancia magnética para determinar si en los distintos periodos de cicatrización existía una diferencia de engrosamiento destacable tras cualquiera de los dos tratamientos efectuados (Tabla 40):

**Tabla 40:** Comparativa del engrosamiento del tendón entre los dos grupos de tratamiento en los períodos de tiempo.

	<i>3 meses</i>	<i>6 meses</i>	<i>12 meses</i>
<b>ECO</b> <i>CP vs. Abierta</i>	p=0,921	p=0,306	p=0,931
<b>RMN</b> <i>CP vs. Abierta</i>	p=0,966	p=0,715	p=0,559

No se observaron diferencias estadísticamente significativas entre el engrosamiento producido tras ambos tratamientos, ni con la medición por ecografía ni por resonancia.

Se quiso ver también en cada grupo de tratamiento si existían diferencias entre el tobillo sano y el tobillo operado en los controles a los 3 meses, a los 6 meses y al año de tratamiento (Tabla 41).

En ambos grupos se obtuvieron diferencias estadísticamente significativas entre el área del tendón sano y el área de los tendones operados, en todos los períodos de seguimiento, con mayor engrosamiento en los tendones operados.

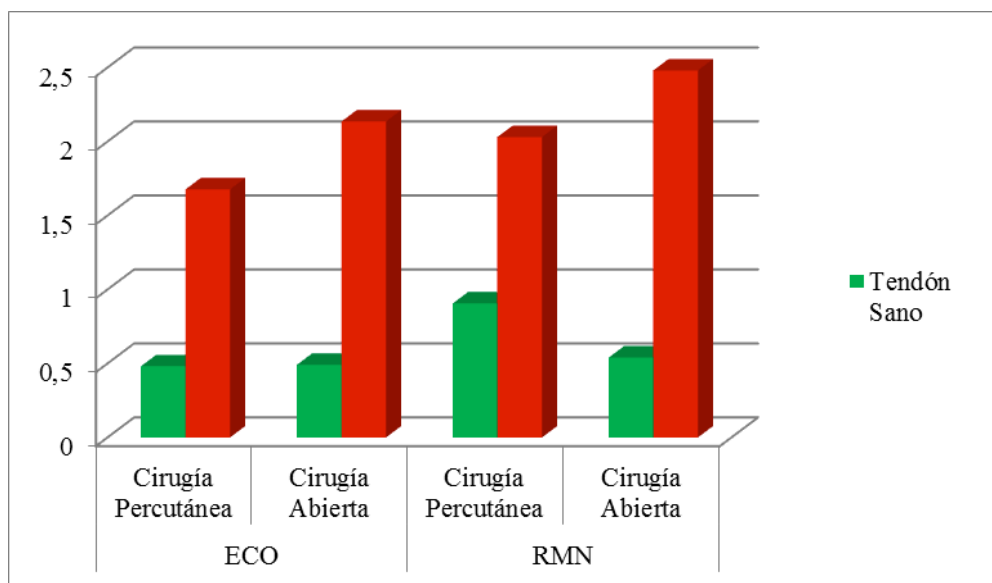
**Tabla 41:** Comparativa entre el área en el tobillo sano y el operado en los dos grupos de tratamiento.

	<i>CP ECO</i>	<i>CP RMN</i>	<i>CA ECO</i>	<i>CA RMN</i>
<i>3 meses</i>	<b>p&lt;0,001</b>	<b>p=0,001</b>	<b>p&lt;0,001</b>	<b>p=0,009</b>
<i>6 meses</i>	<b>p=0,002</b>	<b>p=0,008</b>	<b>p=0,002</b>	<b>p=0,002</b>
<i>12 meses</i>	<b>p=0,003</b>	<b>p=0,006</b>	<b>p=0,001</b>	<b>p&lt;0,001</b>

Con los datos del área del tendón también se valoró cuántas veces queda engrosado el tendón al final de tratamiento, tanto medido por ecografía como por resonancia, tras ambos tratamientos. No se encontraron diferencias estadísticamente significativas entre los dos tratamientos. Se pueden observar los datos reflejados en la Tabla 42 y en la Figura 65.

**Tabla 42:** Cross-section del tendón en el periodo de seguimiento a 12 meses en ECO y RMN en ambos grupos ( $\text{cm}^2$ ).

	Tendón sano	12 meses	Engrosamiento (cross-section)
<b>ECO</b>			
CP	0,481	1,676	3,484
CA	0,491	2,135	4,348
<b>RMN</b>			
CP	0,906	2,030	2,241
CA	0,540	2,480	4,592



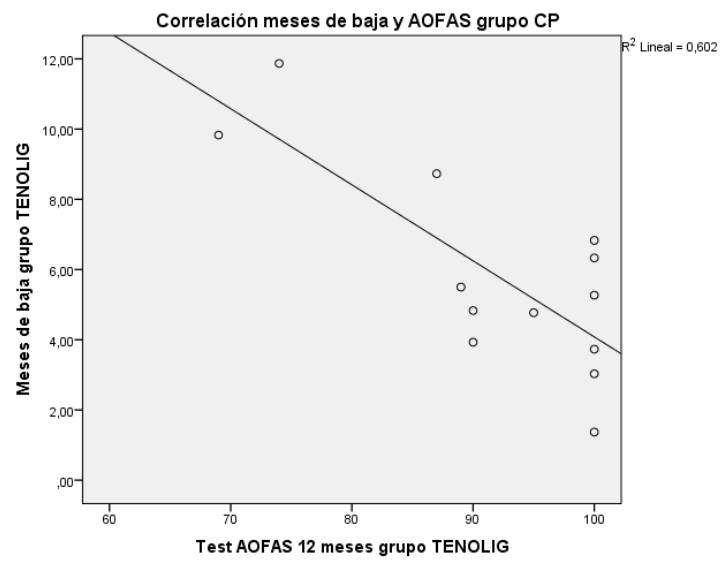
**Figura 65:** Engrosamiento observado en ambos grupos mediante ecografía y resonancia magnética (eje X: cm).

#### **4.4.2.11 Tiempo de baja laboral**

Se realizó comparativa para ver si el tiempo de baja se veía influenciado dependiendo de si el tratamiento había sido por CP o por medio de CA. Los resultados no fueron estadísticamente significativos ( $p=0,196$ ).

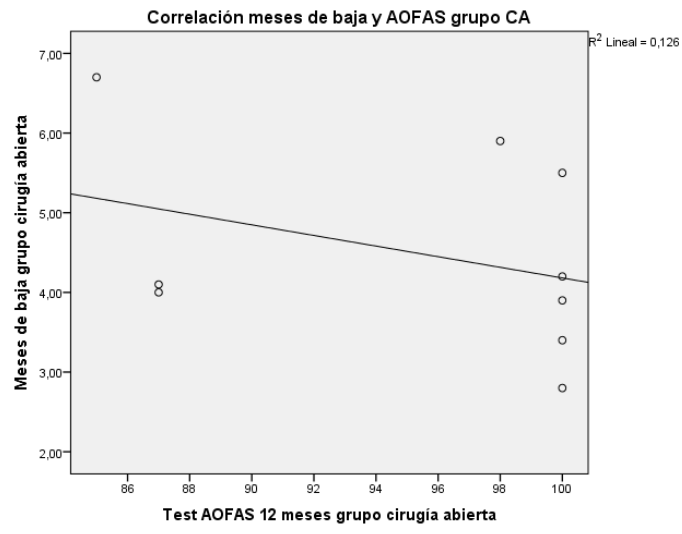
Se realizó una correlación entre el período de baja del grupo CA y del grupo CP en relación con la puntuación de los cuestionarios *AOFAS* y *ATRS* al año de seguimiento.

En cuanto al cuestionario *AOFAS*, para el grupo CP la correlación encontrada obtuvo un valor de  $-0,776$  (Figura 66).



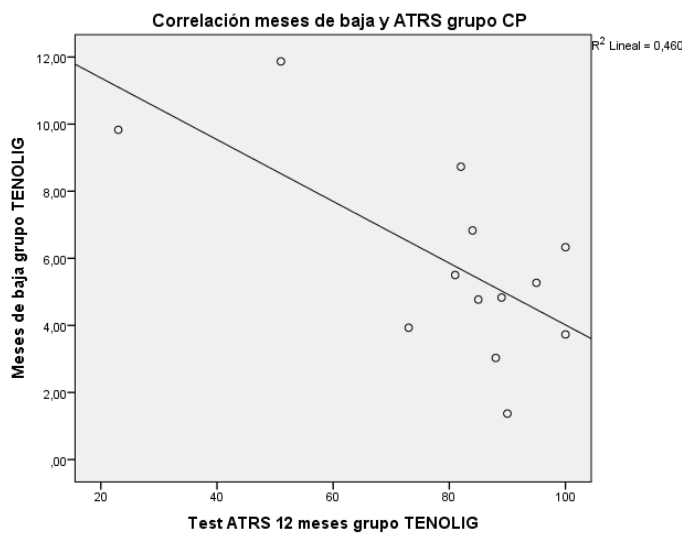
**Figura 66:** Correlación entre los meses de baja y el cuestionario *AOFAS* en los pacientes del grupo CP.

Para el grupo CA la correlación encontrada obtuvo un valor de  $-0,355$  (Figura 67).

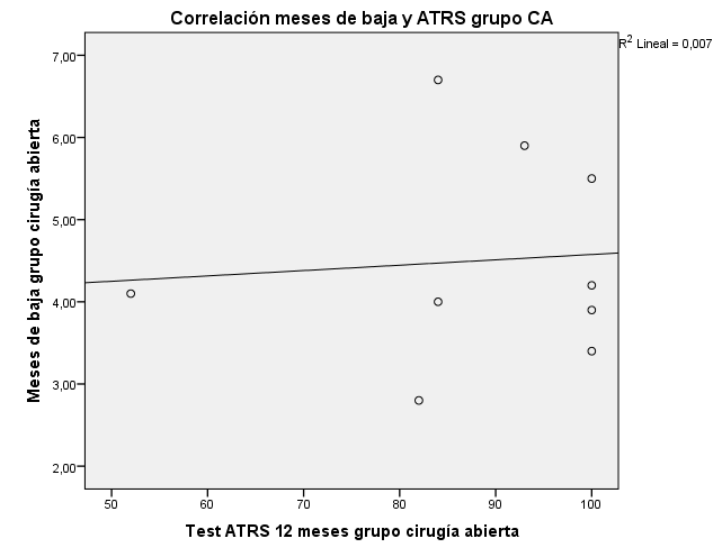


**Figura 67:** Correlación entre los meses de baja y el cuestionario AOFAS en los pacientes del grupo CA.

En cuanto al cuestionario *ATRS*, para el grupo CP la correlación encontrada obtuvo un valor de  $-0,678$  (Figura 68), mientras que para el grupo CA la correlación encontrada obtuvo un valor de  $0,081$  (Figura 69).



**Figura 68:** Correlación entre los meses de baja y el cuestionario *ATRS* en los pacientes del grupo CP.

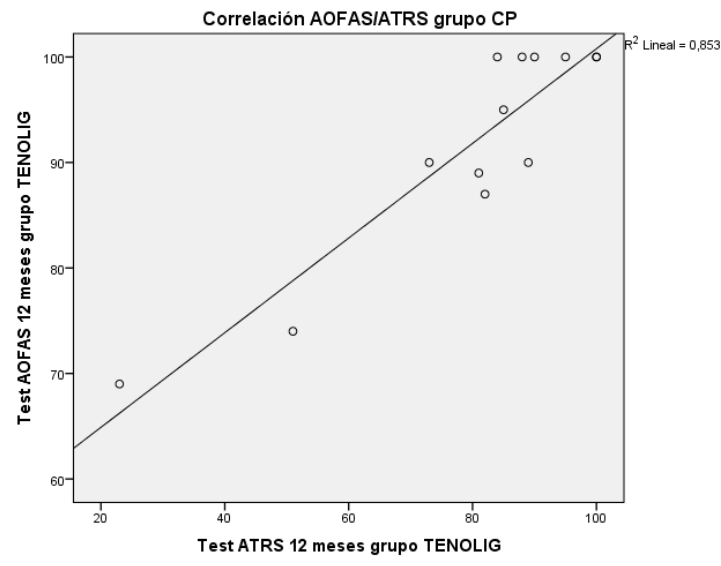


**Figura 69:** Correlación entre los meses de baja y el cuestionario *ATRS* en los pacientes del grupo CA.

#### **4.4.2.12 Correlación entre cuestionarios AOFAS y ATRS**

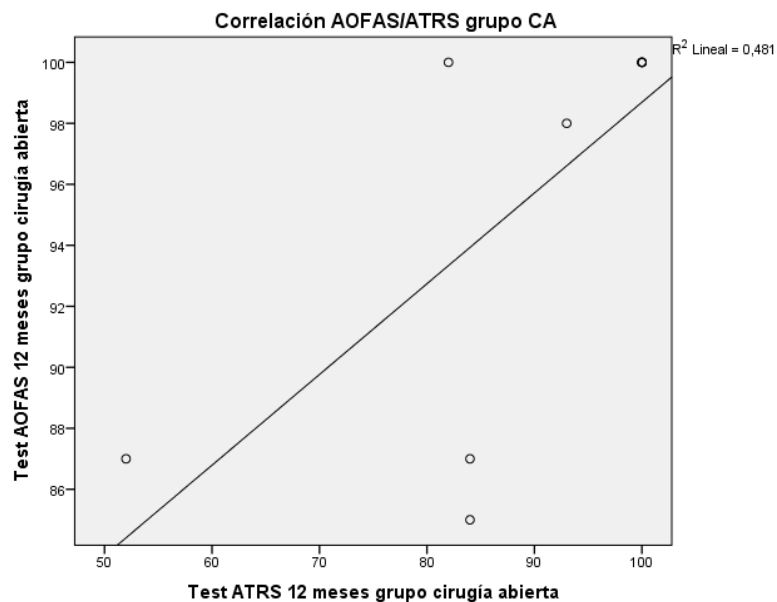
Se realizó una correlación de los resultados de los cuestionarios *AOFAS* y *ATRS* al año de seguimientos en los dos grupos para ver su relación.

El resultado observado en el grupo CP tuvo un valor de 0,923 (Figura 70).



**Figura 70:** Correlación entre los valores del cuestionario AOFAS y ATRs al año de seguimiento en el grupo CP.

El resultado observado en el grupo CA tuvo un valor de 0,693 (Figura 71).



**Figura 71:** Correlación entre los valores del cuestionario AOFAS y ATRs al año de seguimiento en el grupo CA.

#### **4.4.2.13 Duración de la intervención quirúrgica**

Se realizó la comparativa entre la duración de las intervenciones utilizando la CP y la CA, obteniéndose datos estadísticamente significativos con un valor de **p=0,006**.

#### **4.4.2.14 Duración del ingreso postoperatorio**

Se realizó la comparativa entre el tiempo de ingreso postoperatorio entre la CP y la CA y no se encontraron diferencias estadísticamente significativas.

#### **4.4.2.15 Complicaciones**

Se realizó la comparativa entre las complicaciones globales en ambos grupos y se encontraron diferencias estadísticamente significativas (p=0,018).





Discusión



## 5. Discusión

Teniendo en cuenta las importantes implicaciones que las rupturas agudas del tendón de Aquiles tienen en la sociedad actual, no sólo a nivel personal sino también a nivel laboral, con el auge de la práctica deportiva en la tercera y cuarta décadas de la vida, el encontrar un tratamiento que permita una mejor y más rápida restitución del estado previo a la lesión supone una tarea elemental en la práctica de la traumatología. No existen estudios epidemiológicos mundiales sobre la incidencia de las rupturas del tendón de Aquiles, pero en el Norte de Europa y Norte-América la incidencia es de aproximadamente 18,4 por cada 100.000 habitantes. En la literatura consultada no se ha encontrado ningún trabajo que recoja la incidencia en España de las rupturas del tendón de Aquiles.

En los trabajos publicados no hay todavía un consenso respecto al tratamiento más indicado por lo que muchas veces la decisión es individualizada en función de las necesidades, idiosincrasia y requerimientos del paciente (10). Son muchas las publicaciones en las que se compara el tratamiento conservador con el tratamiento quirúrgico abierto (14,18,25-27,62,63,137), así como las que comparan el tratamiento quirúrgico abierto con el percutáneo (11,38,39,44,46) como en el estudio que presentamos.

En este trabajo se han querido evaluar los resultados del tratamiento de las rupturas agudas del tendón de Aquiles mediante la técnica de cirugía percutánea *Tenolig*<sup>®</sup>. No solo a nivel funcional, sino también a nivel morfológico y económico.

### 5.1 Estudio Anatómico

El estudio anatómico realizado, permitió valorar, antes de empezar con el estudio clínico, la fiabilidad y la precisión de la técnica percutánea *Tenolig*<sup>®</sup>.

Tras la realización de la técnica en los especímenes, y al practicarse la disección, se consiguió en los dos tobillos acercar los cabos del tendón roto de manera que entraran en contacto, al traccionar mediante los arpones el gastrocnemio hacia distal, por lo que se concluyó que el objetivo principal de este sistema se cumplió. En uno de los especímenes no se consiguió que el sistema percutáneo transcurriera transtendón, mientras que en el otro sí. Se podría atribuir esta diferencia a que el primero se trataba de un espécimen con cierta atrofia muscular por lo que el grosor del músculo y el tendón era demasiado pequeño para conseguir atravesarlo de forma percutánea por un sistema como éste. El segundo espécimen presentaba una masa muscular relativamente conservada.

Al diseccionar los especímenes tras realizar la técnica, se comprobó que existía una distancia de seguridad entre el abordaje lateral para la inserción de la aguja y el nervio sural, lo cual facilita evitar su lesión.

No están descritas lesiones del paquete vasculonervioso medial, pero se observó que su proximidad tiene que ser tenida en cuenta al colocar el sistema medial para no lesionarlo. No se ha encontrado en la literatura ninguna referencia a lesiones del paquete medial en el tratamiento percutáneo de las rupturas agudas del tendón de Aquiles.

Ma y Griffith hacen referencia en su artículo a estudios en cadáver en los cuales se observa la aposición de los cabos tendinosos al realizar la técnica por ellos descrita (36).

Assal y col. (143) en 2002 presentan un trabajo en el que describe una nueva técnica percutánea para el tratamiento de las rupturas de los tendones de Aquiles, el *Achillon*<sup>®</sup>. En este trabajo realizan primero un estudio en cadáver para desarrollar el instrumental y la técnica. Utilizan 16 piezas de cadáver obteniendo buenos resultados, con paso de todas las suturas a través del tendón.

Soubeyrand y col. (149) en 2010 publican un trabajo en el que utilizan la técnica *Tenolig*<sup>®</sup> en 21 pacientes, realizando intraoperatoriamente ecografía para estudiar la correcta colocación de las agujas. Sólo el 45% de ellas están

colocadas correctamente, y tan solo 4 en el caso de las 21 laterales. Consideran que la utilización de la ecografía en este tipo de técnica y en otras percutáneas puede aumentar la correcta colocación de los implantes, aunque concluyen que si eso puede afectar o no al índice de rerupturas todavía está por esclarecer.

El trabajo de 2015 de Clanton y col. (159), muestran que, en el laboratorio, la reparación abierta de las rupturas del tendón de Aquiles tiene más resistencia a la elongación que las diferentes técnicas percutáneas estudiadas por lo que recomiendan que en caso de utilizar una técnica percutánea, la pauta de rehabilitación sea menos progresiva y más protegida.

No se ha podido encontrar en la literatura consultada más trabajos en los que se realice primero un estudio en cadáver antes del estudio clínico, en este tipo de técnicas quirúrgicas. El estudio en cadáver es interesante por diferentes motivos: para valorar la fiabilidad del sistema y su capacidad para afrontar los extremos tendinosos y para disminuir la curva de aprendizaje de la técnica a modo de estudio piloto. Se ha comprobado que pueden existir errores de colocación por lo que puede no ser siempre fiable. No hay evidencia de que afrontar los cabos del tendón con los hilos anteriores al mismo, sin atravesarlo, pueda afectar a la cicatrización y al resultado funcional final.

## **5.2 Población**

En este trabajo, la población analizada fue una población de una mutua laboral. El resultado del tratamiento se verá afectado por esta condición. Buckley y col. (170), en su estudio sobre el tratamiento de fracturas de calcáneo, concluyen que los pacientes laborales han de ser estratificados en los estudios ya que por el hecho de tratarse de pacientes de ámbito laboral la evolución y el resultado de un tratamiento, puede diferir del resto de los pacientes. También Corte-Real y Moreira (171) en su trabajo del 2009 hacen referencia a que los pacientes laborales influyen negativamente en los resultados de los cuestionarios

funcionales. Esto se ha de tener en cuenta al comparar los resultados de nuestro estudio con los resultados de otros trabajos de pacientes no laborales. De la misma forma que muestras de poblaciones de dos ciudades diferentes, aunque sean homogéneas, podrían no ser comparables (por diferentes presiones atmosféricas, diferente clima, diferentes costumbres, etc.), hay que ser precavidos a la hora de comparar los resultados de este estudio con otros similares.

### 5.3 Estudio morfológico

En nuestro trabajo, también se ha valorado de forma morfológica, mediante técnicas de diagnóstico por la imagen, que la cicatrización del tendón de Aquiles tras la cirugía percutánea fue más rápida, de mejor calidad y el engrosamiento tendinoso menor.

Uno de los motivos por lo que se recomienda el tratamiento conservador en las rupturas del tendón de Aquiles es porque el hematoma que se forma en la zona de la ruptura favorece la cicatrización (10). Las técnicas de cirugía percutánea en las que no se abre el peritendón de la zona de ruptura se basan en la misma filosofía, favorecer la cicatrización gracias a los factores que se hallan en el coágulo. Por esta razón, se valoró la calidad de la cicatrización mediante pruebas de imagen, buscando datos que refrendaran una buena cicatrización tendinosa.

Una de las pruebas complementarias que se utilizó fue la **Resonancia Magnética (RM)**. Es una prueba que muestra con buena definición los contrastes entre las diferentes partes blandas, no es una prueba invasiva, ni tiene radiaciones ionizantes. En cuanto a la valoración tendinosa, es capaz de señalar con detalles las lesiones intratendinosas y se puede realizar fácilmente mediciones de las estructuras exploradas. Por el contrario, es una exploración larga y costosa y su disponibilidad es limitada (9).

Karjalainen y col. (128) en 1997 publican un trabajo en el que realizan RM a 21 pacientes postoperados de rupturas agudas del tendón de Aquiles a las 3 y 6 semanas y a los 3 y 6 meses. Observan que existe una correlación entre la mala evolución clínica y la existencia de lesiones intratendinosas con señal de alta intensidad.

Igual que en el estudio de Karjalainen y col. (128), en nuestro estudio se midió el área de mayor *cross-section* o área del tendón y se comparó con el tendón contralateral sano, además de valorar cualitativamente las imágenes de RM. Los hallazgos más frecuentes mediante RM en ambos grupos de tratamiento fueron el engrosamiento, la heterogeneidad y el líquido peritendinoso, en todos los períodos controlados. En 4 pacientes se encontró hiperseñal intratendinosa, que según el trabajo publicado en 1996 por el grupo de Karjalainen y col. (127) podría corresponder a formación de cicatriz fibrosa en el interior. Ellos encontraron este tipo de lesión en 4 de los 13 pacientes estudiados, y de ellos, los 2 con las lesiones más grandes fueron los que tuvieron una evolución clínica peor. En nuestro estudio, los 4 pacientes presentaban una correcta evolución clínica con puntuaciones de los cuestionarios cercanas al máximo.

El otro estudio de imagen que se utilizó fue la **Ecografía**. Es una exploración que puede ser dinámica, es rápida, no ionizante y no invasiva. Por el contrario, es una técnica que depende de la experiencia del realizador. Al no poderse interpretar las imágenes después de su realización, se tiene que contar con un radiólogo experto, como fue en nuestro caso.

Maffulli en su trabajo de 1999 muestra que la ecografía es una prueba complementaria adecuada para valorar la cicatrización postoperatoria tras la reparación del tendón de Aquiles, así como para valorar sus propiedades elásticas (10).

Los hallazgos más frecuentes mediante ecografía en ambos grupos de tratamiento fueron el engrosamiento, la heterogeneidad y las lesiones quísticas.



No se pudieron obtener datos estadísticos del análisis de los hallazgos de la RM y la ecografía debido a que los datos fueron escasos para los diferentes grupos y períodos de control.

Hay trabajos previos en los que se comparan las imágenes postoperatorias con ecografía y con RM (127) pero no se ha encontrado ninguno en el que se compare lo mismo con 2 técnicas quirúrgicas diferentes. Asimismo, en el trabajo de Karjalainen y col. (127) se realiza una valoración tanto ecográfica como por RM a los 18 meses de la cirugía, de media, mientras que en nuestro estudio se realizaron dichos controles en los períodos de 3, 6 y 12 meses para valorar no sólo el estado final del tendón cicatrizado, sino también la evolución de la cicatrización a lo largo de postoperatorio.

La muestra en la mayoría de las publicaciones es pequeña. En estos datos se ha basado la elección del número de pacientes de cada grupo. Karjalainen y col. (127) estudian 13 pacientes de los cuales sólo pueden comparar 9 con el lado sano, ya que los 4 restantes sufren una ruptura del tendón de Aquiles contralateral durante el seguimiento. En la serie de Liem y col. se incluyen 10 pacientes y se valoran mediante RM a los 6 y 13 meses. Utilizan un implante de ácido poliláctico y el resultado es que los tendones operados son 4,4 - 6,4 veces más gruesos que los sanos (127).

Globalmente en nuestro trabajo, los resultados de la RM y la ecografía mostraron cambios heterogéneos y engrosamiento en la mayoría de los pacientes, siendo los hallazgos más frecuentes. Este dato no mostró una significación clínica.

En cambio, sí que pareció existir una relación entre el adelgazamiento tendinoso y la mala puntuación de los cuestionarios funcionales, coincidiendo que, de los 4 pacientes con rerupturas de diferentes grados en la CP, 3 mostraron adelgazamiento. El paciente que sufrió la reruptura completa mostró adelgazamiento en la ecografía de los 3 meses y fue a los 4 meses cuando finalmente presentó la reruptura completa. Uno de los casos de adelgazamiento no presentó traducción clínica y los 2 restantes fueron diagnosticados de rerupturas de menos del 15% y tratados de forma conservadora. Estos

resultados sugieren que el adelgazamiento es un factor de riesgo o un indicador precoz de una posible reruptura o de una mala evolución funcional.

No se encontró adelgazamiento de los pacientes de la CA.

El líquido peritendinoso fue más frecuentemente detectado por RM. Las lesiones quísticas se diagnosticaron más fácilmente mediante RM en controles iniciales del postoperatorio mientras que posteriormente fueron igualmente detectadas por ambas exploraciones, RM y ecografía.

Por lo tanto, se contempló a la RM como más sensible que la ecografía en cuanto al diagnóstico de líquido peritendinoso y lesiones quísticas precoces, aunque no se encontró ninguna significación clínica relacionada.

El único caso de entesitis se vio en el grupo de CP, tanto en la RM como en la ecografía, sin que presentara traducción clínica.

No se encontró en la literatura consultada ningún trabajo en el que se comparen mediante pruebas de imagen los postoperatorios de una técnica quirúrgica abierta y una percutánea.

En las mediciones de los **diámetros antero-posterior y transversal**, no hubo diferencias estadísticamente significativas entre los resultados de la ecografía y la RM.

Los diámetros de los tendones operados fueron estadísticamente mayores que los de los tendones sanos en ambos grupos de tratamiento. Se observó un mayor aumento del diámetro AP que del diámetro transversal, tanto en el grupo de CP como en el de CA, tal como está descrito en la literatura. (112,127)

En el trabajo de Karjalainen y col. de 1996 (127) se muestra correlación en la medición del diámetro antero-posterior por RM y por ecografía, pero no en el diámetro transversal. Ellos lo atribuyen a que es difícil obtener la perpendicularidad del transductor con la orientación del tendón en la dirección transversal. En nuestro trabajo no encontramos diferencias entre las mediciones por ecografía y por RM en los dos diámetros. Gigante y col., tampoco encuentran

diferencias estadísticamente significativas entre los diámetros mayores entre los dos grupos que comparan (cirugía abierta y técnica percutánea con *Tenolig*<sup>®</sup>) (46).

En cuanto al **engrosamiento** del tendón de Aquiles (área o *cross-section*), no hubo diferencias significativas entre ambos tratamientos. Sí que se encontraron diferencias estadísticamente significativas entre los tendones sanos y los operados, con ambas técnicas, en todos los períodos de seguimiento, mostrando un claro engrosamiento de los tendones operados frente a los sanos.

El aumento del área del tendón operado por CP valorado por ecografía fue de 3,48 veces el tendón sano, y por CA de 4,34. Medido por RM se observó 2,24 en la CP y 4,59 en la CA. No se encontraron diferencias estadísticamente significativas entre ambos grupos, aunque el aumento del área de sección es mayor en la CA. Éste aumento del engrosamiento en los tendones operados por CA frente a los operados por CP podría ser explicado por el uso de material de sutura y por la agresión que supuso la apertura del peritendón, elementos que no se encontraron en la CP. En el trabajo de Karjalainen y col. (127) se observa que los tendones operados son 4,2 veces más gruesos en la RM, sin dar datos en el artículo del aumento del engrosamiento en la valoración por ecografía.

#### 5.4 Complicaciones

La complicación más temida tras la reparación de una ruptura aguda del tendón de Aquiles es la reruptura. Con el tratamiento conservador clásico las tasas oscilan entre un 8 y un 30% (138), mientras que con el tratamiento conservador funcional, existen incluso trabajos que no encuentran diferencias estadísticamente significativas (25) en cuanto a rerupturas entre el tratamiento conservador y la cirugía, con tasas de reruptura cercanas a las del tratamiento quirúrgico clásico (26,153).

En la literatura existen estudios que concluyen que los tendones tratados mediante tratamiento percutáneo son más débiles que aquellos tratados mediante cirugía abierta, teniendo mayor índice de rerupturas (10), sin embargo, existen series con una tasa tan baja de rerupturas como el 0%, como publican Ma y Griffith (36) o Ceccarelli y col. (44), o el 3,2% de Bartel y col (48).

En nuestro trabajo, del total de los 13 pacientes intervenidos mediante la técnica percutánea, se produjo 1 reruptura completa (7,6%) y 3 rupturas parciales (1 de ellas considerada complicación mayor por afectar a más de un 30% del grosor del tendón) (Tabla 43). Todas ellas fueron entre los 3,5 y los 4 meses desde la primera cirugía. La ruptura completa fue tratada mediante cirugía abierta de rescate, con sutura termino-terminal con buena evolución posterior, y las rupturas parciales fueron tratadas con inmovilización con bota de marcha y carga completa durante 4 semanas, con resolución posterior y correcta evolución clínica y funcional.

De los 9 pacientes tratados mediante la cirugía abierta, sólo se produjo 1 reruptura a los 2 meses (11,1%) y se produjo en el contexto de un accidente fortuito importante. Fue tratada también con una nueva cirugía y se utilizó la plastia de aponeurosis de gastrocnemios descrita por Nilsson-Helander (30) como refuerzo. En nuestro se asumió el tratamiento por cirugía abierta como control del tratamiento percutáneo, dado que la cirugía abierta es el tratamiento estándar y del tratamiento que más datos se tienen en la literatura. Dado el pequeño tamaño muestral, que exista una reruptura aumenta mucho el porcentaje de rerupturas de una técnica ampliamente utilizada de la que se conocen los resultados, con unas tasas mucho más bajas de reruptura, como el 1,4% de Gwynne-Jones y col. (14) y Daghino y col. (160), el 1,7% de Möller y col. (18), o 5% de Cetti y col. (140).

A causa del escaso número de rerupturas, y del tamaño muestral, no fue posible encontrar diferencias estadísticamente significativas entre ambos grupos de tratamiento.

En el trabajo de Daghino y col. (160) de 2016, publican un porcentaje de rerupturas con la cirugía abierta de 1,4% y de 2,9% en la cirugía percutánea, sin hallar diferencias estadísticamente significativas, a pesar de contar con una muestra de 72 y 68 pacientes para los grupos percutáneo y abierto respectivamente, una de las mayores series encontradas en la literatura.

En cuanto al resto de complicaciones en nuestro estudio, en el grupo de CP se encontraron 2 complicaciones mayores y 6 menores, mientras que el grupo de CA sólo mostró el caso de reruptura como complicación. En conjunto, el grupo de CP tuvo un 61,5% de complicaciones y el de CA sólo un 11,1%, con una diferencia estadísticamente significativa ( $p=0,018$ ) entre ambos grupos. Analizando por separado cada tipo de complicación descrita, y cada grupo de complicaciones (mayores y menores) no fue posible encontrar diferencias estadísticamente significativas.

En el trabajo de Lim y col. (38), se tratan 33 pacientes de forma percutánea con sólo 1 reruptura y 3 complicaciones menores. Los 33 pacientes tratados mediante cirugía abierta presentan 2 rupturas, 7 infecciones de la herida (de las cuales 6 son superficiales) y 3 complicaciones menores. Sólo encuentran diferencias estadísticamente significativas en cuanto a la infección de la herida, con aumento de la incidencia en la cirugía abierta, siendo el resto de resultado similares. Como en el trabajo presentado, en el de Lim y col. no pueden encontrar diferencias estadísticamente significativas en cuanto a las complicaciones poco frecuentes, dado el escaso número. No tiene sentido valorar diferencias entre ellas con una incidencia de complicaciones tan pequeña.

Otra de las complicaciones importantes de las técnicas percutáneas es la lesión del nervio sural. Ma y Griffith (36) no publican ninguna lesión al realizar su técnica, ni tampoco Ceccarelli y col. (44) en su modificación, mientras que en posteriores series reflejan hasta un 18% de lesiones (48). Bartel y col. en su revisión sistemática de las complicaciones de la técnica del *Achillon*<sup>®</sup>, muestran un 1,2% de lesiones del nervio sural. Los resultados del trabajo presentado fueron de un 7,6% de lesiones nerviosas, 1 caso en el grupo de CP, frente a

ningún caso en la cirugía abierta. Se trata de una lesión parcial del nervio que se resolvió de forma espontánea a corto plazo.

En la serie de Haji y col. (39), se tratan 70 pacientes por cirugía abierta y 38 por cirugía percutánea. Respectivamente tienen 4 y 1 rerupturas, y 13 y 12 complicaciones menores. Tan sólo concluyen diferencias estadísticamente significativas en las lesiones del nervio sural, que son de 1 en la cirugía abierta y de 4 en la cirugía percutánea.

En el trabajo de Crêtnik y col. (41) incluyen 104 pacientes de forma percutánea y 70 con cirugía abierta. En el grupo de cirugía percutánea hay 6 complicaciones mayores, de las cuales 1 es una reruptura completa y 4 rerupturas parciales, mientras que el grupo de cirugía abierta, se presentan 3 rerupturas completas de un total de 13 complicaciones mayores. Respectivamente muestran 7 y 10 complicaciones menores. En conjunto hay más complicaciones mayores de forma estadísticamente significativa en la cirugía abierta, no encontrando en el resto de parámetros estudiados diferencias significativas.

En el estudio de Ceccarelli y col. se compara el tratamiento percutáneo (técnica de Ma y Griffith modificada) con una técnica mini-invasiva (*Achillon*<sup>®</sup>) mediante 2 grupos de 12 pacientes cada uno, un número similar al estudio presentado. Ellos solo encuentran diferencias estadísticamente significativas en la circunferencia de la musculatura de la pantorrilla que es menor en el tratamiento percutáneo, siendo el resto de resultados similares tras ambos tratamientos. La atrofia muscular no fue valorada en el trabajo presentado como una complicación, sino valorada como un signo de recuperación funcional.

Gigante y col. (46) en 2008 estudian también 2 grupos de pequeño tamaño (20 pacientes aleatorizados) uno de los cuales se trata mediante cirugía percutánea con el mismo implante que se utiliza en este estudio (*Tenolig*<sup>®</sup>) y el otro mediante cirugía abierta. No encuentran ninguna complicación en el grupo de *Tenolig*<sup>®</sup>, mientras que sí 2 retrasos de cicatrización en el de CA. No encuentran diferencias estadísticamente significativas entre las complicaciones de ambos grupos.

Karabinas y col. (158) en 2014 no encuentran tampoco diferencias estadísticamente significativas al estudiar 2 grupos comparando la cirugía abierta y la percutánea. Del total de 34 pacientes estudiados, 19 de cirugía percutánea y 15 de cirugía abierta, sólo describen una complicación: cicatriz dolorosa y disestesias en un paciente tratado mediante cirugía abierta. Sólo se menciona en su estudio que los pacientes están más satisfechos desde el punto de vista cosmético con el tratamiento percutáneo. Consideran en su trabajo que se puede evitar la lesión del nervio sural con varias premisas: identificar el nervio en las incisiones laterales proximales, utilizar anestesia local o incisiones en la línea media.

El trabajo de Hsu y col. (145) de 2015 es la primera publicación en la que se valora la evolución clínica con el tratamiento utilizando el sistema *PARS*<sup>®</sup> (101 pacientes), comparándolo con la cirugía abierta (169 pacientes), siendo además el estudio de mayor tamaño muestral realizado en un solo centro en el que se valora la evolución clínica y las complicaciones del tratamiento de las rupturas del tendón de Aquiles. Siguiendo la línea de lo publicado hasta ahora y lo encontrado en este trabajo, no se encuentran diferencias estadísticamente significativas entre ambos grupos en cuanto a índice de rerupturas, complicaciones menores o infecciones.

Daghino y col. (160) en su trabajo retrospectivo de 2016 compara el tratamiento quirúrgico abierto en 72 pacientes con el tratamiento percutáneo con *Achillon*<sup>®</sup> en 68 pacientes. Se trata de una de las mayores series recientes en las que se compara el tratamiento mediante cirugía abierta con el tratamiento con cirugía mínimamente invasiva. Se obtienen resultados estadísticamente significativos a favor del tratamiento mínimamente invasivo en cuanto a aparición de complicaciones menores en conjunto, incluyendo dentro de ellas las lesiones del nervio sural, con peores resultados en la cirugía abierta. Analizadas de forma aislada, no encuentra diferencias en cuanto a lesiones nerviosas, con 1,4% de incidencia en el grupo de cirugía abierta, frente a un 0% en la técnica percutánea.

En nuestro trabajo, de forma similar a lo encontrado en casi todos los trabajos publicados, no se han encontrado diferencias significativas entre porcentajes de

rerupturas con ambos tratamientos y sólo se han encontrado diferencias en cuanto a complicaciones cuando éstas han sido agrupadas, mayores y menores, a favor del tratamiento por cirugía abierta. Se ha querido estimar también si las complicaciones aparecieron con mayor frecuencia en los primeros casos de la técnica percutánea, lo que iría a favor de una curva de aprendizaje, pero dicha curva no parece haber influido en la aparición de las complicaciones y éstas se distribuyen de forma homogénea a lo largo del estudio.

La mayoría de las complicaciones presentadas con la CP fueron menores, con escasa repercusión clínica y funcional. La única complicación que requeriría un mayor estudio, y, por lo tanto, aumentar más el tamaño muestral, son las rupturas parciales. Se encontraron 3 rupturas parciales siendo una del 9%, otra del 15% y la tercera del 46,8% del total de la *cross-section* del tendón. En 2 de los pacientes afectados de ruptura parcial se había detectado en el control previo por técnicas de imagen un adelgazamiento, por lo que habría que considerar un signo predictivo de reruptura la observación de adelgazamiento.



**Tabla 43:** Resultados y complicaciones. Revisión de la literatura y nuestra serie.

Serie	Año	n	Cirugía	Resultados estadísticamente significativos en complicaciones	Rerupturas (%)		Sural (%)		Complicaciones (%)		AOFAS	
					CP	CA	CP	CA	CP	CA	CP	CA
Ma y Griffith (36)	1977	18	CP	No complicaciones	0	-	0	-	0	-	-	-
Maes y col. (43)	2006	124	CP (Tenolig <sup>®</sup> )	-	10	-	0	-	10	-	-	-
Lim y col. (38)	2001	66	CP vs CA	Más infección en CA	3	6	3	0	33	15	-	-
Haji y col. (39)	2004	108	CP (Ma-Griffith modif.) vs CA	No diferencias en complicaciones	2,6	5,7	10,5	1,4	26,3	15,7	-	-
Crêtnik y col. (41)	2005	237	CP vs CA	CA pérdida de FD + engrosamiento tendón	0,7	2,8	4,5	2,8	9,7	21,3	96,3	96,1
Ceccarelli y col. (44)	2007	24	CP (Ma-Griffith modif.) vs CA	Más atrofia en CP	0	0	0	0	0	8,3	100	98
Gigante y col. (46)	2008	40	CP (Tenolig <sup>®</sup> ) vs CA	Más atrofia en CA	5	0	0	0	5	10	-	-
Henríquez y col. (156)	2012	32	CP (Amlang) vs CA	-	0	6,6	0	0	19,9	5,8	-	-
Karabinas y col. (158)	2013	34	CP (Ma-Griffith modif.) vs CA	No diferencias	0	0	0	0	0	6,6	95	98
Hsu y col. (145)	2015	270	CP (PARS <sup>®</sup> ) vs CA	No diferencias	0	0	0	3	5	10,6	-	-
Daghino y col. (160)	2016	140	CP (Achillon <sup>®</sup> ) vs CA	No diferencias	2,9	1,4	0	1,4	2,9	5,6	-	-
Nuestra serie	2017	22	CP (Tenolig <sup>®</sup> ) vs CA	Más complicaciones CP	7,6	11,1	7,6	0	61,5	11,1	91,8	95,2

### 5.5 Estudio funcional

Para valorar la evolución funcional, y comprobar qué fue mejor tras la cirugía percutánea, con una restitución más rápida al estado previo a la lesión,

valoramos los siguientes parámetros: cuestionarios de valoración funcional (AOFAS, ATRS), cuestionario de salud general SF-36, dinamometría isocinética o estudio biomecánico, balance articular, altura del talón, perímetro de la pantorrilla y diámetro del tendón.

El objetivo de utilizar no sólo los cuestionarios de valoración sino también los parámetros funcionales es el de conseguir valorar mejor el resultado del tratamiento realizado. (161)

En cuanto a los cuestionarios de valoración funcional y de salud y según lo encontrado actualmente en la literatura, a los pacientes afectados de una ruptura del tendón de Aquiles habría que pasarles un cuestionario de salud general, como el SF-36 (*Short Form 36*), un cuestionario de tobillo y pie como el AOFAS de tobillo (*American Orthopaedic Foot and Ankle Society Clinical Rating System Ankle-Hind Foot*) y un cuestionario específico para rupturas de tendón Aquiles ATRS (*Achilles Tendon Rupture Score*) (161). En 2002, Assal y col. (143) apuntan en su trabajo que no existe un sistema de puntuación universalmente aceptado para evaluar la evolución de las rupturas del tendón de Aquiles, pero en 2007, Nilsson-Helander y col. (164) publican un cuestionario para valorar dicha evolución después del tratamiento. Se trata de un instrumento que no sólo valora los síntomas del paciente sino también la actividad física y que es específica para a valoración de las rupturas del tendón de Aquiles.

De lo parámetros valorados, obtuvimos diferencias estadísticamente significativas en: ATRS, SF-36 (PCS), WT, coeficiente de variación, potencia, altura del talón, perímetro de la pantorrilla, diámetro del tendón.

## Cuestionarios

En el cuestionario **AOFAS**, no se encontró ninguna diferencia estadísticamente significativa a los 6 y 12 meses entre la CP y la CA.

La media del **AOFAS** al año de seguimiento en el grupo de CP fue de 91,8 puntos, y en el grupo de CA de 95,2. Ceccarelli y col. (44) en su trabajo publican 100 puntos para su grupo de CP y 98 para el de CA. Cretnik y col. (41) muestran un resultado del **AOFAS** en la CP de 96,3, y en la CA tiene un resultado de 96,1. Karabinas y col. (158) obtienen 95 puntos en el grupo de CP y 98 para el de CA. En ninguno de estos trabajos se encuentran diferencias estadísticamente significativas entre ambos grupos comparando la puntuación del **AOFAS**, mientras que en nuestro trabajo, se halló una tendencia a peores resultados en el grupo de CP. Assal y col. (143). en su estudio clínico de 87 pacientes, obtienen una media de 96 puntos en el **AOFAS** postoperatorio. Los datos de nuestro trabajo fueron similares en cuanto a la puntuación del **AOFAS** a los hallados en los artículos consultados, a pesar de contar con una población laboral.

En el cuestionario **ATRS**, los pacientes del grupo de CP obtuvieron una peor puntuación al año de la cirugía de forma estadísticamente significativa, respecto al cuestionario preoperatorio ( $p=0,011$ ). La puntuación preoperatoria en el grupo de CP fue de 99,9 de media, mientras que a los 12 meses fue de 80 puntos. La CA no mostró diferencias estadísticamente significativas entre el preoperatorio y el año. El resultado a los 12 meses de la técnica de CA fue de 88,3.

No hubo diferencias significativas entre ambos grupos de tratamiento.

En la literatura consultada no se ha encontrado ningún trabajo en el que se compare la cirugía abierta con la percutánea en el que incluyan en la valoración evolutiva el cuestionario **ATRS**.

Se realizó una correlación entre las puntuaciones de los cuestionarios **AOFAS** y **ATRS**, en función del grupo de tratamiento, obteniéndose una muy buena correlación en el grupo de CP (0,923) y una más modesta en el grupo de CA (0,693). Se dedujo que ambos cuestionarios, sobre todo en la cirugía percutánea,

se podrían utilizar para realizar la valoración de tobillo después de una ruptura de tendón de Aquiles con resultados equivalentes.

Interpretamos los resultados del **cuestionario SF-36** mediante los componentes principales de salud, la parte física (*PCS*) y la parte mental (*MCS*).

En el **PCS** se encontraron diferencias estadísticamente significativas a favor de la CA a los 6 meses. En el grupo de CP, se encontró una tendencia a la no recuperación de las puntuaciones preoperatorias al año de seguimiento ( $p=0,086$ ). A los 6 meses los pacientes operados por la técnica abierta se encuentran algo mejor de salud física general que los operados por la CP.

En el *MCS* se observó en el grupo CP una tendencia a la recuperación de los valores del preoperatorios en el control de los 12 meses ( $p=0,543$ ). Se desconoce la causa por la que los pacientes operados por la técnica de CP se encontraban mejor psicológicamente a los 12 meses de la cirugía, que antes de ésta.

En el grupo de CA no existieron diferencias estadísticamente significativas ( $p=0,086$ ) aunque sí se observa una tendencia a no recuperar los valores preoperatorios.

En la literatura consultada, sólo se ha encontrado un trabajo en el que se comparen tratamiento abierto y percutáneo en las rupturas del tendón de Aquiles en el que valoren el cuestionario *Short Form*. Utilizan el *SF-12*, con 12 ítems en vez de 36. Gigante y col. (46) no encuentran diferencias estadísticamente significativas entre los resultados del cuestionario *SF-12* entre ambos grupos. Las puntuaciones obtenidas en su grupo de CA son de 50,7 y 50,4, *PCS* y *MCS* respectivamente, y de 52,6 y 52,4 para el grupo de CP. En nuestro trabajo, las puntuaciones obtenidas para el grupo de CA fueron de 54,4 y 50,4 y para el de CP, de 53,6 y 51,7. Como se puede observar, las puntuaciones son similares entre ambos trabajos.

### Estudio biomecánico

En el estudio biomecánico, en el **WT**, o función global de la extremidad, se vio que en el grupo de CP existía un mayor déficit de función global en la FD que en el grupo de CA, con significación estadística, tanto en las series bajas como en las series altas, a los 12 meses de la cirugía. A velocidades bajas se encontró un valor del trabajo total conservado del 97,4% en CA y de 74,5% en CP. A velocidades altas 93,9% frente a 81,7%.

A nivel de WT de FP, fuerza de tríceps, no se encontró ninguna diferencia estadísticamente significativa entre ambos tratamientos. La fuerza conservada fue de 74,09% en CA y 68,52% en CP a velocidades bajas.

En la literatura consultada, sólo se ha encontrado un artículo en el que se compare cirugía abierta y cirugía percutánea y se valoren los resultados de la dinamometría isocinética, se trata del artículo de Gigante y col. (46). En su trabajo, no encuentran diferencias estadísticamente significativas entre ambos grupos de tratamiento en cuanto al WT.

En el **coeficiente de variación** (que indica la repetibilidad de la prueba), se encontraron diferencias estadísticamente significativas en el déficit en la inversión a 60°/seg entre el tobillo operado y el sano en el grupo de CP ( $p=0,027$ ).

En la **potencia** (capacidad de realizar más trabajo en menor tiempo) se observó que en grupo de CP existía un mayor déficit en la FD a los 12 meses, en las series a velocidades bajas y a velocidades altas, con significación estadística. Los valores de la potencia conservada fueron, a velocidades bajas, en la CA de 97,9% y en la CP de 75,9%. A velocidades altas fueron en la CA de 100,3% y en la CP de 80,7%.

En el estudio de Mertl y col. (147) se obtiene una media de un 65% en la recuperación de la potencia de la flexión plantar.

En otros artículos no diferencian al dar los resultados biomecánicos, entre WT, coeficiente de variación y potencia. En el trabajo del francés Besch y col. (138) se valora la función de la flexión plantar, obteniéndose un 90% de recuperación

a velocidades lentas y un 81% a velocidades rápidas. En el artículo de Carter y col. (51) en el que se valora la evolución de tendones operados con un tratamiento rehabilitador posterior mediante ortesis funcionales, no se encuentran diferencias significativas entre la extremidad afectada y la sana, en cuanto a fuerza, resistencia y potencia tanto de flexión plantar como de flexión dorsal. En ninguno de estos trabajos se realiza una comparación con otro grupo de tratamiento.

El trabajo de Carter y col. (51) es el único que valora si existen diferencias en cuanto a la flexión dorsal.

Este trabajo presentado ha sido el primero en estudiar y encontrar estas diferencias en los valores de FD, en cuanto a déficit de coeficiente de variación, no habiendo encontrado en la literatura mención al respecto.

### **Balance articular**

Como resultados del BA (con rodilla en extensión), no se obtuvieron diferencias estadísticamente significativas entre ambos grupos al año de seguimiento, aunque sí una tendencia casi a la significación estadística en la FP ( $p=0,051$ ), a favor del tratamiento con CP, con una media de  $42,4^\circ$  de FP frente a  $35,3^\circ$  en la CA. No hubo diferencias en cuanto a la FD ( $p=0,566$ ). En el trabajo de Cretnik, se encuentra una disminución de la FD en el grupo de CA, con diferencias significativas, que orienta hacia la aparición de cierta rigidez o acortamiento del tríceps.

Con rodilla en flexión no se encontraron diferencias estadísticamente significativas entre los dos grupos.

### **Altura del talón**

En la valoración de la altura del talón, se observaron diferencias estadísticamente significativas en todos los periodos de seguimiento

comparando el resultado de los tobillos operados (de ambos grupos de tratamiento) con los tobillos sanos, es decir, se encontró un déficit de elevación de talón en la posición de puntillas en todos los tobillos operados, ya sea con uno u otro tratamiento. No se usó el *heel raising test* ya que la función global de la extremidad se valoró con la dinamometría isocinética, a diferencia de lo que se presenta en el trabajo de Karjalainen y col. (128). Aunque no está descrita la valoración altura del talón en la literatura consultada como un parámetro para medir la fuerza del tríceps, se considera en este estudio que se podría utilizar a tal efecto.

### **Perímetro de la pantorrilla**

Al valorar el perímetro de la pantorrilla, se observaron diferencias estadísticamente significativas en todos los períodos de seguimiento comparando el resultado de los tobillos operados con los tobillos sanos en el grupo de CP en todos los períodos de seguimiento y en el de CA a los 3 meses y al año, encontrándose en todos los períodos señalados un diámetro menor en las pantorrillas operadas, traduciendo la atrofia muscular que se produce postoperatoriamente debido a la inmovilización y la descarga. Parece ser más constante en el grupo de CP, observándose en todos los controles, mientras que en el de CA sólo se observó a los 3 meses y al año de seguimiento. A los 12 meses de la cirugía ambos grupos de tratamiento presentaron una atrofia muscular significativa respecto a la extremidad sana. Entre ambos grupos no hubo diferencias estadísticamente significativas. Esto contrasta con estudios previos como el de Gigante y col. (46), en el que muestra mayor atrofia el grupo de CA con diferencias estadísticamente significativas. Cabe destacar que en el grupo de CP los pacientes son sometidos a menor tiempo de inmovilización lo que puede influir en la atrofia muscular. En el trabajo de Ceccarelli y col. (44), sin embargo, ocurre lo contrario, siendo mayor la atrofia en el grupo de cirugía percutánea (técnica de Ma y Griffith) que en la mínimamente invasiva (*Achillon*<sup>®</sup>) (o percutánea según autores (42)), a pesar de realizar un postoperatorio similar.

Se comparan ambas técnicas mediante 2 grupos de 12 pacientes cada uno, un número similar al estudio presentado.

### **Diámetro del tendón**

Al analizar las mediciones del diámetro del tendón de Aquiles mediante la exploración clínica, se obtuvieron diferencias estadísticamente significativas con un aumento del tamaño de los tendones intervenidos, tanto por CP como por CA, en todos los períodos de seguimiento, como era de esperar, y no se encontraron diferencias entre ambos tratamientos. En este estudio el engrosamiento de los tendones parece independiente del tipo de cirugía que se realice. En cambio, en el trabajo de Cretnik y col. (41), el diámetro tendinoso es mayor en el grupo de CA, con una diferencia significativa.

### **5.6 Reincorporación laboral**

En este trabajo, y dado que se realizó el estudio clínico en el Hospital Fremap de Barcelona, Mutua de Accidentes de trabajo, se quiso verificar que la **reincorporación laboral** se produjo más precozmente con el tratamiento percutáneo. El tiempo de reincorporación laboral es un dato que también se ha encontrado como referencia en muchos de los trabajos consultados en la literatura.

Valorando el tiempo de baja laboral en ambos grupos, no existieron diferencias estadísticamente significativas, aunque sí que se encontró alrededor de 1 mes más de duración de los procesos en los que se realizó el tratamiento percutáneo (4,5 meses frente a 5,6 meses). En el trabajo de Karjalainen y col. de 1997 muestran que la media de reintegración a las actividades normales es entre 6,5 y 9,1 meses. No se hace referencia a qué tipo de actividades. Hsu y col., hablan de 5 meses para la restitución a la actividad previa en el grupo de cirugía



percutánea, con diferencias significativas ( $P < 0001$ ). Como críticas a este artículo, se encuentra que la mayor parte de los autores reciben *royalties* y son consultores remunerados de la empresa *Arthrex*<sup>®</sup>, que es la responsable del sistema *PARS*<sup>®</sup>.

Lim y col. (38) en su trabajo no obtienen diferencias significativas pero la mayor parte de los pacientes de ambos grupos reinician la actividad laboral hacia los 6,5 meses. Ceccarelli y col. (44) tampoco encuentran diferencias estadísticamente significativas entre los dos grupos, reincorporándose al trabajo los pacientes sometidos a CP hacia las 12 semanas y los de CA hacia las 11 semanas, y a las actividades deportivas a los 5 meses. En el trabajo de Karabinas y col. (158) los pacientes vuelven a trabajar a las 9 semanas en la CP y a las 7 semanas en la CA, retomando las actividades deportivas de no contacto, a los 5 meses. Por último, Henríquez y col. (156) concluyen en su artículo que la media de reincorporación laboral en la CP es de 2,8 meses y en la CA de 5,6 meses.

Daghino y col. (160) en su artículo de 2016 obtienen resultados estadísticamente significativos a favor del tratamiento mínimamente invasivo en cuanto a duración al tiempo en volver a las actividades laborales. El tiempo de reincorporación laboral, es de 85,2 días en el grupo de CA frente a 66,5 días en el de CP, sin embargo, no encuentran diferencias en cuanto a la vuelta a la práctica de actividades deportivas. Lo que llama la atención de este trabajo es que la pauta postoperatoria es muy diferente entre ambos grupos. La pauta de la cirugía abierta es la clásica inmovilización de 8 semanas, con descarga de 1 mes, mientras que en la percutánea la inmovilización con yeso es durante 20 días y después se colocan férulas que permiten la carga progresiva. Por lo tanto, se considera que los resultados favorables respecto al tratamiento percutáneo en reincorporación la vida deportiva y laboral pueden estar sesgados por la diferente pauta de rehabilitación.

Al correlacionar los tiempos de baja laboral con las puntuaciones de los cuestionarios, se obtuvo en todos los casos una correlación negativa excepto en el grupo de CA en el cuestionario *ATRS*, en el cual prácticamente se podía

afirmar que no existía correlación alguna. En las correlaciones positivas, se podría concluir que aquellos pacientes que estaban más tiempo de baja laboral, presentaban un peor estado clínico por lo que las puntuaciones de los cuestionarios fueron peores. La mayor correlación se encontró en el grupo de CP frente al cuestionario AOFAS (-0,776). Al aumentar el tiempo de baja en los pacientes intervenidos por esta técnica, la puntuación será peor en este cuestionario.

### 5.7 Tiempo quirúrgico y tiempo de ingreso

Es este trabajo también se quiso valorar la **duración de las intervenciones**, y se encontró que el tiempo quirúrgico fue mayor en el grupo de CA, con 52,6 minutos frente a 34 minutos en la CP. La diferencia fue estadísticamente significativa. El tiempo quirúrgico es menor con la técnica percutánea en aproximadamente un 35%.

En todos los trabajos consultados se observa un tiempo quirúrgico más prolongado en la cirugía abierta. Lim y col. (38) muestran una duración de 45 minutos en la CA frente a 30 minutos en la CP. Daghino y col. (160) obtienen resultados estadísticamente significativos a favor del tratamiento mínimamente invasivo frente a la CA en cuanto a duración de la intervención, con 39,3 minutos frente a 46,7 minutos respectivamente, siendo un 15% menos la duración en la CP. Gigante y col. (46), en su estudio utilizando *Tenolig*<sup>®</sup>, también muestran datos con diferencias significativas, describiendo tiempos quirúrgicos más largos en la CA (47 minutos) que en la CP (24 minutos). Lo mismo en el trabajo de Haji y col. (39), en el que la media de duración de la CA es de 45,9 minutos, frente a los 28,5 minutos en la CP, también con diferencias significativas.

En cuanto al **tiempo de ingreso postoperatorio**, no se encontraron diferencias estadísticamente significativas, pero sí una clara tendencia, con mayor tiempo de ingreso en la CA que en la percutánea ( $p=0,052$ ), 21,4 horas frente a 14,9 horas respectivamente. En el trabajo de Cretnik y col. muestran una media de 8,2 días de ingreso en la CA y de 2,9 días en la percutánea (41).

Se consideró que la técnica percutánea, desde el punto de vista económico, por tiempo de utilización de quirófano y tiempo de ingreso, resultó más barata que la técnica abierta.

### **5.8 Limitaciones del presente estudio**

Se trata de un estudio con un tamaño muestral reducido, especialmente en el grupo de CA. Esto provoca que los resultados estadísticos no sean lo suficientemente potentes como para mostrar las conclusiones certeras al 100%, pero abre una puerta de investigación en este campo que será objeto en futuros estudios que se realicen.

Se introdujo el grupo de CA como un control para el tratamiento percutáneo, dado que el tratamiento mediante cirugía abierta es el *gold standard* actualmente para el tratamiento de las rupturas agudas del tendón de Aquiles. Por este motivo, no se creyó necesario aumentar el tamaño muestral del grupo CA y sí el de CP.

### **5.9 Bondades del estudio**

El número de variables utilizadas fue muy elevado, con lo que la batería de datos mostrada también fue muy elevada. Con un tamaño muestral más grande en el futuro, es probable que se obtengan conclusiones más relevantes en el campo de la cirugía de Aquiles.

**Conclusiones**



## 6. Conclusiones

A partir de los resultados obtenidos en el presente estudio se puede concluir que:

1. Nuestro estudio en cadáver muestra que la técnica percutánea utilizada no es absolutamente fiable. Aunque el grado de aposición de los cabos tendinosos es el correcto, el transcurso de los hilos no es en todos los casos completamente intratendinoso, como sería lo deseable.
2. En nuestro estudio morfológico mediante las técnicas de imagen utilizadas (RM y ecografía) no se han encontrado diferencias significativas entre ambos tratamientos, en cuanto a la calidad cicatricial y el grosor tendinoso. Los hallazgos más frecuentes en ambas exploraciones son la heterogeneidad y el engrosamiento. El adelgazamiento mostrado en el grupo de cirugía percutánea se suele correlacionar con malas puntuaciones en los cuestionarios y rerupturas.
3. La tasa de complicaciones globales es mayor en el grupo de cirugía percutánea, con diferencias significativas.
4. Los resultados funcionales son similares en ambos grupos de tratamiento, aunque existe un déficit de la función global de la flexión dorsal en el grupo de la cirugía percutánea.
5. No encontramos diferencias significativas en cuanto al tiempo necesario para la reincorporación laboral tras ambos tratamientos.
6. A la luz de los resultados obtenidos, no se puede recomendar uno u otro tratamiento y consideramos que dependerá de las preferencias del cirujano y la técnica con la que se encuentre más cómodo, así como de las circunstancias del paciente y sus aspiraciones deportivas.



**English abstract**





## 7. English abstract

The Achilles tendon is one of the most important components of the gait system of the human being. Acute Achilles tendon ruptures are a common injury and the incidence is increasing probably because of the rising sports activities among middle-aged people.

The treatment could be grouped in conservative, open surgery and percutaneous surgery. There are many studies in the literature comparing the different treatments for the Achilles tendon ruptures, and so, there are supporters of each one of them, although it has been shown that the incidence of rerupture seems higher in conservative treated patients. The classical conservative treatment seems to have evolved to a functional conservative treatment with better results and even, like those of the surgical treatments. The percutaneous surgery is likely a good option in front of the open surgery, because of less minor complications and similar incidence of reruptures.

The purpose of this thesis was to demonstrate that the percutaneous treatment with the *Tenolig*<sup>®</sup> technique provided better functional results, less complications and a faster recovery than the open surgery technique.

Cadaver preliminary study help us to minimize learning curve and to evaluate the reliability and precision of the technique.

There were two groups, one was treated with percutaneous surgery (*Tenolig*<sup>®</sup> technique) and the other one, with open surgery. Patients in this prospective randomized study were evaluated by means of morphological (MRI and ultrasound), clinical and functional evaluation at 3, 6 and 12 months. Isokinetic dynamometry, and time to return to previous activity level also were evaluated.

Regarding MRI and ultrasound, the most frequent findings were heterogeneity and thickening of the tendon without clinical meaning. Thinning of the tendon was found in 4 patients, 3 of which suffered reruptures and besides, their functional

scores got worse. One re-rupture occurred in each of the groups, and one partial sural nerve injury occurred in the percutaneous group, nevertheless no significant differences were found between both groups. There were statistically significantly more complications with percutaneous repair. There were statistically significantly differences in the following functional items: Achilles Tendon Rupture Score, Short-Form-36 (*PCS* part), isokinetic dynamometry (Total Work, Coefficient of Variation and Power).

The Achilles Tendon Rupture Score showed worse results in the percutaneous group at 12 months, compared with the pre-operative scores with significant differences. The isokinetic dynamometry showed dorsiflexion deficiency in percutaneous group. The heel height and the calf circumference were smaller in the affected leg, while the tendon width was larger.

There were no differences between both groups in terms of time to return to work, or hospitalization time. And finally, there were significant differences between the groups respect to the surgical time, with longer open surgeries compared with percutaneous ones.

## **CONCLUSIONS**

From the results obtained in the present study we can conclude that:

1. The percutaneous technique used in this work is not absolutely reliable in the cadaver study. Although the degree of apposition of the tendon stumps is correct, the course of the sutures is not in all cases intratendinous, as is desirable.
2. In the present study, no significant morphological differences have been found using MRI and ultrasound between both treatments, in terms of healing quality and tendon thickness. The most frequent findings in both explorations are heterogeneity and thickening. It is seen that MRI is superior to ultrasound in the diagnosis of peritendinous fluid and early cystic lesions. The thinning shown in the percutaneous surgery group usually matches with poor test scores and reruptures.

3. Although the number of reruptures and sural nerve injuries is similar in both treatment groups, global complications are more frequent in the percutaneous surgery group, with significant differences.

4. Overall, the functional results are similar in both treatment groups. There appears to be a dorsiflexion function deficit in the percutaneous surgery.

5. We did not find significant differences in the time required to return to work after both treatments.

6. In the light of the obtained results, we cannot recommend one or the other treatment and we consider that it will depend on the preferences of the surgeon and the technique with which he is most comfortable, as well as the patient's circumstances and his sports aspirations. No significant differences in outcome have been found and there are no data to support that the percutaneous treatment is better than the treatment by open surgery.



## Glosario de términos



## 8. Glosario de términos

CA: cirugía abierta.

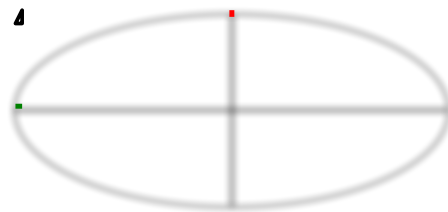
CP: cirugía percutánea.

Coeficiente de correlación ( $R^2$ ): representación de la correlación de Pearson.

Coeficiente de variación: indica la repetibilidad de la prueba, uno bajo quiere decir menor dificultad para realizar el trabajo. Lo que más se acerca a lo sucedido realmente.

Correlación de Pearson (R): es un índice que se utiliza para medir el grado de relación de dos variables cuantitativas.

Cross-section: área o superficie en un corte de RMN o Ecografía. En el caso del tendón de Aquiles, al tratarse de una elipse, la fórmula es la siguiente:



$$\text{Área elipse} = \frac{\text{eje mayor}}{2} \times \frac{\text{eje menor}}{2} \times \pi$$

Donde el eje mayor corresponde al diámetro transversal y el eje menor al diámetro antero-posterior.

DP: densidad protónica

DTI: Imagen con Tensor de Difusión. Siglas en inglés, Difussion Tensor Imaging.

*PARS*<sup>®</sup>: percutaneous Achilles repair system; *Arthrex*<sup>®</sup>, Inc, Naples, FL.



Potencia: traduce en realizar más trabajo en menor espacio de tiempo. Cuánto le ha costado al sujeto mantener el movimiento.

Rocker: diferentes períodos del apoyo en el ciclo de la marcha en los cuales la tibia realiza un giro anterógrado sobre diferentes fulcros. En el primer rocker el fulcro es el talón, en el segundo el tobillo y en el tercero el antepié.

SE: spin eco.

Trabajo total: función global de la extremidad o área bajo la curva.

Weekend Warriors: deportistas no profesionales de fines de semana con más riesgo de lesiones que aquéllos que practican deporte de forma más constante.

Windlass: efecto cabrestante de los flexores bajo las cabezas de los metatarsianos.

## Índice de figuras



## 9. Índice de figuras

Figura 1: Escultura de Aquiles herido .....	20
Figura 2: Ilustración del vendaje de Monro y férula .....	21
Figura 3: Ilustración de técnica propuesta por Howard .....	23
Figura 4: Preparación anatómica de la región posterior de la pierna izquierda, capa media .....	31
Figura 5: Inserción calcánea del tendón de Aquiles: 1. Calcáneo, 2. Tendón de Aquiles, 3. Bolsa serosa, 4. Paquete adiposo .....	35
Figura 6: Bolsas serosas de la región calcánea. Aponeurosis superficial abierta .....	37
Figura 7: Cara anterior del tendón de Aquiles. Distribución de las ramas procedente de la arteria peronea y formación del mesotendón .....	40
Figura 8: Cara posterior del tendón. Distribución de vasos desde el peritendón .....	40
Figura 9: Microangiografía del tendón de Aquiles. Zona de pobre vascularización a 4-6 cm de la inserción calcánea .....	41
Figura 10: Estructura de haz de primer orden .....	43
Figura 11: Estructura tendinosa. ....	44
Figura 12: Micrografía de tejido conjuntivo denso modelado de tendón. H-E... ..	45
Figura 13: Sección longitudinal de un tendón: los núcleos aplanados corresponden a los tenocitos dispuestos entre los haces de fibras de colágeno .....	45

Figura 14: Corte transversal de tendón humano. Los gruesos haces de colágeno están separados por tejido conjuntivo laxo .....	46
Figura 15: Fibrillas menores (60nm) y mayores (175nm) en corte transversal de tendón de Aquiles.....	47
Figura 16: Líneas densas que se extienden de fibrilla a fibrilla .....	47
Figura 17: Corte histológico del tendón de Aquiles .....	49
Figura 18: Cromatografía de tendón revestido por vainas sinoviales .....	50
Figura 19: Cromatografía de haces musculares insertándose en un tendón....	50
Figura 20: Moléculas de tropocolágeno formando fibras de colágeno, estabilizadas mediante enlaces covalentes cruzados o <i>cross-link</i> .....	56
Figura 21: Enlaces covalentes cruzados intramoleculares e intermoleculares.	56
Figura 22: Receptor muscular dentro del vientre muscular .....	57
Figura 23: Gráfico que representa la curva de Estrés-tensión de los tendones .....	61
Figura 24: Rx proyección de perfil de tobillo donde K es el triángulo Kager ....	74
Figura 25: Signos radiológicos típicos de una ruptura de Aquiles. El ángulo de Toygar (T) es menor de 150° y el triángulo de Kager está distorsionado .....	75
Figura 26: Corte sagital ecográfico de tendón de Aquiles íntegro .....	76
Figura 27: Corte transversal de tendón de Aquiles .....	77
Figura 28: Exploración del balance articular en reposo del pie-tobillo de flexo-extensión. ....	87
Figura 29: Exploración del balance articular en reposo del pie-tobillo de inversión/eversión .....	88

Figura 30: Rotaciones del tobillo y pie durante la marcha en visión sagital (A) y frontal (B).....	88
Figura 31: Utilización de una sutura de Krackow en la cirugía abierta de una ruptura de tendón de Aquiles .....	92
Figura 32: plastias de Christensen (A), Silfverskiöld (B), Abraham y Pankovich (C).....	93
Figura 33: Plastia de Lindholm.....	94
Figura 34: Plastia de Bosworth. Diseño de la plastia en la porción proximal del tendón (A). Paso de la plastia por ambos muñones (B). Segundo paso por cada extremo tendinoso (C). Sutura del final de la plastia sobre si misma (D) .....	94
Figura 35: Plastia de Lynn.....	95
Figura 36: Plastia de Turco y Spinella.....	95
Figura 37: Esquema de técnica percutánea de Ma y Griffith .....	98
Figura 38: Dispositivo <i>Achillon</i> <sup>®</sup> una vez pasadas las tres suturas del cabo proximal del tendón de Aquiles roto .....	99
Figura 39: Técnica de sutura percutánea con instrumento <i>Dresden</i> <sup>®</sup> . Colocados los 2 instrumentos y pasadas las 2 suturas distales (A), recuperación de ambos hilos (B) y sutura proximal (C).....	100
Figura 40: Sistema <i>PARS</i> <sup>®</sup> y técnica quirúrgica. Instrumento <i>PARS</i> <sup>®</sup> (A). Instrumento introducido hacia el cabo proximal y paso de agujas rectos a través del tendón proximal (B). Recuperación de hilos al retirar el dispositivo (C). Anudado de suturas a nivel de lugar de ruptura (D) .....	101
Figura 41: Dibujo preoperatorio de los abordajes proximales para insertar el <i>Tenolig</i> <sup>®</sup> y lugar habitual de cruce del nervio sural con el borde lateral del tríceps, marcado con una equis. Según el trabajo de Webb y col. ....	105

Figura 42: A) marcado de estructuras. B) Localización justo en abordaje lateral de estructura compatible con el nervio sural. Medición de distancia hasta inserción de Aquiles (8 cm).C) Segundo espécimen. ....	118
Figura 43: A) Aguja lateral insertada y salida por región de calcáneo lateral. B) Insertados ambos sistemas con salida de hilos en zona distal. Localización de estructura vascular lateral. ....	119
Figura 44: Insertadas las 2 agujas, y bloqueados los hilos distalmente mediante los botones y un kocher de forma provisional. ....	119
Figura 45: Imagen postoperatoria de la técnica percutánea de uno de los casos del trabajo presentado y componentes del sistema .....	129
Figura 46: Cirugía abierta de ruptura aguda de tendón de Aquiles: muñón proximal. ....	130
Figura 47: Sutura de ruptura aguda de tendón de Aquiles. ....	130
Figura 48: Fórmula utilizada para el cálculo del área de la elipse que forma el tendón. ....	134
Figura 49: Fórmula utilizada para el cálculo del área de la elipse que forma el tendón. ....	136
Figura 50: Ilustración del sistema Biodex utilizado en los test para la valoración de la flexión / extensión .....	139
Figura 51: Ilustración del sistema Biodex utilizado en los test para la valoración de la inversión / eversión .....	140
Figura 52: Representación gráfica de los datos de uno de los pacientes del estudio: curva para comparar el rendimiento del lado afecto (rosa) frente al lado sano (azul). ....	142
Figura 53: Disección de piel y tejido subcutáneo observándose el sistema <i>Tenolig</i> <sup>®</sup> insertado y el nervio sural rodeado por hilo azul. ....	147

Figura 54: Detalle de arpones aposicionados contra la porción proximal del tendón de Aquiles. De izquierda a derecha: nervio sural, vena y arpones. ....	148
Figura 55: Localización del nervio sural (marcador de color amarillo) y de estructura venosa (marcador azul) en uno de los especímenes.....	148
Figura 56: Detalle de la relación de los arpones con estructura venosa (marcador azul) y nervio sural (marcador amarillo). ....	149
Figura 57: Hilos del sistema percutáneo una vez atravesada la aponeurosis del gastrocnemio. Recorrido anterior al tendón de Aquiles. ....	150
Figura 58: Hilos del sistema percutáneo penetrando el muñón distal del tendón de Aquiles desde anterior y saliendo por la región posterolateral del tobillo. .	150
Figura 59: Hilos del sistema percutáneo en el segundo espécimen transcurriendo transtendón tanto en el cabo proximal como en el distal. ....	151
Figura 60: Proximidad de estructuras vasculonerviosas mediales respecto al sistema. A la derecha del tendón de Aquiles, y de izquierda a derecha encontramos, señalados por una sutura, el nervio tibial posterior y el paquete vascular. ....	152
Figura 61: Secciones sagitales en SE T1 (A) y DP Fat Sat (B) y sección axial en DP Fat Sat (C) a los 3 meses de la cirugía. ....	154
Figura 62: Secciones sagitales en SE T1 (A) y DP Fat Sat (B) y sección axial en DP Fat Sat (C) a los 6 meses de la cirugía. ....	155
Figura 63: Secciones sagitales en SE T1 (A) y DP Fat Sat (B) y sección axial en DP Fat Sat (C) a los 12 meses de la cirugía. ....	156
Figura 64: Imágenes ecográficas del tendón de Aquiles. Las flechas indican la pared anterior del tendón. Cortes longitudinales: tendón sano (A), tendón a los 12 meses de la cirugía abierta (B). Cortes transversales: tendón sano (C) y tendón afecto a los 12 meses de la cirugía abierta (D). ....	160



Figura 65: Engrosamiento observado en ambos grupos mediante ecografía y resonancia magnética (eje X: cm).....	178
Figura 66: Correlación entre los meses de baja y el cuestionario <i>AOFAS</i> en los pacientes del grupo CP.....	179
Figura 67: Correlación entre los meses de baja y el cuestionario <i>AOFAS</i> en los pacientes del grupo CA.....	180
Figura 68: Correlación entre los meses de baja y el cuestionario <i>ATRS</i> en los pacientes del grupo CP.....	180
Figura 69: Correlación entre los meses de baja y el cuestionario <i>ATRS</i> en los pacientes del grupo CA.....	181
Figura 70: Correlación entre los valores del cuestionario <i>AOFAS</i> y <i>ATRS</i> al año de seguimiento en el grupo CP.....	182
Figura 71: Correlación entre los valores del cuestionario <i>AOFAS</i> y <i>ATRS</i> al año de seguimiento en el grupo CA.....	182

## Índice de tablas



## 10. Índice de tablas

Tabla 1: Cuestionario <i>AOFAS</i> .....	121
Tabla 2: Cuestionario <i>ATRS</i> versión en inglés .....	122
Tabla 3: Cuestionario <i>ATRS</i> . Versión traducida para el estudio. ....	123
Tabla 4: Contenido de los cuestionarios del SF-36 .....	124
Tabla 5: Ejemplo de hoja de evaluación para flexo/extensión. ....	138
Tabla 6: Número total y porcentajes de RM realizadas en cada período de seguimiento para cada grupo de tratamiento. ....	153
Tabla 7: Hallazgos en la RMN. ....	153
Tabla 8: Número total y porcentajes de Ecografías realizadas en cada período de seguimiento para cada grupo de tratamiento. ....	157
Tabla 9: Hallazgos en la Ecografía. ....	158
Tabla 10: Lateralidad del Aquiles afectado en ambos grupos. ....	161
Tabla 11: Tipo de anestesia utilizado en grupo cirugía percutánea y cirugía abierta. ....	162
Tabla 12: Demanda laboral de los pacientes. ....	162
Tabla 13: Complicaciones postoperatorias. ....	164
Tabla 14: Cuestionario <i>AOFAS</i> entre los grupos cirugía percutánea y cirugía abierta. ....	165
Tabla 15: Valoración en los grupos cirugía percutánea y cirugía abierta en el periodo de seguimiento en el cuestionario <i>AOFAS</i> . ....	165
Tabla 16: Cuestionario <i>ATRS</i> entre los grupos cirugía percutánea y cirugía abierta. ....	166

Tabla 17: Comparativa entre el periodo preoperatorio y al año de seguimiento en los grupos cirugía percutánea y cirugía abierta en el cuestionario <i>ATRS</i> .....	166
Tabla 18: Valoración en los grupos cirugía percutánea y cirugía abierta en el periodo de seguimiento en el cuestionario <i>ATRS</i> . .....	166
Tabla 19: Cuestionario SF-36 <i>PSC</i> entre los grupos cirugía percutánea y cirugía abierta. ....	167
Tabla 20: Cuestionario SF-36 <i>MSC</i> entre los grupos cirugía percutánea y cirugía abierta. ....	167
Tabla 21: Valoración en los grupos cirugía percutánea y cirugía abierta en el periodo de seguimiento en el cuestionario SF-36 <i>PSC</i> .....	167
Tabla 22: Valoración en los grupos cirugía percutánea y cirugía abierta en el periodo de seguimiento en el cuestionario SF-36 <i>MSC</i> . ....	168
Tabla 23: Comparativa del trabajo total (WT) entre el grupo cirugía percutánea y cirugía abierta.....	168
Tabla 24: Comparativa del coeficiente de variación en Flexión Plantar, Flexión Dorsal, Inversión y Eversión entre el miembro implicado y no implicado en los grupos cirugía percutánea y cirugía abierta. ....	169
Tabla 25: Comparativa de la potencia en los grupos cirugía percutánea y cirugía abierta. ....	169
Tabla 26: Razón agonista/antagonista entre los grupos de cirugía percutánea y cirugía abierta.....	170
Tabla 27: Comparativa en la altura del talón de tobillo sano frente a tobillo operado por CP y tobillo CA en el periodo de seguimiento.....	171
Tabla 28: Comparativa de la altura del talón entre ambos grupos en el periodo de seguimiento. ....	171

Tabla 29: Comparativa en el perímetro de la pantorrilla sana frente a la operada con cirugía percutánea y la de cirugía abierta en el periodo de seguimiento.	172
Tabla 30: Comparativa del diámetro de la rodilla entre ambos grupos en el periodo de seguimiento. ....	172
Tabla 31: Comparativa del diámetro del Aquiles sano frente al diámetro del Aquiles CP y diámetro de Aquiles cirugía abierta en el periodo de seguimiento. ....	173
Tabla 32: Comparativa del diámetro del tendón de Aquiles entre ambos grupos en el periodo de seguimiento. ....	173
Tabla 33: Comparativa del diámetro antero-posterior (AP) y transversal (TR) del Aquiles sano frente al diámetro tras CP y diámetro de tras CA en el periodo de seguimiento medidos mediante Ecografía. ....	174
Tabla 34: Comparativa del diámetro anteroposterior y transversal del tendón de Aquiles mediante ecografía entre ambos grupos en el periodo de seguimiento. ....	174
Tabla 35: Comparativa del diámetro antero-posterior (AP) y transversal (TR) del Aquiles sano frente al diámetro del Aquiles <i>Tenolig</i> <sup>®</sup> y diámetro de Aquiles cirugía abierta en el periodo de seguimiento medidos mediante Resonancia Magnética. ....	175
Tabla 36: Comparativa del diámetro anteroposterior y transversal del tendón de Aquiles mediante resonancia magnética entre ambos grupos en el periodo de seguimiento. ....	175
Tabla 37: Comparativa del diámetro antero-posterior (AP) y transversal (TR) del Aquiles entre Ecografía y Resonancia Magnética. ....	176
Tabla 38: Medias de diámetros AP y transversal en tendones afectados y sanos (cm). ....	176

Tabla 39: Medias de diámetros AP y transversal en tendones operados por CA y por CP, y en tendones sanos (cm). .....	176
Tabla 40: Comparativa del engrosamiento del tendón entre los dos grupos de tratamiento en los períodos de tiempo. ....	177
Tabla 41: Comparativa entre el área en el tobillo sano y el operado en los dos grupos de tratamiento. ....	177
Tabla 42: Cross-section del tendón en el periodo de seguimiento a 12 meses en ECO y RMN en ambos grupos (cm <sup>2</sup> ). ....	178
Tabla 43: Resultados y complicaciones. Revisión de la literatura y nuestra serie. ....	200

## Bibliografía





## 11. Bibliografía

1. Kouvalchouk JF, Hassan E. Pathologie du tendon d'Achille: tendinopathies - ruptures - plaies. In Encycl. Méd. Chir.Appareil locomoteur. Paris: Elsevier; 1999: E14-795.
2. Albers D, Hoke BR. Techniques in Achilles tendon rehabilitation. Tech Foot Ankle Surg. 2003; 2(3): 208-219.
3. Puentes Zamora Y. www.championchip.cat. [Internet].; 2016. Disponible en:  
  
<http://www.championchip.cat/lliga2007/medicina/aquiles.htm>
4. Arner O, Lindholm A, Orell SR. Histologic changes in subcutaneous rupture of the Achilles tendon. Acta chir scandinav. 1959 May 15; 116(5-6): 484-490.
5. Turco VJ, Spinella AJ. Achilles tendon ruptures - Peroneus brevis transfer. Foot Ankle. 1987; 7(4): 253-259.
6. Brumann M, Baumbach SF, Mutschler W, Polzer H. Accelerated rehabilitation following Achilles tendon repair after acute rupture - Development of an evidence-based treatment protocol. Injury. 2014 Nov; 45(11): 1782-1790.
7. Kannus P, Józsa L. Histopathological changes preceding spontaneous rupture of a tendon. A controlled study of 891 patients. J Bone Joint Surg Am. 1991; 73(10): 1507-1525.
8. Raikin SM, Garras DN, Krapchev PV. Achilles tendon injuries in a United States population. Foot Ankle Int. 2013; 34(4): 475-480.

9. Leppilahti J, Orava S. Total Achilles tendon rupture. A review. *Sports Med.* 1998; 25(2): 70-100.
10. Maffulli N. Current concepts review. Rupture of the Achilles tendon. *J Bone Joint Surg Am.* 1999; 81(7): 1019-1036.
11. Leppilahti J, Puranen J, Orava S. Incidence of Achilles tendon rupture. *Acta Orthop Scand.* 1996; 67(3): 277-279.
12. Houshian S, Tscherning T, Riegels-Nielsen P. The epidemiology of Achilles tendon rupture in a Danish county. *Injury.* 1998; 29(9): 651-654.
13. Nyysönen T, Lüthje P, Kröger H. The increasing incidence and difference in sex distribution of Achilles tendon rupture in Finland in 1987-1999. *Scand J Surg.* 2008; 97(3): 272-275.
14. Gwynne-Jones DP, Sims M, Handcock D. Epidemiology and outcomes of acute Achilles tendon rupture with operative or nonoperative treatment using an identical functional bracing protocol. *Foot Ankle Int.* 2011; 32(4): 337-343.
15. Uquillas CA, Guss MS, Ryan DJ, Jazrawi LM, Strauss EJ. Everything Achilles: knowledge update and current concepts in management. *J Bone Joint Surg Am.* 2015 Jul; 97(14): 1187-95.
16. Khan RJ, Fick D, Keogh A, Crawford J, Brammar T, Parker M. Treatment of acute Achilles tendon ruptures. A meta-analysis of randomized, controlled trials. *J Bone Joint Surg Am.* 2005 Oct; 87(10): 2202-2210.
17. Carlsted CA. Mechanical and chemical factors in tendon healing. Effects of indomethacin and surgery in the rabbit. *Acta Orthop Scand Suppl.* 1987; 224: 1-75.
18. Möller M, Movin T, Granhed H, Lind K, Faxén E, Karlsson J. Acute rupture of tendo Achillis. A prospective, randomised study of comparison between

- surgical and non-surgical treatment. *J Bone Joint Surg Br.* 2001; 83(6): 843-848.
19. Christensen I. Rupture of the Achilles tendon: analysis of 57 cases. *Acta Chir Scand.* 1953; 106: 50-60.
  20. Lindholm A. A new method of operation in subcutaneous rupture of the Achilles tendon. *Acta Chir Scand.* 1959 Jul; 117: 261-270.
  21. Lewis N, Quitkin HM. Strength analysis and comparison of the Teno Fix tendon repair system with the two-strand modified Kessler repair in the Achilles tendon. *Foot Ankle Int.* 2002; 24(11): 857-860.
  22. Chiodo CD, den Hartog B. Surgical strategies: acute Achilles rupture-open repair. *Foot Ankle Int.* 2008; 29(1): 114-118.
  23. Pajala A, Kangas J, Siira P, Ohtonen P, Leppilahti J. Augmented compared with nonaugmented surgical repair of a fresh total Achilles tendon rupture. *J Bone Joint Surg Am.* 2009; 91(5): 1092-1100.
  24. Rosenzweig S, Azar FM. Open repair of acute Achilles tendon ruptures. *Foot Ankle Clin.* 2009; 14(4): 699-709.
  25. Nilsson-Helander K, Silbernagel KG, Thomeé R, Faxen E, Olsson N, Eriksson BI, et al. A randomized, controlled study comparing surgical and nonsurgical treatments using validated outcome measures. *Am J Sports Med.* 2010; 38(11): 2186-2193.
  26. Willits K, Amendola A, Bryant D, Mohtadi NG, Giffin JR, Fowler P, et al. Operative versus nonoperative treatment of acute Achilles tendon ruptures. A multicenter randomized trial using accelerated functional rehabilitation. *J Bone Joint Surg Am.* 2010; 92(17): 2767-2775.

27. Keating JF, Will EM. Operative versus non-operative treatment of acute rupture of tendo Achillis. A prospective randomised evaluation of functional outcome. *J Bone Joint Surg Br.* 2011; 93(8): 1071-1078.
28. Bosworth DM. Repair of defects in the tendo Achillis. *J Bone Joint Surg Am.* 1956; 38-A(1): 111-114.
29. Abraham E, Pankovich A. Neglected rupture of the Achilles tendon. Treatment by V-Y tendinous flap. *J Bone Joint Surg Am.* 1975; 57(2): 253-255.
30. Nilsson-Helander K. A new surgical method to treat chronic ruptures and reruptures of the Achilles tendon. *Knee Surg Sports Traumatol Arthrosc.* 2008; 16(6): 614-620.
31. Peterson K, Hentges MJ, Catanzariti AR, Mendicino MR, Mendicino RW. Surgical considerations for the neglected or chronic Achilles tendon rupture: a combined technique for reconstruction. *J Foot Ankle Surg.* 2014; 53(5): 664-671.
32. Saleh M, Marshall PD, Senior R, MacFarlane A. The sheffield splint for controlled early mobilisation after rupture of the calcaneal tendon. A prospective, randomised comparison with plaster treatment. *J Bone Joint Surg Br.* 1992; 74(2): 206-209.
33. Ingvar J, Tägil M, Eneroth M. Nonoperative treatment of Achilles tendon rupture. 196 consecutive patients with a 7% re-rupture rate. *Acta Orthop.* 2005; 76(4): 597-601.
34. Sánchez M, Anitua E, Azofra J, Andía I, Padilla S, Mujika I. Comparison of surgically repaired Achilles tendon tears using Platelet-Rich Fibrin Matrices. *Am J Sports Med.* 2007; 35(2): 245-251.

35. Schepull T, Kvist J, Norrman H, Trinks M, Berlin G, Aspenberg P. Autologous Platelets have no effect on the healing of human Achilles tendon ruptures. *Am J Sports Med.* 2011; 39(1): 38-47.
36. Ma GW, Griffith TG. Percutaneous repair of acute closed ruptures Achilles tendon. A new technique. *Clin Orthop.* 1977;(128): 247-255.
37. Delponte P, Potier L, Poulpiquet P, Buisson P. Traitement des ruptures sous-cutanées du tendon d'Achille par ténorrhaphie percutanée. *Rev Chir Orthop.* 1992; 78: 404-407.
38. Lim J, Dalai R, Waseem M. Percutaneous vs. open repair of the ruptured Achilles tendon- A prospective randomized controlled study. *Foot Ankle Int.* 2001 Jul; 22(7): 559-568.
39. Haji A, Sahai A, Symes A, Vyas J. Percutaneous versus open tendo Achillis repair. *Foot Ankle Int.* 2004; 25(4): 215-218.
40. Laffenetre O, Cermolacce C, Coillard J, De Lavigne C, Determe P, Diebold P, et al. Tenolig and sport: Prospective study of a series of 35 patients assessed by biodex study. En GECO Group Talus- France; 2004.
41. Cretnik A, Kosanovic M, Smrkolj V. Percutaneous versus open repair of the ruptured Achilles tendon. A comparative study. *Am J Sports Med.* 2005; 33(9): 1369-1379.
42. Calder JD, Saxby TS. Independent evaluation of a recently described Achilles tendon repair technique. *Foot Ankle Int.* 2006; 27(2): 93-96.
43. Maes R, Copin G, Averous C. Is percutaneous repair of the Achilles tendon a safe technique? A study of 124 cases. *Acta Orthop Belg.* 2006; 72(2): 179-183.

44. Ceccarelli F, Berti L, Giuriati L, Romagnoli M, Giannini S. Percutaneous and minimally invasive techniques of Achilles tendon repair. *Clin Orthop Rel Res.* 2007; 458: 188-193.
45. Amlang MH, Christiani P, Heinz P, Zwipp H. La sutura percutánea del tendón de Aquiles con instrumento Dresden. *Tec Quir. Ortop. Traumatol.* (ed. esp). 2008; 17(1): 1-10.
46. Gigante A, Moschini A, Verdenelli A, del Torto M, Ulisse S, de Palma L. Open versus percutaneous repair in the treatment of acute Achilles tendon rupture: a randomized prospective study. *Knee Surg Sports Traumatolg Arthrosc.* 2008; 16(2): 204-209.
47. Ismail M, Karim A, Shulman R, Amis A, Calder J. The Achillon Achilles tendon repair: Is it strong enough?. *Foot Ankle Int.* 2008 August; 29(8): 808-813.
48. Bartel AFP, Elliott AD, Roukis TS. Incidence of complications after Achillon Mini-Open Suture System for repair of acute midsubstance Achilles tendon ruptures: a systematic review. *J Foot Ankle Surg.* 2014; 53(6): 744-746.
49. Maffulli N, Spiezza F, Longo U, Denaro V. Minimally invasive Achilles tendon reconstruction using the peroneus brevis tendon graft. *Tech Foot & Ankle.* 2010; 9(2): 38-42.
50. Maffulli N, Longo UG, Denaro V. Minimally invasive reconstruction of chronic tears of the Achilles tendon using semitendinous tendon graft. *Tech Foot & Ankle.* 2010; 9(2): 58-63.
51. Carter TR, Fowler PJ, Blokker C. Functional postoperative treatment of Achilles tendon repair. *Am J Sports Med.* 1992; 20(4): 459-462.

52. Buchgraber A, Pässler HH. Percutaneous repair of Achilles tendon rupture. Immobilization versus functional postoperative treatment. *Clin Orthop Relat Res.* 1997;(341): 113-122.
53. Mortensen HM, Skov O, Jensen PE. Early motion of the ankle after operative treatment of a rupture of the Achilles tendon. A prospective, randomized clinical and radiographic study. *J Bone Joint Surg Am.* 1999; 81(7): 983-990.
54. Kangas J, Pajala A, Siira P, Hämäläinen M, Leppilahti J. Early functional treatment versus early immobilization in tension of the musculotendinous unit after Achilles rupture repair: a prospective, randomized, clinical study. *J Trauma.* 2003; 54(6): 1171-1180.
55. Tawdelle BC, Poon P. Early motion for Achilles tendon ruptures: is surgery important? A randomized, prospective study. *Am J Sports Med.* 2007; 35(12): 2033-2038.
56. Suchak AA, Bostick GP, Beaupré LA, Durand DC, Jomha NM. The influence of early weight-bearing compared with non-weight-bearing after surgical repair of the Achilles tendon. *J Bone Joint Surg Am.* 2008; 90(9): 1876-1883.
57. Jackson G, Sinclair VF, McLaughlin C, Barrie J. Outcomes of functional weight-bearing rehabilitation of Achilles tendon ruptures. *Orthopedics.* 2013; 36(8): e1053-e1059.
58. Kaniki N, Willits K, Mohtadi NG, Fung V, Bryant D. A retrospective comparative study with historical control to determine the effectiveness of platelet-rich plasma as part of nonoperative treatment of acute Achilles tendon rupture. *Arthroscopy.* 2014; 30(9): 1139-1145.
59. Mark-Christensen T, Troelsen A, Kallemose T, Barfod KW. Functional rehabilitation for patients with acute Achilles tendon rupture: a meta-



- analysis of current evidence. *Knee Surg Sports Traumatol Arthrosc.* 2016; 24(6): 1852-1859.
60. Schepull T, Aspenberg P. Early controlled tension improves the material properties of healing human Achilles tendon after ruptures. A randomized trial. *Am J Sports Med.* 2013; 41(11): 2550-2557.
61. Huang J, Wang C, Ma X, Wang X, Zhang C, Chen L. Rehabilitation regimen after surgical treatment of acute Achilles tendon ruptures. A systematic review with meta-analysis. *Am J Sports Med.* 2015; 43(4): 1008-1016.
62. Metz R, Kerkhoffs GMMJ, Verleisdonk EMM, van der Heijden GJ. Study protocol. Acute Achilles tendon rupture: minimally invasive surgery versus non operative treatment, with immediate full weight bearing. Design of a randomized controlled trial. *BMC Musk Disorders.* 2007; 8: 108.
63. Metz R, Verleisdonk EMM, van der Heijden GJMG, Clevers GJ, Hammacher ER, Verhofstad MHJ, et al. Acute Achilles tendon rupture. Minimally invasive surgery versus nonoperative treatment with immediate full weightbearing- A randomized controlled trial. *Am J Sports Med.* 2008; 36(9): 1688-1694.
64. Garrick JG. Does accelerated functional rehabilitation after surgery improve outcomes in patients with acute Achilles tendon ruptures? *Clin J Sport Med.* 2012; 22(4): 379-380.
65. Young SW, Patel A, Zhu M, van Dijck S, McNair P, Bevan WP, et al. Weight-bearing in the nonoperative treatment of acute Achilles tendon ruptures. A randomized controlled trial. *J Bone Joint Surg Am.* 2014; 96(13): 1073-1079.
66. Wegrzyn J, Bessse JL. Pathologies et chirurgies du tendon calcanéen. Rupture fraîche, rupture chroniques et tendinopathies. In *Techniques*

- quirurgicales - Orthopédie - Traumatologie. Paris: Elsevier Masson SAS; 2009.
67. www.e-torredabel.com. [Internet]. [consultado en febrero de 2012]. Disponible en:  
<http://www.e-torredabel.com/Mitologia/mitos-heroes-griegos/Aquiles-heroes-FC8.htm>
68. García Gual G. Aquiles. National Geographic Historia. 2006;(31): 56.
69. Homero. La Ilíada.(s.VII a.C).
70. Klenerman L. The early history of tendo Achillis and its rupture. J Bone Joint Surg Br. 2007; 89(4): p. 545-547.
71. Carden DG, Noble J, Chalmers J, Lunn P, Ellis J. Rupture of the calcaneal tendon. The early and late management. J Bone and Joint Surg Br. 1987; 69(3): 416-420.
72. Combalia Aleu A. Estudio estructural, ultraestructural y clínico de la rotura espontánea del tendón de Aquiles en el deportista. Tesis doctoral. Tesis Doctoral. Barcelona: Universidad de Barcelona. Facultad de Medicina, Departament de ciències morfològiques. ; 1993.
73. Quenu J, Stoinovitch SM. Les ruptures du tendon d'Achille. Rev Chir. 1929;(48): 647-678.
74. Lea RB, Smith L. Rupture of the Achilles tendon. Nonsurgical treatment. Clin Orthop Rel Research. 1968 Sept-Oct; 60: 115-118.
75. Mann RA. Cirugía del pie. 5ªed. Buenos Aires: Editorial Médica Panamericana; 1987.

76. Sölveborn SA, Moberg A. Immediate free ankle motion after surgical repair of acute Achilles tendon ruptures. *Am J Sports Med.* 1994; 22(5): 607-610.
77. Maffulli N, Tallon C, Wong J, Lim KP, Bleakney R. Early weightbearing and ankle mobilization after open repair of acute midsubstance tears of the Achilles tendon. *Am J Sports Med.* 2003; 31(5): 692-700.
78. Järvinen TAH, Kannus P, Maffulli N, Khan KM. Achilles tendon disorders: etiology and epidemiology. *Foot Ankle Clin.* 2005; 10(2): 255-266.
79. Józsa L, Kvist M, Balint BJ. The role of recreational sport activity in Achilles tendon rupture. A clinical, pathoanatomical, and sociological study of 292 cases. *Am J Sports Med.* 1989; 17(3): 338-43.
80. Levi N. The incidence of Achilles tendon rupture in Copenhagen. *Injury.* 1997; 28(4): 311-313.
81. Nyysönen T, Lüthje P. Achilles tendon ruptures in South-East Finland between 1986-1996, with special reference to epidemiology, complications of surgery and hospital costs. *Ann Chir Gynaecol.* 2000; 89(1): 53-57.
82. Suchak AA, Bostick GP, Reid D, Blitz S, Jomha N. The incidence of Achilles tendon ruptures in Edmonton, Canada. *Foot Ankle Int.* 2005; 26(11): 932-936.
83. Clayton AE, Court-Brown CM. The epidemiology of musculoskeletal tendinous and ligamentous injuries. *Injury.* 2008; 39(12): 1338-1344.
84. Huttunen TT, Kannus P, Rolf C, Felländer-Tsai L, Mattila VM. Acute Achilles tendon ruptures. Incidence of injury and surgery in Sweden between 2001 and 2012. *Am J Sports Med.* 2014; 42(10): 2419-2423.
85. Cretnik A, Kosir R, Kosanovic M. Incidence and outcome of operatively treated Achilles tendon rupture. *Foot Ankle Int.* 2010; 31(1): 14-18.

86. Scott A, Grewal N, Guy P. The seasonal variation of Achilles tendon ruptures in Vancouver, Canada: a retrospective study. *BMJ Open*. 2014; 4(2): e004320.
87. Turner-Vosseller J, Ellis SJ, Levine DS, Kennedy JG, Elliott AJ, Deland JT, et al. Achilles tendon rupture in women. *Foot Ankle Int*. 2013; 34(1): 49-53.
88. Poposka A, Georgieva D, Dzoleva-Tolevska R. Significance of ultrasound in the diagnosis and treatment of Achilles tendon rupture. *Prilozi*. 2012; 33(1): 209-216.
89. Margetic P, Miklic D, Rakic-Ersek V, Doko Z, Lubina Z, Brkjacic B. Comparison of Ultrasonographic and intraoperative findings in Achilles tendon rupture. *Coll. Antropol*. 2007; 31(1): 279-284.
90. Spalteholz W. *Atlas de Anatomía Humana*. 4th ed. Barcelona: Labor; 1964.
91. Llusá M, Merí À, Ruano D. *Manual y atlas fotográfico de anatomía del aparato locomotor*. Madrid: Médica Panamericana; 2007.
92. Dalmau Coll A, Asunción Márquez J, Sanz Hospital F, Monteagudo de la Rosa M. Roturas del tendón de Aquiles. *Revista del Pie y Tobillo*. 2007 Abril; XXI: 80-93.
93. Testut L, Latarjet A. *Tratado de Anatomía Humana*. 8ªed. Barcelona: Salvat Editores S.A. ; 1932.
94. Maceira Suárez E, Monteagudo de la Rosa M. *Mecánica clínica y terapéutica pie y tobillo*. Madrid: Quirón Grupo Hospitalario; 2012.
95. van Sterkenburg MN, Kerkhoffs GMMJ, Kleipool RP, van Dijk CN. The plantaris tendon and a potential role in mid-portion Achilles tendinopathy: an observational anatomical study. *J Anat*. 2011; 218(3): 336-341.

96. Lynn TA. Repair of the torn Achilles tendon, using the plantaris tendon as reinforcing membrane. *J Bone Joint Surg Am.* 1966; 48(2): 268-272.
97. Webb J, Moorjani N, Radford M. Anatomy of the sural nerve and its relation to the Achilles tendon. *Foot Ankle Int.* 2000; 21(6): 475-477.
98. Rouvière H, Delmas A. *Compendio de Anatomía y Disección.* 10ª ed. Barcelona: Masson; 1999.
99. Olivé Vilás R. *Patología en Medicina del deporte.* 1ªed. Badalona (Barcelona): Laboratorios Menarini S.A.; 2000.
100. Arandes R, Viladot A. Biomecánica del calcáneo. *Med Clin.* 1953; XXI: 21-25.
101. Kahle W, Leonhardt H, Platzer W. *Atlas de anatomía para estudiantes y médicos.* 5ªed. Barcelona: Omega; 1987.
102. Poynton AR, O'Rourke K. An analysis of skin perfusion over the Achilles tendon in varying degrees of ankle plantar flexion. *Foot Ankle Int.* 2001; 22(7): 572-4.
103. Peña Amaro J. La histología de la inserción tendinosa. [Internet] Córdoba: Departamento de Ciencias Morfológicas. Área de Histología. Facultad de Medicina. Universidad de Córdoba. [consulta en 2015]. Disponible en: [http://femedede.es/documentos/Histología\\_insercion\\_tendinosa\\_XXJJTrauma.pdf](http://femedede.es/documentos/Histología_insercion_tendinosa_XXJJTrauma.pdf)
104. Alfredson H. Chronic midportion Achilles tendinopathy: an update on research and treatment. *Clin Sports Med.* 2003; 22(4): 727-741.
105. Schepsis AA, Wagner C, Leach RE. Surgical management of Achilles tendon overuse injuries. A long-term follow-up study. *Am J Sports Medicine.* 1994; 22(5): 611-619.

106. Carr AJ, Norris SH. The blood supply of the calcaneal tendon. *J Bone Joint Surg Br.* 1989; 71(1): 100-101.
107. Junqueira LC, Carneiro J. *Histología básica*. 3ªed. Barcelona: Salvat Editores S.A.; 1987.
108. Fawcett DW. *Tratado de Histología*. 11ªed. Madrid: Interamericana; 1993.
109. Departamento de Bioingeniería- Universidad Nacional de Tucuman. Centro de ingeniería Roberto Herrera. [www.herrera.unt.edu.ar](http://www.herrera.unt.edu.ar). [Internet]. [Consulta en 2013]. Disponible en:  
  
[www.herrera.unt.edu.ar/bioingenieria/temas\\_inves/oseo/pagina2.htm](http://www.herrera.unt.edu.ar/bioingenieria/temas_inves/oseo/pagina2.htm)
110. Molist García P, Pombal Diego M, Megías Pacheco M. *Atlas de Histología vegetal y animal*. [Internet]. [Consulta el 15 de marzo de 2013]. Disponible en:  
  
[http://webs.uvigo.es/mmegias/5-celulas/2-componentes\\_proteinas.php](http://webs.uvigo.es/mmegias/5-celulas/2-componentes_proteinas.php)
111. Burkitt HG, Young B, Heath JW. *Histología funcional Wheater*. 3ªed. Edinburgh: Churchill Livingstone; 1993.
112. Therman H, Frerichs M, Holch M, Biewener A. Healing of Achilles tendon, an experimental study: Part 2- Histological, immunohistological and ultrasonographic analysis. *Foot Ankle Int.* 2002; 23(7): 606-613.
113. Maffulli N, Barrass V, Ewen SWB. Light microscopic histology of achilles tendon ruptures. A comparison with unruptured tendons. *Am J Sports Med.* 2000; 28(6): 857-863.
114. Lehninger AL, Nelson DL, Cox MM. *Lehninger. Principles of Biochemistry*. 3ªed. New York: Freeman publishers; 2000.
115. Guyton AC. *Guyton. Tratado de fisiología médica*. 2ªed. en español. Madrid: McGraw-Hill. Interamericana de España; 1992.

116. Tallon C, Maffulli N, Ewen SW. Ruptured Achilles tendons are significantly more degenerated than tendinopathic tendons. *Med Sci Sports Exerc.* 2001; 33(12): 1983-90.
117. Khan KM, Cook JL, Kannus P, Maffulli N, Bonar SF. Time to abandon the "tendinitis" myth. *BMJ.* 2002; 324(7338): 626-7.
118. Wilson AM, Goodship AE. Exercise-induced hyperthermia as a possible mechanism for tendon degeneration. *J Biomech.* 1994; 27(7): 899-905.
119. Douglas J, Kelly M, Blachut P. Clarification of the Simmonds-Thompson test for rupture of an Achilles tendon. *Can J surg.* 2009 June; 52(3): E40-E41.
120. Garras DN, Raikin SM, Bhat SB, Taweel N, Karanjia H. MRI is unnecessary for diagnosing acute Achilles tendon ruptures. *Clin Orthop Relat Res.* 2012; 470(8): 2268-2273.
121. Arner O, Lindholm A, Lindvall N. Roentgen changes in subcutaneous rupture of the Achilles tendon. *Acta Chir Scand.* 1958-1959; 116(5-6): 496-500.
122. Balius R, Sala X, Álvarez G, Jiménez F. *Ecografía musculoesquelética. Sistemática de exploración. Bloqueos nervioso periféricos.* 1ªed. Badalona: Paidotribo; 2007.
123. Jiménez-Díaz F. *Eco musculoesquelética.* 1ªed. Madrid: Marbán; 2010.
124. López Prieto J. *Manual de resonancia magnética osteoarticular.* Hospital Asepeyo Sant Cugat. Sant Cugat; 2002.
125. Cura JL, Pedraza S, Gayete A. *Radiología esencial.* 1ªed. Madrid: Médica Panamericana; 2010.

126. Weinstabl R, Stiska M, Neuhold A, Aamlid B, Hertz H. Classifying calcaneal tendon injury according to MRI findings. *J Bone Joint Surg Br.* 1991; 73(4): 683-685.
127. Karjalainen PT, Ahovuo J, Pihlajamäki HK, Soila K, Aronen HJ. Postoperative MR imaging and ultrasonography of surgically repaired Achilles tendon ruptures. *Acta Radiol.* 1996; 37(5): 639-646.
128. Karjalainen PT, Aronen HJ, Pihlajamäki HK, Soila K, Paavonen T, Böstman OM. Magnetic resonance imaging during healing of surgically repaired Achilles tendon ruptures. *Am J Sports Med.* 1997; 25(2): 164-171.
129. Romero C, Ghisi JP, Mazzucco J, Ternak A. Imágenes con tensor de difusión en resonancia magnética. *Rev Argent Neuroc.* 2007; 21: 49-52.
130. Sarman H, Atmaca H, Cakir O, Muezzinoglu US, Anik Y, Memisoglu K, et al. Assessment of postoperative tendon quality in patients with Achilles tendon rupture using Diffusion Tensor Imaging and Tendon Fiber Tracking. *J Foot Ankle Surg.* 2015; 54(5): 782-786.
131. Fukawa T, Yamaguchi S, Watanabe A, Sasho T, Akagi R, Muramatsu Y, et al. Quantitative assessment of tendon healing by using MR T2 mapping in a rabbit Achilles tendon transection model treated with Platelet-rich Plasma. *Radiology.* 2015; 276(3): 748-755.
132. Dvir Z. *Isokinetics. Muscle testing, interpretation and clinic applications.* 2ªed. Edinburgh: Churchill Livingstone; 2004.
133. Martínez Gonzalez-Moro I. [Internet]. [consulta el 18 de marzo de 2015]. Disponible en: [http://www.felipeisidro.com/recursos/documentacion\\_pdf\\_entrenamiento/dinamometria\\_isocinetica.pdf](http://www.felipeisidro.com/recursos/documentacion_pdf_entrenamiento/dinamometria_isocinetica.pdf)



134. Martínez Gonzalez-Moro I. Isocinéticos en medicina del deporte. Selección. 1998; 7(2): 88-94.
135. Granados López R. es.slideshare.net. [Internet]. 2013 [consulta el 18 de abril de 2016] . Disponible en:  
[es.slideshare.net/pedroespinosa106/52756563-angulosyarcosdemovimiento](https://es.slideshare.net/pedroespinosa106/52756563-angulosyarcosdemovimiento) .
136. Viladot A. Anatomía funcional y biomecánica del tobillo el pie. Revista Esp Reumat. 2003; 30(9): 469-477.
137. Nistor L. Surgical and non-surgical treatment of Achilles tendon rupture. A prospective randomized study. J Bone Joint Surg Am. 1981; 63(3): 394-399.
138. Besch S, Rolland E, Khiami F. Rupture récente et ancienne du tendon calcanéen de l'adulte. J Traumatol Sport. 2008; 25: 109-117.
139. Neumayer F, Mouhsine E, Arlettaz Y, Gremion G, Wettstein M, Crevoisier X. A new conservative-dynamic treatment for the acute ruptured Achilles tendon. Arch Orthop Trauma Surg. 2010; 130(3): 363-368.
140. Cetti R, Christensen SE, Ejsted R, Jensen MN, Jorgensen U. Operative versus non-operative treatment of Achilles tendon rupture. Am J Sports Med. 1993; 21(6): 791-799.
141. Perez-Teuffer A. Traumatic rupture of the Achilles tendon. Reconstruction by transplant and graft using the lateral peroneus brevis. Orthop Clin North Am. 1974; 5(1): 89-93.
142. García Berro M, Toribio C. Ciencias de la Salud. El futuro de la Cirugía Mínimamente Invasiva. Tendencias tecnológicas a medio y largo plazo. FENIN (Federación Española de Empresas de Tecnología Sanitaria) [Internet]. Madrid: Fundación OPTI (Observatorio de Prospectiva

- Tecnológica Industria); 2004 Noviembre. [consulta en diciembre 2016].  
Disponible en:  
[http://panelfenin.es/uploads/fenin/documento\\_estudios/pdf\\_documento\\_18.pdf](http://panelfenin.es/uploads/fenin/documento_estudios/pdf_documento_18.pdf)
143. Assal M, Jung M, Stern R, Rippstein P, Delmi M, Hoffmeyer P. Limited open repair of Achilles tendon ruptures. A technique with a new instrument and findings of a prospective multicenter study. *J Bone Joint Surg Am.* 2002; 84(2): 161-170.
144. Doral MN, Bozkurt M, Turhan E, Ayvaz M, Atay OA, Üzümcügil A, et al. Percutaneous suturing of the ruptured Achilles tendon with endoscopic control. *Arch Orthop Trauma Surg.* 2009; 129(8): 1093-1101.
145. Hsu AR, Jones CP, Cohen BE, Davis WH, Ellington JK, Anderson RB. Clinical outcomes and complications of percutaneous Achilles repair System versus open technique for acute Achilles tendon ruptures. *Foot Ankle Int.* 2015; 36(11): 1279-1286.
146. Lecestre P, Germonville Th, Delplace J, et la Société Orthopédique Rochelaise. Ruptures du tendon d'Achille traitées par ténorrhaphie percutanée. Etude multicentrique de 61 cas. *Annal Orthop Ouest.* 1997; 29: 103-106.
147. Mertl P, Jarde O, Tran Van F, Doutrelot P, Vives P. Ténorrhaphie percutanée pour rupture du tendon d'Achille. Étude de 29 cas. *Rev chir orthop.* 1999; 85: 277-285.
148. Gorschewsky O, Vogel U, Schweizer A, van Laar B. Percutaneous tenodesis of the Achilles tendon. A new surgical method for the treatment of acute Achilles tendon rupture through percutaneous tenodesis. *Injury.* 1999; 30(5): 315-321.

149. Soubeyrand M, Serra-Tosio G, Campagna R, Molina V, Sitbon P, Biau D. Intraoperative ultrasonography during percutaneous Achilles tendon repair. *Foot Ankle Int.* 2010; 31(12): 1069-1074.
150. Mezzarobba S, Bortolato S, Giacomazzi A, Fancellu G, Marcovich R, Valentini R. Percutaneous repair of Achilles tendon ruptures with Tenolig: Quantitative analysis of postural control and gait pattern. *Foot (Edinb).* 2012; 22(4): 303-309.
151. Charissoux JL, Vernois J, Brulefert K, Coste C, Rouvillain JL, Rousseau B. Le traitement des ruptures du tendon d'Achille. *Rev chir orthop.* 2013; 99: S134-S142.
152. Bhandari M, Guyatt G, Siddiqui F, Morrow F, Busse J, Leighton RK, et al. Treatment of acute Achilles tendon ruptures a systematic overview and metaanalysis. *Clin Orthop Rel Res.* 2002;(400): 190-200.
153. Soroceanu A, Sidhwa F, Aarabi S, Kaufman A, Glazebrook M. Surgical versus nonsurgical treatment of acute Achilles tendon rupture. A meta-analysis of randomized trials. *J Bone Joint Surg Am.* 2012; 94(23): 2136-2143.
154. Wang D, Sandlin I, Cohen JR, Lord E, Petrigliano FA, SooHoo NH. Operative versus nonoperative treatment of acute Achilles tendon rupture: An analysis of 12,570 patients in a large healthcare database. *Foot Ankle Surg.* 2015; 21(4): 250-3.
155. Bradley JP, Tibone JE. Percutaneous and open surgical repairs of Achilles tendon ruptures. *Am J Sports Med.* 1989; 18(2): 188-195.
156. Henriquez H, Muñoz R, Carcuro G, Bastías C. Is percutaneous repair better than open repair in acute Achilles tendon rupture?. *Clin Orthop Relat Res.* 2012; 470(4): 998-1003.

157. Huri G, Biçer SB, Özgözen L, Uçar Y, Garbis NG, Hyun YS. A novel repair method for the treatment of acute Achilles tendon rupture with minimally invasive approach using button implant: A biomechanical study. *Foot Ankle Surg.* 2013; 19(4): 261-266.
158. Karabinas PK, Benetos IS, Lampropoulou-Adamidou K, Romoudis P, Mavrogenis AF, Vlamis J. Percutaneous versus open repair of acute Achilles tendon ruptures. *Eur J Orthop Surg Traumatol.* 2014 May; 24(4): 607-613.
159. Clanton TO, Haytmanek CT, Williams BT, Civitarese DM, Turnbull TL, Massey MB, et al. A biomechanical comparison of an open repair and 3 minimally invasive percutaneous Achilles tendon repair techniques during a simulated progressive rehabilitation protocol. *Am J Sports Med.* 2015; 43(8): 1957-1964.
160. Daghino W, Enrietti E, Sprio AE, Barbasetti di Prun N, Berta GN, Massè A. Subcutaneous Achilles tendon rupture: A comparison between open technique and mini-invasive tenorrhaphy with Achillon<sup>®</sup> suture system. *Injury.* 2016; 47(11): 2591-2595.
161. Spennacchio P, Vascellari A, Cucchi D, Canata G, Randelli P. Outcome evaluation after Achilles tendon ruptures. A review of the literature. *Joints.* 2016; 4(1): p52-61.
162. Castellet E, Vidal N, Conesa X. Escalas de valoración en cirugía ortopédica y traumatología. *Trauma.* 2010; 21(Supl 1): 34-43.
163. Sánchez-Alepuz E, Sánchez-González M, Martínez-Arribas E. Artrodesis tibiotarso-calcánea con clavo retrógrado de reconstrucción. *Rev Orthop Traumatol.* 2003; 47: 137-44.

164. Nilsson-Helander K, Thomeé R, Silbernagel KG, Thomeé P, Faxen E, Eriksson BI, et al. The Achilles Tendon Total Rupture Score (ATRS). Development and validation. *Am J Sports Med.* 2007; 35(3): 421-426.
165. Iraurgi Castillo I, Póo M, Márkez I. Valoración del índice de salud SF-36 aplicado a usuarios de programas de metadona. Valores de referencia para la comunidad autónoma vasca. *Rev Esp Salud Pública.* 2004; 78: 609-621.
166. Ware JE, Kosinski M, Bayliss MS, McHorney CA, Rogers WH, Raczek A. Comparison of methods for the scoring and statistical analysis of SF-36 health profile and summary measures: summary of results from the medical outcomes study. *Med Care.* 1995; 33(4 Suppl): AS264-279.
167. Vilagut G, Ferrer M, Rajmil L, Rebollo P, Permanyer-Miralda G, Quintana JM, et al. El cuestionario de Salud SF-36 español: una década de experiencia y nuevos desarrollos. *Gac Sanit.* 2005; 19(2): 135-50.
168. Elliot RR, Calder JD. Percutaneous and Mini-Open Repair of Acute Achilles Tendon Rupture. *Foot Ankle Clin.* 2007 Dec; 12(4): 573-582.
169. Biodex. SYSTEM 3 PRO New York.
170. Buckley R, Tough S, McCormack R, Pate G, Leighton R, Petrie D, et al. Operative compared with nonoperative treatment of displaced intra-articular calcaneal fractures: a prospective, randomized, controlled multicenter trial. *J Bone Joint Surg Am.* 2002 Oct; 84(10): 1733-1744.
171. Corte-Real NM, Moreira RM. Arthroscopic repair of chronic ankle lateral instability. *Foot Ankle Int.* 2009; 30(3): 213-217.