



Virus del papil·loma humà com a factor pronòstic en les neoplàsies malignes de la vulva i de la vagina

Maria Victòria Fusté Chimisana

ADVERTIMENT. La consulta d'aquesta tesi queda condicionada a l'acceptació de les següents condicions d'ús: La difusió d'aquesta tesi per mitjà del servei TDX (www.tdx.cat) ha estat autoritzada pels titulars dels drets de propietat intel·lectual únicament per a usos privats emmarcats en activitats d'investigació i docència. No s'autoritza la seva reproducció amb finalitats de lucre ni la seva difusió i posada a disposició des d'un lloc aliè al servei TDX. No s'autoritza la presentació del seu contingut en una finestra o marc aliè a TDX (framing). Aquesta reserva de drets afecta tant al resum de presentació de la tesi com als seus continguts. En la utilització o cita de parts de la tesi és obligat indicar el nom de la persona autora.

ADVERTENCIA. La consulta de esta tesis queda condicionada a la aceptación de las siguientes condiciones de uso: La difusión de esta tesis por medio del servicio TDR (www.tdx.cat) ha sido autorizada por los titulares de los derechos de propiedad intelectual únicamente para usos privados enmarcados en actividades de investigación y docencia. No se autoriza su reproducción con finalidades de lucro ni su difusión y puesta a disposición desde un sitio ajeno al servicio TDR. No se autoriza la presentación de su contenido en una ventana o marco ajeno a TDR (framing). Esta reserva de derechos afecta tanto al resumen de presentación de la tesis como a sus contenidos. En la utilización o cita de partes de la tesis es obligado indicar el nombre de la persona autora.

WARNING. On having consulted this thesis you're accepting the following use conditions: Spreading this thesis by the TDX (www.tdx.cat) service has been authorized by the titular of the intellectual property rights only for private uses placed in investigation and teaching activities. Reproduction with lucrative aims is not authorized neither its spreading and availability from a site foreign to the TDX service. Introducing its content in a window or frame foreign to the TDX service is not authorized (framing). This rights affect to the presentation summary of the thesis as well as to its contents. In the using or citation of parts of the thesis it's obliged to indicate the name of the author.

2012

Universitat de Barcelona

Facultat de Medicina

**Virus del Papil·loma
Humà com a Factor
Pronòstic en les
Neoplàsies Malignes
de la Vulva i de la
Vagina**

Tesi doctoral

Maria Victòria Fusté Chimisana



Facultat de Medicina

**Departament d'Anatomia Patològica, Farmacologia i
Microbiologia**

Tesi doctoral:

**Virus del Papil·loma Humà com a Factor Pronòstic
en les Neoplàsies malignes de la Vulva i de la
Vagina**

Director: **Jaume Ordi Majà**

Tesi Doctoral presentada per Maria Victòria Fusté Chimisana
per a optar al grau de doctora en Medicina

Al Gerard i al Marc, per ser la llum que mai s'apaga

Agraïments

Per les meves connotacions personals vaig començar la residència ben espantada, doncs els meus anys d'estudiant feia temps que havien quedat enrere i no sabia ben bé amb què em trobaria. Però des dels primers moments vaig sentir que tot seria més fàcil del que m'esperava, doncs al servei d'Anatomia Patològica de l'Hospital Clínic de Barcelona hi he trobat, durant aquests anys, un magnífic equip de persones, tant a nivell científic com a nivell humà que m'han ensenyat el millor, m'han ensenyat a estimar aquesta bonica i apassionant especialitat que és l'Anatomia Patològica. A totes i cadascuna de les persones que formen aquest servei: GRÀCIES!!!! de tot cor, doncs de tots he après i per tothom m'he sentit ajudada.

Tot i així, voldria fer dos agraïments més concrets d'una manera més intensa i única, si és possible. El primer és per el Dr. Jaume Ordi. He tingut la immensa sort de tenir-lo com a mestre d'aquesta professió d'una manera més directa i des del primer moment vaig saber que seria una d'aquelles presències fermes i perdurables en la meua vida professional. La meua admiració, confiança i estima cap a ell no han parat de créixer. Jaume t'ho he dit moltes vegades, però avui poso a tothom que llegeixi aquestes paraules com a testimoni: GRÀCIES!!!!.

L'altre especial agraïment, el vull fer a tots els meus companys residents amb qui he coincidit durant aquests quatre anys, la Susana, l'Adriana, la Eva, la Flavia, l'Àngels, i particularment als qui em sento

més profundament unida: el Dani, el millor co-resident possible, l'Alba, una gran "R" gran, la Sandra, la Sofia, la Paola, la Malu, el Leo, connectats, per sempre un dia en un passadís, la Blanca i l'Ana Belén: GRÀCIES!!!! per la vostra generositat, la vostra alegria i per fer-me un dia a dia tan fàcil!!!!!!

En aquest punt vull nombrar especialment a la Susana Moyano, a la Imma Alonso i a la Marta del Pino per la seva participació directa en aquesta tesi. Sempre hi estaré en deute.

També, com no, em sento molt agraïda a gent de fora de l'hospital, que em donen suport personal:

A la Lilian per cuidar dels meus fills i de mi mateixa. Sense ella, res de tot això hagués estat, literalment, possible.

A tots els meus amics i amigues, a qui estimo profundament, especialment a la Marta que va insistir i insistir per a que tornés al món de la medicina després de tant temps sense exercir i al Dr. Juan Luís Gimeno del Servei de Medicina Interna de L'Hospital del Mar, que em va donar l'oportunitat real de fer-ho. I a la Laia, amb qui a més de compartir el que es pot i el que no, m'ha fet la portada d'aquesta tesi.

A tota la meva família, especialment al meu marit, de qui admiro la seva gran capacitat de treball, a la meva germana, amb qui comparteixo coses que sols els germans poden compartir i al meu pare de qui valoro el seu coratge, la seva força i la seva tenacitat, i perquè va ser ell qui em va motivar (sense opció) a iniciar els estudis de medicina. I com no, gràcies a la meva mare, per tot.

Treballs presentats en aquesta tesi doctoral

Estudi 1: V. Fuste, M. del Pino, A. Perez, A. Garcia, A. Torne, J. Pahisa, J. Ordi: Primary squamous cell carcinoma of the vagina: human papillomavirus detection, p16^{INK4a} overexpression and clinicopathological correlations. *Histopathology* 2010; 57, 907–916

Factor d'impacte: 3.569

Rànking: 15/76 (1er quartil, patologia)

Estudi 2: I. Alonso, A. Felix, V. Fusté, M. del Pino, J. Balasch, J. Rios, A. Torné, J. Ordi: Human Papillomavirus as a Favorable Prognostic Biomarker in Squamous Cell Carcinomas of the Vagina. *Gynecologic Oncology* 2012; Jan 4. [Epub ahead of print]

Factor d'impacte: 3.760

Rànking: 5/77 (1er quartil, obstetricia i ginecologia)

Estudi 3: I. Alonso, V. Fusté, M. del Pino, P. Castillo, A. Torné, P. Fusté, J. Rios, J. Pahisa, J. Balasch, J. Ordi: Does human papillomavirus infection imply a different prognosis in vulvar squamous cell carcinoma? *Gynecologic Oncology* 122 (2011) 509–514

Factor d'impacte: 3.760

Rànking: 5/77 (1er quartil, obstetricia i ginecologia)

Estudi 4: J. Ordi, M. Alejo, V. Fuste, B. Lloveras, M. del Pino, I. Alonso, A. Torne: HPV-negative Vulvar Intraepithelial Neoplasia (VIN) With Basaloid Histologic Pattern. An Unrecognized Variant of Simplex (Differentiated) VIN. *American Journal of Surgical Pathology* 2009;33:1659-65

Factor d'impacte: 4.106

Rànking: 13/76 (1er quartil, patologia)

Índex

Llista d'abreviacions utilitzades. 15
I. Introducció. 17
1. Importància del càncer de vulva i vagina 19
2. Tipus histològics de càncer de vulva i vagina 22
3. Lesions precursors en el càncer de vulva i vagina 23
4. El Virus del Papil·loma Humà com agent etiopatogènic de neoplàsies del tracte anogenital 26
4.1. Epidemiologia de la infecció per VPH. 26
4.2. Estructura i tipus virals 29
4.3. Mecanismes de carcinogènesi del VPH. 31
4.4. Expressió de p16INK4a com a marcador de activitat oncogènica de VPH d'alt risc. 35
4.5. Cofactors de persistència-progressió 37
5. Mètodes de detecció del VPH. 44
5.1. Mètodes morfològics.. 44
5.2. p16 (immunohistoquímic) 44
5.3. Mètodes de biologia molecular - detecció de seqüències genòmiques del VPH 45
5.3.1. Hibridació <i>in situ</i> 45
5.3.2. Captura d'híbrids. 46
5.3.3. La Reacció en cadena de la polimerasa. 47
5.3.4. Expressió del ARNm dels oncogens E6 y E7 50

6. Marcadors moleculars cel·lulars d' activitat oncogènica de VPH-AR. 50
6.1. p16P ^{INK4a} 50
6.2. Altres marcadors moleculars: CDC6, MCM5, Ki67. 51
II. HIPÒTESI DE TREBALL. 53
III. OBJECTIUS. 57
IV. TREBALLS REALITZATS, MÈTODES I RESULTATS. 61
Estudi 1. Primary squamous cell carcinoma of the vagina: Human papillomavirus detection, p16 ^{INK4a} overexpression and clinic-pathological correlations. Histopathology 2010;57:907-916. 65
Estudi 2. Human Papillomavirus as a Favorable Prognostic Biomarker in Squamous Cell Carcinoma of the Vagina. Gynecol Oncol. 2012 Jan 4. [Epub ahead of print]) 77
Estudi 3. Does Human papillomavirus infection imply a different prognosis in vulvar squamous cell carcinoma? Gynecological Oncology 2011; 122:509-514 85
Estudi 4. HPV-negative Vulvar Intraepithelial Neoplasia (VIN) with basaloid Histologic Pattern. An Unrecognized Variant of Simplex (Differentiated) VIN. American Journal of Surgical Pathology. 2009;33:1659-1665. 93
V. DISCUSSIÓ GENERAL.103
VI. CONCLUSIONS.117
VII. BIBLIOGRAFIA.121

Llista d'abreviacions utilitzades

CEV: Carcinoma Escatós de Vulva

CEVa: Carcinoma Escatós de Vagina

CIN: Neoplàsies Cervicals Intraepitelials (en anglès *Cervical Intraepithelial Neoplasia*)

CIS: Carcinoma *in situ*

CV: Càrrega Viral

CI: Interval de confiança (de l'anglès *Confidence Interval*)

DFS: Període lliure de malaltia (de l'anglès *Disease Free Survival*)

FIGO: Federació Internacional de Ginecologia i Obstetrícia (de l'anglès *International Federation of Gynecology and Obstetrics*)

HC2: Captura d'híbrids de segona generació

HAART: Triple teràpia antiretroviral (de l'anglès *Highly Active Antiretroviral Therapy*)

HC2: Captura d'híbrids de segona generació

HLA: Antigen Leucocitari Humà

HR: (de l'anglès *Hazard Ratio*)

LS: Lliquen Esclerós (de l'anglès *Lichen sclerosus*)

MTS: Malalties de Transmissió Sexual

OS: Supervivència Global (de l'anglès *Overall Survival*)

SIL: Lesions escatoses intraepitelials (de l'anglès *Squamous Intraepithelial Lesion*)

URL: Unitats relatives de llum

VEGF: Factor de creixement de l'endoteli vascular (de l'anglès *Vascular Endothelial Growth Factor*)

VHS: Virus de l'Herpes Simple

VIH: Virus de la Immunodeficiència Humana

VIN: Neoplàsia Intraepitelial Vulvar (de l'anglès: *Vulvar Intraepithelial Neoplasia*)

VaIN: Neoplàsia Intraepitelial de Vagina (de l'anglès: *Vagina Intraepithelial Neoplasia*)

VPH: Virus del Papil·loma Humà

VPH-AR: Virus del Papil·loma humà d'alt risc oncogènic

VPN: Valor Predictiu Negatiu

VPP: Valor Predictiu Positiu

I. Introducció

1. Importància del càncer de la vulva i de la vagina

1.1. Carcinoma de la vulva

El **carcinoma escatós de la vulva (CEV)** representa la immensa majoria dels tumors vulvars. És una neoplàsia poc freqüent i constitueix menys del 4% de tots els tumors malignes de l'àrea genital femenina. Afecta habitualment a dones d'edat avançada, essent la incidència 1:100.000 en dones joves i 20:100.000 en dones de més de 65 anys. L'edat mitjana de presentació és entre els 60 i els 74 anys (Hopkins et al, 2001).

La localització més freqüent són els llavis majors, però es pot trobar en els llavis menors i en el clítoris en aproximadament un 10% dels casos (van der Avoort et al, 2006; Czernobilsky et al, 1995). Aquests últims tenen tendència a ser, microscòpicament parlant, més anaplàsics. L'índex global de supervivència als 5 anys en pacients tractades de CEV varia entre el 50-75% dels casos en la majoria de les sèries (Homesley et al, 1991; Perez, et al 1993)

En contrast amb els carcinomes del cèrvix uterí, quasi constantment causats per la infecció per **virus del papil·loma humà (VPH)** (Walboomers et al, 1999), els CEV constitueixen un grup etiològicament divers. D'acord amb evidències epidemiològiques, virològiques i clínic-patològiques s'han descrit dues vies diferents de desenvolupament de CEV: una relacionada amb la infecció pel virus del papil·loma humà d'alt risc (VPH-AR), i l'altra independent d'aquesta infecció. Les dades publicades a la literatura en relació al CEV encara són escasses i la proporció dels tumors de la vulva VPH-AR positius varia entre el 9-70% en les diferents sèries (Knopp S et al, 2006; Lerma E et al, 1999; Pinto AP et al, 2004; Sutton et al, 2008).

S'assumeix que una gran part dels CEV es desenvolupen sobre lesions precursors intraepitelials. El terme **neoplàsia vulvar intraepitelial (VIN)**, de l'acrònim anglès *vulvar intraepithelial neoplasia* va ser introduït a principis de la dècada dels anys 80 i és el terme utilitzat actualment per a designar un espectre de lesions vulvars caracteritzades histològicament per atípia de l'epiteli escatós, que inclou, en els seus graus més alts el carcinoma *in situ* (CIS) de la vulva (Fox H et al, 2003; Hart WR, 2001; McCluggage WG, 2009; van de Nieuwenhof HP et al, 2008). Seguint els esquemes proposats per Abell (Abell, 1965), les VIN es divideixen en dos subtipus histològics diferents: clàssic o bowenoide i simple o diferenciat. (Fox H et al, 2003; Hart WR, 2001; McCluggage WG, 2009). La importància del VIN resideix en el paper que té en el desenvolupament de carcinoma escatós invasor. En els últims anys s'ha descrit un augment de la seva incidència en dones joves. (Jones et al, 2005)

1.2. Carcinoma de la vagina

El carcinoma primari de la vagina és una entitat molt poc freqüent que representa tan sols el 1-2% de tots els càncers ginecològics. El **carcinoma escatós** és el tipus histològic més freqüent en aquesta localització, representant el 65-95% de tots els casos. La mitjana d'edat de les malaltes és de 60 anys.

Per establir el diagnòstic de **carcinoma escatós de la vagina (CEVa)**, d'acord amb la FIGO s'ha de tenir en compte que qualsevol tumor que afecti el cèrvix uterí o la vulva, ha de ser classificat com a càncer primari cervical o vulvar respectivament independentment de que afecti (de vegades de forma molt prominent) a la vagina. A més, en aquelles malaltes amb diagnòstic previ de lesió invasiva o preinvasiva cervical o vulvar, és necessari un període lliure de malaltia de 5-10 anys abans d'acceptar una tumoració vaginal com a primària, considerant-se qualsevol lesió apareguda en aquest període com a

recidiva de la lesió vaginal o vulvar prèvia (Hellman K et al, 2004; Tabata et al, 2002; Hellman et al, 2006; Ferreira M et al, 2008). La localització més freqüent del CEVa és la cara anterior o les parets laterals del terç superior de la vagina. (Rutledge F et al, 1967).

Malgrat que la incidència del CEVa ha disminuït en els últims anys (possiblement degut als programes de detecció precoç de càncer cervical) el seu pronòstic continua sent dolent. La supervivència global es situa entre el 40-50% als 5 anys (Houghton CRS et al, 1982; Rubin SC et al, 1985) sent l'estadificació de la malaltia el factor pronòstic més important.

De la mateixa manera que amb la vulva s'assumeix que la majoria dels CEVa apareixen sobre lesions *in situ*, les lesions premalignes de l'epiteli escatós de la vagina o **neoplàsies vaginales intraepitelials (VaIN** de l'acrònim anglès *vaginal intraepithelial neoplàsia*) es poden desenvolupar primàriament a la vagina o com extensió de les lesions del cervix uterí i sovint formen part del que s'anomena "síndrome neoplàsica del tracte genital inferior". La majoria de VaIN es dona en dones amb història d'histerectomia prèvia o en pacients amb neoplàsia vulvar o cervical prèvia.

Al contrari que el CEVa, la incidència de VaIN ha augmentat en els últims anys, especialment entre dones immunodeprimides (Rome RM et al, 2000), tot i que és probable que aquest augment de la incidència sigui en realitat un increment del número de casos que es diagnostiquen.

Degut a la baixa freqüència d'aquests tumors, hi ha poca informació respecte a la seva relació amb els VPH com a possible agent etiològic ja que els resultats de les diverses sèries publicades són discrepants.

El fet de que tant el VaIN com el CEVa siguin molt menys comuns que les neoplàsies cervicals s'explica per l'absència d'una zona histològica vulnerable de transformació a la vagina.

2. Tipus histològics de càncer de vulva i de vagina

2.1. Tipus de càncer de vulva segons l'etiologia

El CEV s'ha dividit en dos grans subgrups segons les característiques morfològiques i la seva etiopatogènia. Els **CEV relacionats amb el virus del papil·loma humà (VPH)** apareixen en dones joves i presenten típicament una morfologia basaloide o condilomatosa, mentre que **CEV no relacionats amb el VPH** són histològicament de tipus queratinitzant convencional (Kurman RJ et al, 1993; Klusmann JP et al, 2003; Rubin MA et al, 2001; Toki T et al, 1991) i apareixen en dones d'edat més avançada. A més, els CEV relacionats amb el VPH es desenvolupen habitualment sobre lesions de VIN de morfologia indiferenciada basaloide o condilomatosa, semblants a la de les lesions intraepitelials del cèrvix uterí i clarament diferents de les lesions intraepitelials descrites en les neoplàsies queratinitzants, les quals són de tipus simple o diferenciat (Crum CP et al, 1997). No obstant això, és precís assenyalar que malgrat que les característiques morfològiques dels diferents tipus de neoplàsies invasores i *in situ* han estat profusament descrites, existeix un clar solapament histològic entre els carcinomes relacionats i els no relacionats amb la infecció pel VPH, especialment entre els carcinomes basaloides i els carcinomes escatosos queratinitzants poc diferenciats i entre els carcinomes de tipus condilomatós i alguns carcinomes escatosos queratinitzants de morfologia papil·lar o els carcinomes verrucosos.

2.2. Tipus histològics de càncer de vagina

Un percentatge important de CEVa, presenten història prèvia de carcinoma intraepitelial o invasiu del cèrvix uterí. Aquest fet fa que hi hagi molta controvèrsia a la literatura en el fet de definir quan un carcinoma es primitiu o representa una recidiva del càncer cervical o vulvar previ. Aproximadament el 95% dels carcinomes de vagina són carcinomes escatosos de tipus convencional amb diferents graus de diferenciació (Creasman WT et al, 1998; Hellman K et al, 2004; Hellman K et al, 2006; Lindeque BG, 1987; Pingley S et al, 2000; Ptackova B, 1968; Stock RG et al, 1995).

De la mateixa manera que a la vulva, el carcinoma escatós de la vagina presenta diferents tipus histològics segons les seves característiques morfològiques: queratinitzant, no queratinitzant, basaloide i condilomatós. Donada la poca freqüència del carcinoma primari de vagina, hi ha poca informació i amb resultats discrepants sobre la implicació de la infecció pel VPH en aquesta neoplàsia i sobre les característiques histològiques que presenten els tumors quan estan relacionats amb el VPH.

3. Lesions precursors en el càncer de vulva i de vagina

3.1. Lesions precursors en el càncer de vulva

La neoplàsia intraepitelial de vulva (VIN) consisteix en una lesió de l'epiteli escatós caracteritzada per un desordre en la maduració i anormalitats epitelials com pèrdua de la polaritat, pleomorfisme cel·lular i presència d'abundants mitosis confinades al epiteli escatós estratificat per sobre de la capa basal.

La incidència de VIN, igual que la del carcinoma invasiu, sembla estar en augment en les últims 20 anys. Així ha estat descrit en diferents països del món com Brasil (Nogueira MC et al, 2006),

Noruega (Inversen T et al, 1998), Nova Zelanda (Jones RW et al, 2004) i Austria (Joura EA et al, 2000).

Segons Abell (Abel, 1965) hi ha dos subtipus clínicopatològics de VIN: El clàssic o bowenoide i el simple o diferenciat.

El **VIN Classic** és el prototipus i el més comú (Fox H et al, 2003; Hart WR, 2001; McCluggage WG, 2009; van de Nieuwenhof HP et al, 2008). Pot tenir trets histològics d'aspecte basaloide (Indiferenciat) o condilomatós. Generalment és fàcil de reconèixer per la seva desorganització estructural, la marcada atípia nuclear i un alt índex mitòtic. Els carcinomes escatosos de la vulva que es desenvolupen en les lesions de VIN clàssic presenten típicament trets de tipus basaloide o condilomatós. En els últims anys, múltiples estudis han demostrat que el VIN clàssic, tant en la seva variant basaloide com en la condilomatosa, està associat a la infecció pel virus del papil·loma humà, particularment al VPH16, el qual es pot demostrar en la majoria dels casos. Com a conseqüència d'aquesta relació causal amb la infecció pel virus del papil·loma, el VIN clàssic afecta a dones relativament joves i està freqüentment associat, de forma sincrònica o metacrònica, a altres lesions premalignes o tumors del tracte genital inferior. Immunohistoquímicament mostra positivitat difusa amb la tinció de p16 i és negatiu per p53.

El **VIN simple o diferenciat** és una forma altament diferenciada de carcinoma *in situ* i en conseqüència molt menys reconeguda i diagnosticada doncs en molts casos s'interpreta com a hiperplàsia de cèl·lules escatoses o com una dermatitis, doncs en ser una forma molt ben diferenciada, no afecta a totes les capes de l'epidermis (Abel MR, 1965; Hart WR, 2001; Mulvany NJ et al, 2008; Yang B et al, 2000). Histològicament el caracteritza una atípia de la capa basal amb una gran diferenciació de les capes superficials i una absència de la alteració arquitectural (Abel MR, 1965; Hart WR, 2001; Mulvany NJ et

al, 2008; Yang B et al, 2000). Sovint es troba adjacent a lesions de carcinoma invasiu de vulva, que generalment és de tipus queratinitzant. El VIN simple no mostra relació amb la infecció pel VPH, es desenvolupa en dones d'edat avançada i està freqüentment associat a lesions del tipus hiperplàsia de cèl·lules escamoses i líquen esclerós (LS) (Hart WR, 2001; van de Nieuwenhof HP, 2008; Yang B et al, 2000).

3.2. Lesiones precursoras en el càncer de vagina

La neoplàsia intraepitelial de la vagina (VaIN), igual que el CIN i el VIN, és una lesió del epitelí escatós que es caracteritza per una alteració en la diferenciació de les cèl·lules escatoses amb presència de displàsia. Es pot desenvolupar de forma primària a la vagina o com a extensió des del cèrvix. De la mateixa manera que les lesions intraepitelials del cèrvix i de la vulva es divideix, convencionalment, en 3 graus segons on arribi l'alteració madurativa: VaIN1, 2 i 3. El diagnòstic diferencial principal s'ha de fer amb l'atròfia i la metaplàsia del epitelí transicional.

El VaIN està associat a la infecció per VPH en la majoria dels casos. Al igual que passa en el cèrvix, VaIN2 i VaIN3 estan associats a VPH d'alt risc, dels que el tipus 16 és el més freqüent. En el VaIN1 es molt freqüent detectar una barreja de VPH d'alt i de baix risc (Bergeron C et al, 1987; Schneider A et al, 1987)

El VaIN és molt més infreqüent que el CIN encara que la seva verdadera incidència es desconeix. Pot ser una lesió aïllada, però és més comú que sigui multifocal. Per colposcòpia, el signe més fiable d'estar davant d'una lesió de tipus VaIN és un puntejat vermellós en una àrea molt ben delimitada aceto-blanca (Schneider A et al, 1987).

Encara que ha estat menys estudiat que el CIN, el VaIN d'alt grau ha demostrat ser un important agent precursor del càncer

invasiu, mentre que el VaIN de baix grau regressa espontàniament en el 88% dels casos sense tractament. (Rome RM et al, 2000).

4 El VPH com agent etiopatogènic de neoplàsies del tracte ano-genital

4.1. Epidemiologia de la infecció per VPH

La infecció pel VPH és la infecció de transmissió sexual més freqüent. S'estima que aproximadament el 80% de les dones contacten amb el VPH al llarg de la vida.

La infecció per VPH s'adquireix freqüentment en els primers anys després d'iniciar les relacions sexuals i el pic d'incidència acostuma a estar entre els 16 i els 20 anys d'edat. Tant la incidència com la prevalença de la infecció s'incrementa amb l'activitat sexual (Bosch et al, 2008). Els factors de risc associats a la infecció estan clarament relacionats amb la conducta sexual de l'individu: edat precoç en l' inici de les relacions, el nombre de companys sexuals, contacte amb individus d'alt risc (prostitutes). La circumcisió masculina i l'ús sistemàtic del preservatiu són factors que sembla que poden reduir el risc de transmissió sexual, tot i que existeix encara controvèrsia al respecte (Bleeker MC et al, 2003; Castellsagué FX et al, 2002; Winer R et al, 2006; Shew ML et al, 2006).

Els òrgans més susceptibles d'infecció amb risc d'iniciar una transformació neoplàsica són el coll de l'úter i la línia pectínia del canal anal a través de l'epiteli metaplàstic de la unió escato-cilíndrica. En aquesta unió les cèl·lules basals amb capacitat de replicació, i per tant susceptibles d'infecció viral, es troben en contacte amb la superfície. Freqüentment però les infeccions s'estenen en llençol, fent possible llavors recuperar ADN viral de la vagina i la vulva en la dona i del gland, el prepuci i la pell, del penis i l'escrot, en l'home, així com la

zona perianal en homes i dones. En totes aquestes àrees l'existència microerosions imperceptibles de la pell o la mucosa fan possible l'accés del virus a la capa basal i la subseqüent penetració en la cèl·lula epitelial.

La prevalença d'infeccions subclíniques, en les edats de més activitat sexual, pot arribar a ser de fins a un 40% en la població femenina, tot i que en alguns grups de dones joves la infecció pot arribar a afectar un 70% dels individus (Moscicki AB et al, 1998). En edats més avançades aquesta es redueix a un 5%-10% (Myers ER et al, 2000). La gran majoria de les dones infectades (més del 90%) resolen la infecció de forma espontània. Només el petit grup de dones que es converteixen en portadores cròniques del VPH d'alt risc té un risc elevat de desenvolupar de lesions neoplàsiques del tracte genital (Castle PE et al, 2006).

Encara que aquesta infecció sigui necessària pel desenvolupament de la neoplàsia, aproximadament el 85-90% de les infeccions per VPH són transitòries. La duració mitjana de les infeccions per VPH és d'uns 8-10 mesos pels tipus d'alt risc (Hopfl R, 2000; Bosch FX et al, 2008), tot i que alguns tipus virals com el VPH16 persisteix durant més temps (Burchell AN et al ,2006).

La infecció pel VPH és una infecció de la mucosa, en la que no existeix fase de disseminació hematògena, només un 50% de les dones infectades desenvolupen anticossos, que no necessàriament són anticossos neutralitzants, capaços d'oferir defensa davant una nova infecció. Ara bé, la resolució de la infecció sembla oferir un cert grau de protecció enfront de reinfeccions pel mateix tipus de VPH i s'ha descrit un cert grau d'immunitat creuada entre els tipus virals. Només un petit percentatge d'infeccions per VPH progressen cap a la transformació maligna i la invasió. La progressió de les lesions precursors és un procés multifactorial en el que s'acaben produint

múltiples alteracions que afecten l'estructura i expressió d'oncogens i gens supressors de tumors de la cèl·lula hoste infectada.

Els determinants coneguts de progressió són el tipus viral, la persistència de la infecció i la càrrega viral per unitat cel·lular i la integració de l' ADN víric en l' ADN cel·lular. Les infeccions per VIH constitueixen un factor de risc per a la infecció i la progressió neoplàsica. L'ús perllongat d'anticonceptius, l'alta paritat i el tabaquisme són factors addicionals establerts de progressió. I són possibles factors de progressió, les dietes pobres en fruita i verdura, i la co-infecció per altres MTS (en concret per Chlamydia trachomatis i pel VHS-2.)

En un percentatge important de dones la infecció pel VPH es manté en un estat latent, amb una reduïda activitat, sense o amb una mínima formació de virions complets. En la infecció latent l' ADN víric resta en el nucli cel·lular en forma episomal. La replicació de l' ADN episomal en les infeccions latents només es dona amb la replicació de l' ADN de la cèl·lula infectada en els estrats basals, per la qual cosa es produeixen molt poques còpies del virus. En aquesta forma d'infecció no es detecten alteracions citològiques ni histològiques i la presència del virus només es pot detectar mitjançant tècniques moleculars.

4.2. Estructura i tipus virals

El VPH pertany a la família dels *Papovaviridae*, està format per una molècula d'ADN circular dins d'una coberta proteica.

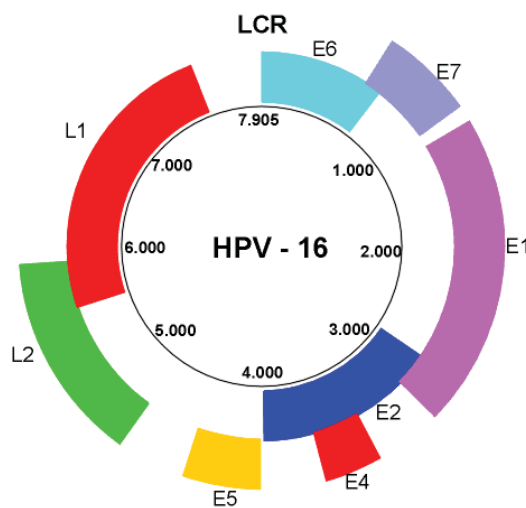


Figura1. Estructura del genoma del VPH

En el seu genoma es distingeixen: 1) la regió reguladora (upstream regulatory region) que és una regió no codificant la funció de la qual és la regulació de l'expressió gènica i el seu assamblatge en partícules virals; 2) la regió que codifica les proteïnes precoces (early proteins) (E1, E2, E4-E7), que es transcriuen a l'inici del cicle vital del virus i que són necessàries per a la replicació del ADN viral i la unió de les partícules virals produïdes a l'interior de la cèl·lula infectada; i per últim, 3) la regió que codifica les proteïnes tardanes (late proteins) que s'expressa al final del cicle vital i que transcriu les proteïnes estructurals de la càpside (Roden RB et al, 1994; Qi YM et al, 1996; Evander M et al, 1997). Els gens d'expressió precoç difereixen notablement en la seva seqüència entre els diferents tipus de VPH, en canvi, els gens d'expressió tardana presenten moltes similituds entre ells.

Fins l'actualitat s'han seqüenciat més de 100 tipus diferents. Per a caracteritzar un nou tipus de VPH es requereix una diferència de més del 10% en la seqüència de parells de bases dels gens E6, E7 i L1.

Tots en general presenten un tropisme característic. Els diferents VPH es classifiquen en:

- a. **Grup cutani:** Els virus d'aquest grup s'aïllen en berrugues cutànies i plantars. A aquest grup pertanyen els tipus 1, 2, 3, 4, 7, 10, 13, 26-29, 32, 38, 41, 49, 65.
- b. **Grup associat a epidermodisplàsia verruciforme:** Els virus d'aquest grup s'aïllen en lesions de pacients amb epidermodisplàsia verruciforme, en lesions cutànies en pacients immunodeprimits i en alguns tumors epitelials. A aquest grup pertanyen els tipus 5, 8, 9, 12, 14, 15, 17, 19-25, 47, 50.
- c. **Grup ano-genital:** Són virus de transmissió sexual amb tropisme per les mucoses. Aquest grup al seu torn es divideix en virus **d'alt i baix risc**. Els virus de baix risc, els tipus més representatius dels quals són el 6 i 11, s'identifiquen en lesions proliferatives benignes (condilomes) del tracte ano-genital d'ambdós sexes, però no en carcinomes. Els **virus d'alt risc**, representats principalment pels tipus 16 i 18, però també pels tipus 31, 33, 35, 39, 45, 51, 52, 56, 58, 59, 68, 73 i 82 es consideren els principals factors etiopatogènics de les neoplàsies del tracte genital inferior, el 26, 53, i 66 són també probablement tipus d'alt risc (Muñoz N et al, 2003). En diversos estudis s'ha demostrat la presència de seqüències genòmiques de VPH en quasi el 100% dels carcinomes invasors de coll uterí (Bosch FX et al, 1995; Walboomers JM et al, 1999, de Sanjose S et al, 2010), en un percentatge quasi igual de

lesions premalignes d'aquesta localització (neoplàsies intraepiteliais cervicals i escamoses) (Muñoz N et al, 1992) i en un elevat percentatge de neoplàsies i lesions premalignes de l'àrea ano-genital (vulva, vagina, anus i penis) (Rubin MA et al, 2001; Lu DW et al, 2003). Ocasionalment aquest grup s'aïlla en lesions de la mucosa de cavitat oral i orofaringe, i amb menor freqüència en lesions de laringe i esòfag (El-Mofty SK et al, 2005; Alós L et al, 2009).

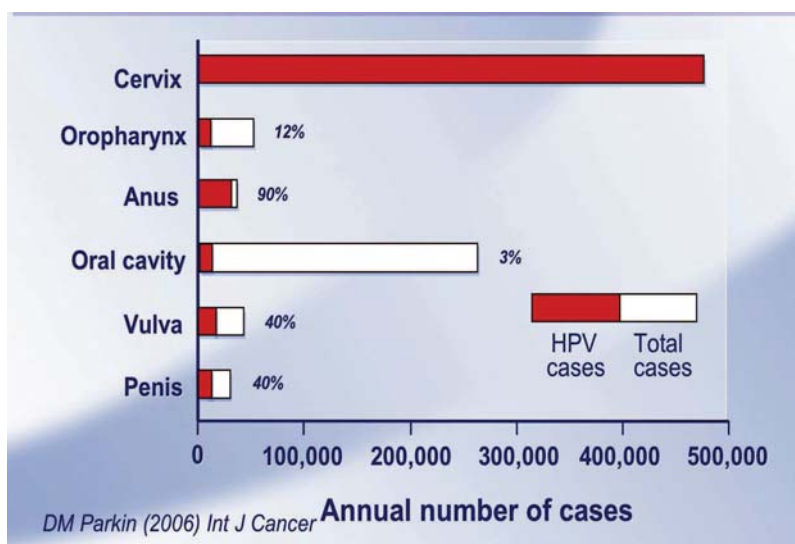


Figura 2. Implicació VPH en diferents càncers orogenitals

4.3. Mecanismes de carcinogènesi del VPH

Els papil·lomavirus estan perfectament adaptats a la cèl·lula epitelial, que és el seu hoste natural. El virus utilitza el procés de diferenciació de la cèl·lula infectada per a activar la maquinària de replicació cel·lular en benefici propi (Davidson EJ et al, 2002; Galloway DA, 2003).

Mitjançant la hibridació *in situ* es demostra l'expressió seqüencial dels gens virals, la replicació del genoma, la síntesis de proteïnes derivades de gens precoços (EB6B, EB7B, EB2B, EB4B) i

gens tardans (LB1B y LB2B), l'encapsulació del genoma, i l'alliberament dels virions a mesura que s' exfolien les capes superficials de l'epiteli.

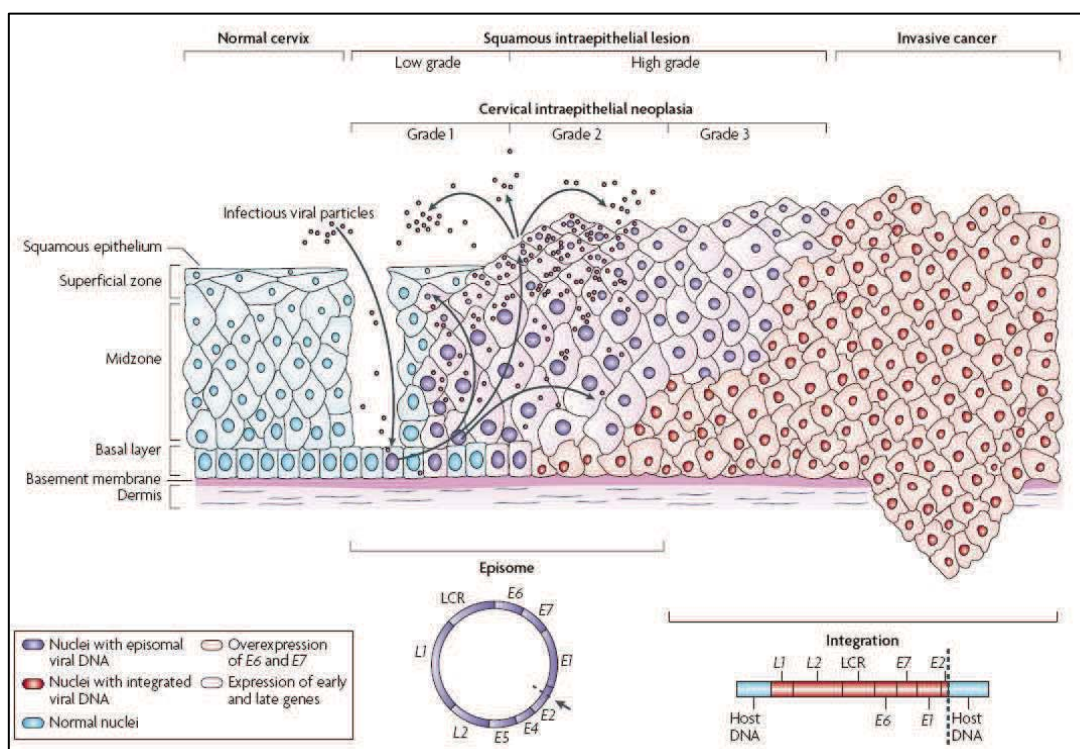


Figura 3. Progressió carcinogènica mediada pel VPH

El cicle comença quan les partícules infeccioses arriben a la capa basal de l'epiteli, allà s'uneixen a les cèl·lules i penetren en el seu interior. Per a mantenir la infecció, el virus ha d'infectar una cèl·lula basal amb capacitat de replicació. El virus s'estableix en les cèl·lules basals en forma d'episomes (ADN no integrat), amb algunes desenes de còpies de genoma viral per cèl·lula que es repliquen coordinadament, i durant períodes variables de temps manté aquest baix número de còpies en aquestes cèl·lules que estan infectades però que encara són competents i poden replicar-se. Es pot especular

que durant la persistència viral, el sistema immunològic manté la infecció en aquest estat.

Més tard, la cèl·lula basal comença a diferenciar-se i és impel·lida cap a estrats superiors de la epidermis/mucosa. En el compartiment suprabasal, aquesta cèl·lula perd la capacitat de dividir-se. És en aquest estrat on el papil·loma comença a replicar-se amplificant el genoma viral i produint també les proteïnes de la càpside amb la conseqüent aparició de virions que aprofiten el desintegrant natural de la cèl·lula epidèrmica propi del recanvi de les capes superficials per a alliberar-se a l'entorn (Woodman CB et al, 2007). Les cèl·lules superficials en les que s'acumulen nombrosos virions complets mostren característiques morfològiques peculiars i reben el nom de coilocits (Meisels A et al, 1976; Purola E & Savia E, 1977).

Les lesions cervicals de baix grau (condilomes acuminats o lesions escamoses intraepiteliales de baix grau/CIN1), són el prototipus d'aquesta forma d'infecció denominada infecció productiva. En elles té lloc la producció de grans quantitats de virions complets. El patró de diferenciació de l'epiteli escatós infectat és similar al patró de diferenciació de l'epiteli normal, a on s'observen cèl·lules immadures de tipus basal confinades en el terç inferior de l'epiteli i una correcta maduració en la superfície.

Per altra banda el genoma viral és capaç de integrar-se en la cèl·lula hoste, fenomen que ocorre en la major part dels carcinomes invasors i en un percentatge important de les lesions d'alt grau (Daniel B et al, 1997; Kalantari M et al, 2001; Hopman AH et al, 2005; Peter M et al, 2006). La transformació neoplàsica requereix la transcripció dels oncogens E6 i E7 a ARNm i la traducció de les seves proteïnes virals E6 i E7.

Les proteïnes E6 i E7 són capaces d'interaccionar amb proteïnes pròpies de la cèl·lula hoste. Les interaccions més ben caracteritzades són les produïdes amb les proteïnes pRB i p53, tot i que actualment es coneixen moltes altres interaccions entre les proteïnes virals i les de la cèl·lula hoste que participen en la transformació maligna de les cèl·lules infectades. La unió de E7 a pRB és capaç d'activar-la desencadenant així l'expressió d'altres proteïnes necessàries per a la replicació de l'ADN. En condicions normals aquesta alteració en el comportament cel·lular conduiria a l'apoptosi per acció de la p53. Però en aquest cas aquest mecanisme està bloquejant per l'acció de la proteïna viral E6, que unint-se a la p53 és capaç de degradar-la. Com a conseqüència s'anul·la la dependència del control del cicle cel·lular (Ferenczy E & Franco E, 2002). Així degut a la infecció vírica i l'activitat constant de E6 i E7 es produeix en la cèl·lula epitelial una creixent inestabilitat genòmica, acumulació de mutacions oncogèniques que comportaran, finalment, al desenvolupament del càncer.

4.4. Expressió de p16^{INK4a} com a marcador d'activitat oncogènica de VPH d'alt risc

Com hem dit abans el VPH infecta les cèl·lules epitelials basals i utilitza la diferenciació cel·lular de l'epiteli per a expressar seqüencialment les seves proteïnes virals i completar el seu cicle biològic. El mecanisme de transformació neoplàsica implica la transcripció i traducció dels oncogens E6 y E7. Les proteïnes virals E6 i E7 amb diferents factors implicats en el cicle cel·lular alterant la seva funció. Aquesta interacció és fonamental per a comprendre l'efecte preneoplàsic del VPH.

En condicions normals, la proliferació cel·lular requereix la inhibició de pRb. Aquesta s'aconsegueix mitjançant la seva fosforilació, cosa que provoca l'alliberament del factor de transcripció E2F, que fa entrar la cèl·lula a la fase G1 del cicle cel·lular, augmentant d'aquesta manera la replicació cel·lular. Les proteïnes encarregades de fosforil·lar a pRb, i per tant de mantenir-la inactivada, són unes quinases dependents de ciclina (CDK-4 i 6). La proteïna p16^{INK4a}, producte del gen CDKN2A localitzat en el cromosoma 9q21, és un inhibidor d'aquestes quinases. Així, en condicions normals, p16^{INK4a} provoca una hipofosforil·lació de pRb, y com a conseqüència una disminució de la proliferació cel·lular.

L' oncoproteïna E7 del VPH s'uneix i inactiva a pRb, afavorint així l'alliberament del factor E2F i, per tant, la proliferació cel·lular. Com a conseqüència d'aquest procés, existeix un increment de pRb inactivada, que comporta un augment compensatori de p16^{INK4a}, proteïna encarregada de la seva hipofosforil·lació. S'ha observat que existeix una relació negativa entre p16^{INK4a} i pRb i que en les cèl·lules amb càncer de cèrvix, sota l'efecte de l' oncoproteïna E7 del VPH, existeix una sobreexpressió de la proteïna p16^{INK4a}. VPH amb les proteïnes reguladores del cicle cel·lular i constitueix un marcador de

proliferació neoplàsica (Kelley MJ et al,1995; Milde-Langosch K et al, 2001; Sahebali S et al, 2004).

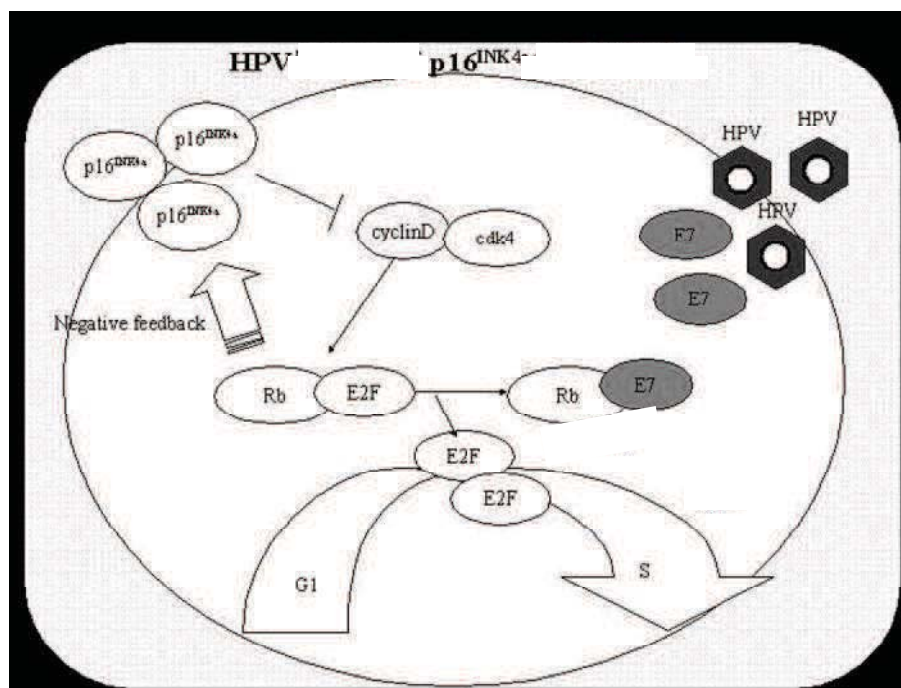


Figura 4. p16^{INK4a} mecanisme acció

La sobreexpressió de p16^{INK4a} és fàcilment detectable per tinció immunohistoquímica i ha estat proposada com a marcador biològic que pot permetre identificar de manera inequívoca les cèl·lules amb canvis displàsics o malignes induïts per VPH (Milde-Langosch K et al, 2001; Keating JT et al, 2001; Haidopoulos D et al, 2009; Ordi J et al, 2009; Bergeron C et al, 2010), millorant així l'especificitat diagnòstica i solucionant els problemes existents de variabilitat inter- i intraobservador. Per altra banda, recentment, la sobreexpressió de p16^{INK4a} ha estat proposada com a marcador pronòstic de les lesions premalignes del tracte genital femení.

En un principi es va utilitzar només en el càncer de cèrvix, però recentment s'ha observat també sobreexpressió de p16^{INK4a} en altres neoplàsies relacionades amb la infecció d'VPH, tals com els carcinomes amigdalars, anals, penians, vaginals i vulvars. Més encara, s'ha demostrat que algunes localitzacions particulars com la cavitat oral la detecció immunohistoquímica de p16^{INK4a} és una tècnica simple, fàcilment aplicable al diagnòstic histològic de rutina i completament equivalent a la detecció d'VPH, que aporta informació tant a nivell diagnòstic com pronòstic (Alos L et al, 2009).

4.5. Cofactors de persistència-progressió

4.5.1. Cofactors de persistència-progressió de tipus viral

Genotip viral

No tots els genotips de VPH han demostrat la mateixa agressivitat. Per exemple, en el càncer de cèrvix uterí, el seguiment de dones infectades per VPH-AR amb una citologia inicial negativa ha demostrat notables diferències en el risc de progressió a CIN3 en funció del tipus de VPH-AR present a l'inici de l'estudi. Els VPH16 y 18, especialment el 16, han demostrat una capacitat de persistència i un risc de progressió més elevats. Entre el 10% i el 25% de les dones infectades pel VPH16 o 18 presenta als 3 anys una CIN3. En canvi la progressió a CIN3 de dones infectades per altres VPH-AR és al voltant del 3% (Khan MJ et al, 2005; Winer RL et al, 2005; de Sanjosé S et al, 2010). En dones de més de trenta anys aquestes diferències poden ser encara més notòries.

Variants del VPH

D'acord amb el Comitè de Nomenclatura del Papil·lomavirus, per definir un nou tipus de VPH es requereix una variació de al menys el 10% en la seqüència de nucleòtids en E6, E7 i L1 amb els VPH

coneguts. Si la variació oscil·la entre 2-10% parlem de subtipus, i de variants si aquesta variació és de <2% en la regió codificant i <5% en la no codificant. S'han descrit, per exemple, 6 variants diferents del VPH16: europea (E), asiàtico-americana (AA), africana 1 (Af1), africana 2 (Af2), asiàtica (As) i nord-americana (NA). No totes les variants tenen el mateix potencial oncogènic. Les variants no europees són les associades a una major capacitat de persistència de la infecció, major risc de desenvolupament de lesions d'alt grau i major risc de progressió a càncer. (Wang SS et al, 2003). També les diferents variants poden associar-se a diferent histologia de les lesions. Així, per exemple, les variants asiàtico-americanes dels VPH16 i 18 s'associen tant a carcinomes escatosos com a adenocarcinomes, en canvi, les variants europees només s'associen a carcinomes escatosos.

Aquesta diferent agressivitat pot explicar-se per dos mecanismes fonamentalment: la seva capacitat funcional o bé la capacitat d'evasió del sistema immunitari. Ara bé, donades les diferències geogràfiques és possible que els polimorfismes immunogenètics regionals estiguin també relacionats amb aquestes variacions de persistència i progressió (Grodzki M et al, 2006).

Càrrega viral (CV)

Existeixen diferents mètodes per determinar la càrrega viral (CV) (Gravitt PE et al, 2003). Amb PCR en temps real es determina el nombre de còpies de VPH per equivalent cel·lular, mentre que amb la HC2 la valoració, en unitats relatives lumíniques (URL), és semiquantitativa indicant el nombre total de còpies virals de la mostra (Ordi J et al, 2005). S'ha suggerit que una CV elevada s'associa a un major risc de progressió de la lesió, però és discutible. Hi ha diferents treballs, amb càncer de cèrvix, amb conclusions controvertides. La infecció pel VPH16 o 18 i una càrrega viral més elevada determinada

per PCR s'ha associat a un risc més alt de progressió a lesió d'alt grau i càncer (Moberg M et al, 2004; Moberg M et al, 2005). Pel que fa a la càrrega viral determinada amb HC2 hi ha autors que descriuen un increment progressiu de la mateixa lligada a la gravetat de la lesió (Ordi J et al, 2005). CV superiors a 100 URL s'associen a lesions cervicals en més del 90% dels casos i aquesta relació és pràcticament del 100% per CV superiors a 1000 URL. En canvi un percentatge no menyspreable de casos amb CV inferiors a 10 URL no presenten lesions cervical (Ordi J et al, 2003). Ara bé hi ha estudis que no troben aquesta relació (Lörincz AT et al, 2002), i defensen que la presència d'una CV baixa no ha de considerar-se exclouent de lesió d'alt grau, donat que un tant per cent important de pacients amb CIN2-3 tenen CV inferiors a 100 URL (Clavel C et al, 2001) (30% de CIN2-3 y 46% de carcinomes invasors) o àdhuc inferiors a 10 URL (només un 8% dels CIN2-3 però fins un 15% dels carcinomes invasors).

Integració

La integració del genoma del VPH en l'ADN de la cèl·lula infectada provoca una disrupció de la regió viral reguladora de la replicació gènica E2. Com a conseqüència es perd la retroalimentació negativa que aquesta regió exerceix sobre l'expressió dels oncogens del virus. Aquesta disrupció és un fet crític en la patogènia de la neoplàsia cervical i un potencial biomarcador de malaltia progressiva. (Daniel B et al, 1997; Kalantari M et al, 2001; Hopman AH et al, 2005; Peter M et al, 2006). Les probabilitats de que això ocorri augmenten amb la càrrega viral. Ara bé, no tots els genotips presenten la mateixa facilitat per a provocar aquesta integració. El VPH18, per exemple, sembla capaç de provocar la disrupció de E2 amb major facilitat que altres VPH, cosa que podria explicar el fet que les lesions associades a VPH18 cursin sovint amb mínimes alteracions citològiques que fan

que es subestimi el risc de la lesió histològica subjacent (Collins SI et al, 2009)

Hi ha autors que defensen que el VPH16 és capaç d'induir la transformació maligna sense que existeixi aquesta integració, cosa que indica que en la transformació neoplàsica intervenen altres factors (Hudelist G et al, 2004).

Coinfecció

En la literatura, la prevalença d'infeccions múltiples per VPH varia des de menys del 10% a més del 80%. És discutible si la coinfecció per diversos tipus virals augmenta el risc de progressió. Hi ha autors que han evidenciat que la taxa d'aclariment és independent de la coinfecció per altres tipus virals, almenys en dones immunocompetents (Molano M et al, 2003). En canvi altres treballs descriuen un major risc de progressió en aquelles dones amb infecció per múltiples genotips virals (Trottier H et al, 2006).

4.5.2. Cofactors de persistència-progressió genètics

Se sap que la resposta immunitària, innata, humoral i cel·lular, influeix en el curs de la infecció per VPH, per tant les variacions individuals dels gens relacionats amb el sistema immunitari del individu poden estar relacionades amb la persistència de la infecció viral i el risc de progressió a càncer.

La primera línia de defensa de les infeccions de la pell i les mucoses és la resposta immunitària innata, mitjançant les cèl·lules NK (natural killer) que indueix l'apoptosi de les cèl·lules infectades pel virus i les cèl·lules tumorals. En la regulació de la resposta immunitària cel·lular i humoral intervenen els antígens d'histocompatibilitat HLA, entre altres. Les molècules de HLA són molècules presentadores d'antígens i juguen un paper fonamental en la regulació de la funció immune. Quin és el paper exacte que juga el sistema immunitari en la

patogènia del càncer ano-genital femení no queda establert (Einstein MH et al, 2009). Però sembla evident que aquelles pacients amb immunosupressió tenen una major persistència viral i major risc de progressió que les pacients immunocompetents (Frazer IH, 2009)

4.5.3. Cofactors de persistència-progresió mediambientals

Paritat

En el cèrvix uterí, que és on més s'ha estudiat la influència dels factors mediambientals per la seva alta prevalença, hi ha vuit estudis de casos i controls sobre el càncer invasor i dos estudis sobre CIS de cèrvix, que suggereixen que les dones amb tres o quatre embarassos tenen un risc 2,6 vegades més elevat de càncer que les nul·líparas i, les dones amb set o més parts, presenten un risc 3,8 vegades major (Muñoz N et al, 2002). Hi ha altres estudis que confirmen aquesta relació positiva entre la alta paritat i el càncer de cèrvix (Brinton LA et al, 1989; Thomas DB et al, 2001; Castellsagué X et al, 2003). No queda del tot clar el per què d'aquesta associació. Les explicacions proposades inclouen factors hormonals associats amb l'embaràs, el traumatisme cervical en el moment del part, o la persistència de la zona de transformació exocervical.

Anticonceptius hormonals

Algunes investigacions troben relació entre l'ús perllongat de anticonceptius orals i l'aparició de càncer cervical. Una metaanàlisi que inclou deu estudis de casos i controls en pacients amb carcinoma invasor de cèrvix o CIS troba que l'ús d'anticonceptius a llarg termini podria augmentar fins a quatre vegades el risc de càncer en les dones infectades pel VPH-AR (Moreno V et al, 2002). Altres autors no troben aquesta associació positiva entre els anticonceptius hormonals i l'augment de risc de progressió (Thomas DB et al, 2002). En general,

per les dones que presenten una infecció persistent pel VPH-AR, el mètode anticonceptiu aconsellat és el mètode barrera que sembla augmentar la probabilitat del clearance de la infecció. En els casos de dones que prenen anticonceptius hormonals cal fer la balança entre els beneficis d'aquests (reducció de càncer d'ovari i d'endometri) i el major risc de càncer de cèrvix que s'ha trobat en alguns treballs, valorant la possibilitat de canviar de mètode. En els casos en que es creu aconsellat mantenir els anticonceptius hormonals cal realitzar un cribat citològic estricte (Moreno V et al, 2002).

Tabac

El tabaquisme és un de los cofactors ambientals més uniformement identificats amb el risc de desenvolupar lesions precanceroses i/o càncer cervical (Lacey JV et al, 2001). El tabac és el cofactor més important de progressió en aquelles dones infectades pel VPH-AR (Kjellberg L et al, 2000), augmentant entre 2 i 4 vegades el risc de desenvolupar una lesió d'alt grau o càncer en comparació amb les dones no fumadores (Torné A et al, 1997; Szarewski A et al, 1998; Hildesheim A et al, 2001; Castellsagué X et al, 2003). Aquest augment de risc afecta també a les fumadores passives (Trimble CL et al, 2005). Per altra banda deixar de fumar s'ha associat a una disminució del tamany lesional de les pacients amb CIN. (Szarewski A et al, 1998).

Immunosupressió

Les pacients amb algun tipus d'immunosupressió tenen un risc augmentat de càncer genital y anal comparat amb dones immunocompetents de la mateixa edat (Frazer IH, 2009). Diferents estudis han demostrat que una resposta immunològica deficient predisposa a la persistència de la infecció pel VPH-AR i per tant al

desenvolupament de lesions premalignes i a la progressió de les mateixes (Nappi L et al , 2005).

Immunosupressió per VIH

En les pacients infectades pel VIH, s'ha reportat una major prevalença dones amb infecció pel VPH i de CIN (De Sanjosé S & Palefsky J, 2002; Nappi L et al, 2005; Strickler HD et al, 2005; Bosch FX et al, 2007). Els Centers for Disease Control and Prevention van incloure, l'any 1993, el carcinoma escatós de cèrvix com a malaltia definitiva de SIDA. El VIH altera la història natural de la infecció pel VPH resultant-ne un comportament més agressiu amb major risc de progressió de les lesions premalignes (Strickler HD et al,2005) i major incidència de recidives post-tractament (Gilles C et al, 2005; Massad LS et al, 2007).

Ara bé la influència que té en aquest fet el recompte de CD4, la càrrega viral del VIH, o el tractament HAART (*Highly Active Antiretroviral Therapy*) per la infecció de la immunodeficiència humana, és encara un punt controvertit. Hi ha diferents treballs que troben relació entre el estatus immunològic, la càrrega del VIH i la prevalença de CIN (Harris TG et al 2005, Strickler HD et al, 2005, Dames DN et al, 2009) i altres que no (Lehtovirta P et al, 2008).

Immunosupressió iatrogènica

També les pacients trasplantades que reben teràpia immunosupressora tenen un major risc de infecció pel VPH i de desenvolupar una lesió intraepitelial. (Paternoster DM et al, 2008). En les pacients trasplantades de ronyó el risc de càncer anogenital és 14 vegades superior a les pacients sanes (Veroux M et al, 2009)

Nutrició i dieta

Una completa revisió de la literatura conclou que l'evidència disponible sobre el possible efecte deleteri de la dieta o l'estat de nutrició en la carcinogènesis cervical no és convincent (García- Closas R et al, 2005).

Cofactors d' invasió

La progressió de la neoplàsia intraepitelial a càncer invador requereix l'expressió de factors angiogènics que estimulen la proliferació de nou vasos. L' angiogènesi, induïda pel VEGF i altres proteïnes, és fonamental pel creixement del tumor, la invasió de l'estroma i les metàstasis (Folkman J, 2002).

5. Mètodes de detecció del VPH

5.1. Mètodes morfològics

El diagnòstic de la infecció per VPH s'ha realitzat clàssicament mitjançant la identificació morfològica de les alteracions citopàtiques produïdes pel virus en les cèl·lules escatoses, alteracions que poden identificar-se tant en la citologia com en les mostres histològiques. La coilocitosi o atípia coilocítica s'ha considerat el signe morfològic característic de la infecció pel VPH. La presència inequívoca de coilocits indica infecció viral productiva, en realitat, són molt més freqüents en les lesions de baix grau que en les d'alt grau. De fet, la majoria de lesions escamoses d'alt grau, carcinomes escatosos invasors i totes les lesions glandulars (adenocarcinomes *in situ* i invasors) no contenen habitualment coilocits. És doncs, un mètode molt poc sensible sobretot tenint en conte que avui dia les tècniques de biologia moleculars tenen una sensibilitat de quasi el 100% .

5.2. Mètodes de detecció de proteïnes virals (mètode immunohistoquímic)

La demostració de la infecció del VPH pot efectuar-se detectant les proteïnes de la càpside mitjançant la immunohistoquímica. Aquest mètode té la mateixa baixa sensibilitat que l'estudi morfològic de coilocits. Donat que la producció de la càpside té lloc només en les cèl·lules madures superficials la proporció de casos positius és inversament proporcional al grau de lesió essent quasi constantment negatiu en els casos de carcinomes invasors.

5.3. Mètodes de biologia molecular- detecció de seqüències genòmiques del VPH

En la darrera dècada, les tècniques de detecció de l'ADN dels VPH-AR han estat molt eficaces en el maneig clínic de la patologia cervical. La principal aportació d'aquestes tècniques és la seva elevada sensibilitat (Arbyn M et al, 2009), en general, i valor predictiu negatiu, molt superiors als de la citologia.

Les darreres guies clíniques de consens, basades en la revisió de la literatura i l'opinió d'experts, que va publicar la Societat Americana de Patologia Cervical i Colposcòpia (ASCCP) afegien els mètodes de detecció del DNA del VPH-AR a la citologia com a part del cribatge de càncer de cèrvix uterí en dones majors de 30 anys (Wright J et al, 2007) amb l'objectiu precisament de augmentar la sensibilitat del cribatge i valorar la possibilitat de augmentar l'interval d'avaluació.. Ara bé, aquest increment de la sensibilitat, s'acompanya d'una notable reducció de l'especificitat (Ordi J et al, 2003), degut a que la tècnica detecta un nombre molt significatiu de dones amb infecció per VPH-AR que resoldran la infecció sense desenvolupar cap lesió cervical, fet evident, sobretot, si s'utilitza en dones joves (Evander M et al, 1995; Cuschieri KS et al, 2004; Cuzick J et al, 2006). El principal guany de la inclusió de tècniques de detecció del DNA en el cribatge es dona en dones de més de 30-35 anys, en les quals un resultat negatiu permet augmentar l'interval de cribatge amb seguretat.

5.3.1. Hibridació *in situ*

La hibridació *in situ* es basa en l'ús de sondes marcades que hibriden específicament amb el DNA del VPH-AR situat intracel·lularment. Aquesta tècnica pot realitzar-se tant en mostra citològica com histològica. Existeixen diferents kits comercialitzats, alguns per a cribatge (inclouen un còctel de sondes que permet detectar un ampli grup de genotips sense diferenciar-los) i altres per a tipificació inclouen tres sondes, de les quals cadascuna detecta dos o més tipus virals agrupats segons la seva capacitat de produir neoplàsia.

La principal avantatge de la hibridació *in situ* és que permet visualitzar la morfologia de les cèl·lules infectades pel VPH (Hopman AH et al, 2005). La segona avantatge és la seva gran especificitat: la detecció de VPH-AR mitjançant aquesta tècnica s'associa constantment a la presència de lesions cervicals. Les infeccions latents en un epitelí normal són quasi constantment negatives amb aquesta tècnica.

El gran inconvenient d'aquesta tècnica és la seva baixa sensibilitat (al voltant d'un 40-70% de les SIL), deguda a que es necessiten un nombre elevat de còpies per a que sigui possible la seva detecció, cosa que fa poc útil aquesta tècnica en el cribatge del càncer de cèrvix (Torne A et al, 1997).

5.3.2. Captura d'híbrids

Utilitza sondes de ARN capaces de detectar diferents tipus de VPH-AR. Quan existeix infecció vírica les sondes de ARN formen un híbrid amb el ADN del virus. Aquest híbrid és capturat per un anticòs específic i detectat mitjançant tècniques d'ELISA que utilitzen un compost quimioluminiscent per a revelar la reacció i que proporciona a més una informació semiquantitativa sobre la quantitat d'ADN viral

(Scheurer ME et al, 2005). La tècnica disposa d'una sonda per a virus d'alt risc oncogènic i una altra per a virus de baix risc.

El test Hybrid Capture 2 (HC2), test aprovat per la FDA (Food And Drug Administration) dels EEUU, és una prova àmpliament utilitzada en la detecció del VPH-AR. És un mètode ràpid i reproduïble amb una adequada relació entre sensibilitat i especificitat. Permet detectar 5 tipus de VPH de baix risc oncogènic (6, 11, 42, 43, 44) i 13 tipus virals de risc oncogènic alt o intermedi (16, 18, 33, 35, 39, 45, 51, 52, 56, 58, 59, 68), responsables del 90% dels carcinoma de cèrvix.

Utilitza com a llindar de positivitat 1 URL. Aquest test posseeix una sensibilitat propera al 95% (Lörincz AT et al, 2003; Brink AA et al, 2005), i un valor predictiu negatiu pròxim al 100% (negative is negative) (Ordi J et al, 2003; Kulmala SM et al, 2004; Cuzick J et al, 2008), així, un test HC2 negatiu permet excloure amb elevat grau de certesa l'existència d'una lesió premaligna d'alt grau o d'un carcinoma invasor. Alguns treballs suggereixen que el test podria ser optimitzat utilitzant un llindar de positivitat superior a 1.0 pg/mL. (Kumala SM et al, 2004). El seu principal inconvenient és que no permet genotipar els virus detectats.

5.3.3. La reacció en cadena de la polimerasa (PCR)

Es basa en la multiplicació del número de còpies d'un segment específic del ADN viral si aquest està present en la mostra analitzada. Aquesta és una tècnica amb una molt elevada sensibilitat, capaç de detectar la infecció viral amb molt poques còpies d'ADN (entre 10 i 100) encara que estiguin localitzades en una sola cèl·lula entre milers.

Existeixen dues alternatives fonamentals per la detecció de VPH mitjançant la PCR. En primer lloc, i com a mètode més utilitzat, disposem de la PCR de regions de consens, en la qual s'amplifica una regió amb una seqüència molt similar entre tots els VPH per,

posteriorment, per mètodes d'hibridació específica, enzimàtics o de seqüenciació de l'ADN, realitzar la tipificació del virus. El primer d'aquests mètodes de consens que va ser popularitzat va ser el que utilitza com a diana d'amplificació la regió comú de L1, utilitzant les sondes MY09 i MY11. El producte amplificat generat és d'aproximadament 450 parells de bases i presenta certs inconvenients, com no permetre la detecció de determinats VPH (VPH 35) i de tenir una sensibilitat limitada deguda, entre altres coses, a que el seu relatiu gran tamany, en casos d'ADN de mala qualitat, l'amplificació es veu molt limitada.

Per tal de millorar aquestes limitacions, posteriorment es van realitzar diferents modificacions que bàsicament radicaven en el disseny de noves sondes per a la mateixa diana. Així es van dissenyar variants com PGMY09/11, que proporcionava una major sensibilitat i un augment de l'espectre de VPH detectats, o altres com GP5/GP6 o la seva variant millorada GP5+/GP6+(l'únic test de PCR clínicament validat avui dia), la sensibilitat dels quals respecte altres primers consens és notablement major.

La PCR específica està basada en el disseny específic de "primers" per a regions diferencials entre els diferents VPH, i en ell cal destacar la seva extremada sensibilitat, ja que es poden amplificar específicament per exemple oncogens virals (E6 i E7) d'un determinat tipus, subtipus o variant viral amb una especificitat de quasi el 100%. Per altra banda permeten la realització d'anàlisi d'integració viral, detecció de variants, quantificació normalitzada en front de gens constitucionals, etc.

Les tècniques basades en l'amplificació per PCR són ràpides i relativament senzilles i poden aplicar-se tant a mostres de citologia com a biòpsies.

La seva elevada sensibilitat que presenten, en general, és el que les fa tant valuoses i alhora representa també un dels seus principals inconvenients, ja que detecten un nombre molt elevat de pacients amb infeccions transitòries. Un altre dels seus inconvenients és la facilitat de contaminació i falsos positius, malgrat que en cada kit es proposen diferents mesures de control.

Actualment existeixen un gran nombre de tests basats en PCR altament sensibles com GP5+/GP6+, PGMY09/11, SPF, Amplicor MWP, Linnear Array, Inno-Lipa, PapilloCheck (Monsonogo J et al, 2005; Gillio-Tos A et al, 2006; Wright J et al, 2007; Hesselink AT et al, 2008; Iftner T et al, 2009; Dalstein V et al, 2009). Fins fa pocs anys el seu ús clínic era mínim i la majoria d'aquests test estaven enfocats a la recerca (Davies et al, 2001). En els darrers anys la seva validació clínica ha estat un dels temes que més interès ha despertat, i avui dia, la seva utilització en el cribatge està essent avaluada (Bulkmans NW et al, 2007; Naucler P et al, 2007; Ronco G et al, 2008; Meijer CJ et al, 2009). L'objectiu d'aquests estudis és trobar aquells test l'aplicació dels quals ofereixi un balanç òptim entre la sensibilitat clínica i l'especificitat, per tal de minimitzar la màxim l'excessiu seguiment o un tractament excessiu de les infeccions transitòries. Així per exemple, treballs actuals demostren tècniques extremadament sensibles, com SPF10-PCR, suposen un augment innecessari de dones que serien examinades de forma repetida (Hesselink AT et al, 2008).

La base d'aquest nou plantejament radica en que se sap que dins els VPH-AR no tots presenten la mateixa capacitat oncogènica. El VPH16 per exemple es considera el responsable del 50-55% de carcinomes de cèrvix (Bosch FX et al, 2008), dada que suggereix fortament que aquest tipus viral està dotat d'alguns avantatges biològics per la transmissió, persistència i capacitat de transformació. El mateix, però a menor escala passa amb el VPH 18 o 45, responsables del 40% dels adenocarcinomes de cèrvix. Així doncs la infecció per determinats

genotips virals suposa un risc afegit de desenvolupar una lesió d'alt grau (Josefsson AM et al, 2000; Castle PE et al, 2005; Khan MJ et al, 2005). Per altra banda l'aparició de vacunes profilàctiques per a certs tipus virals d'alt risc (16 i18) també ha donat rellevància a la tipificació viral.

5.3.4. Expressió del ARNm dels oncogens E6 y E7)

El potencial oncogènic dels VPH-AR recau en les oncoproteïnes E6 y E7, capaces d'unir-se i modular l'expressió de proteïnes reguladores del cicle cel·lular, en especial p53 i pRb. Com a conseqüència d'aquesta interacció es produeix una distorsió del cicle cel·lular i una alteració de la reparació de l'ADN cel·lular, conduint la cèl·lula a la inestabilitat genòmica i a la transformació maligna. Per tant, l'expressió dels oncogens E6 i E7 és necessària per la síntesis d'aquestes proteïnes i la transformació maligna.

La detecció del ARNm dels oncogens E6 y E7 suposa una eina diagnòstica molt més específica que la simple detecció de l'ADN viral, significa que ha existit una integració del material genètic viral en l'ADN cel·lular i que s'està produint a més l'expressió del DNA viral.

Diversos treballs que correlacionen l'expressió del ARNm d'E6 i E7 amb el grau de la lesió atorguen a aquests marcadors un valor pronòstic (Sotlar K et al, 2004, Varnai AD et al, 2008; Cattani P et al, 2009).

6. Marcadors moleculars cel·lulars d' activitat oncogènica de VPH-AR

Darrerament han estat proposats diferents molècules cel·lulars com a marcadors biològics d'infecció viral amb valor diagnòstic i/o pronòstic. De tots aquests marcadors la proteïna p16^{INK4a} ha estat el més estudiat.

6.1. p16^{INK4a}

La sobreexpressió de p16^{INK4a} és fàcilment detectable per tinció immunohistoquímica i ha estat proposada com a marcador biològic que pot permetre identificar de manera inequívoca les cèl·lules amb canvis displàsics o malignes induïts per VPH-AR, millorant així l'especificitat diagnòstica i solucionant els problemes existents de variabilitat inter- i intraobservador (Milde-Langosch K et al, 2001; Klaes R et al, 2002; Carozzi F et al, 2008; Horn LC et al, 2008; Ordi J et al, 2009; Bergeron C et al, 2010). Estudis molt recents proposen que la p16^{INK4a} podria a més tenir un valor pronòstic (Hariri J et al, 2007; Yoshida T et al, 2008, del Pino M et al, 2009)

La immunohistoquímica per p16^{INK4a} es gradua segons la tinció citoplasmàtica i/o nuclear de la cèl·lula infectada: la tinció citoplasmàtica en cèl·lules aïllades es considera negativa. La positivitat per p16^{INK4a} pot ser difusa, quan totes les cèl·lules basals tenyeixen, o focal en cas de tinció en una localitzada sigui en les cèl·lules basals o suprabasals (Kong CS et al, 2007). L'ús de la tinció immunohistoquímica per p16^{INK4a} ha estat estudiat tant en mostres histològiques (Klaes R et al, 2002; Benevolo M et al, 2006) com en citologia (Bibbo M et al, 2002; Negri G et al, 2003; Sahebbali S et al, 2004).

6.2. Altres marcadors moleculars: CDC6, MCM5, Ki67

El CDC6 i MCM5 (Mini Chromosome Maintenance) són dos reguladors de la duplicació del ADN. En totes les cèl·lules eucariotes existeixen mecanismes de control de replicació del material genètic que s'han mantingut al llarg de l'evolució. Aquests mecanismes controlen que la replicació del DNA ocorri tan sols una vegada en cada cicle cel·lular. Són els anomenats "licenciadors" de la replicació de ADN i actuen formant un complex que, en unir-se al ADN, permet l'inici de la replicació del genoma cel·lular. Quan aquest complex

s'allibera del DNA es bloqueja el reinici de la replicació del genoma cel·lular en el mateix cicle. L'alteració de la replicació del material genètic comporta una inestabilitat genòmica que contribueix a la transformació maligna de la cèl·lula. Diversos estudis han observat una sobreexpressió de MCM5 i CDC6 en les cèl·lules de les lesions displàsiques. En les cèl·lules "normals" ambdues molècules s'expressen únicament durant el cicle cel·lular, però no en els processos de diferenciació ni en les fases de quiescència, per això es consideren biomarcadors específics de "cèl·lules proliferatives", per la qual cosa s'han proposat com a marcadors de lesions displàsiques o neoplàsiques (Freeman A et al, 1999; Davies RJ et al, 2002). El 1998 Williams et al van proposar per primera vegada CDC6 i MCM5 com a potencials biomarcadors moleculars de les lesions premalignes del cervix uterí (Williams GH et al, 1998), proposta que s'ha vist recolzada per treballs posteriors (Ishimi Y et al, 2003; Murphy N et al, 2005; Halloush RA et al, 2008).

El ki67 és un marcador de proliferació cel·lular. La seva sobreexpressió es veu en casos de lesions displàsiques o neoplàsiques, i s'ha proposat juntament amb la p16 per a millorar la sensibilitat de la citologia i disminuir els falsos negatius (Akpolat I et al, 2004; Halloush RA et al, 2008). Altres treballs descriuen una expressió diferencial de Ki67 en relació amb la severitat de la lesió preneoplàsica donant-li així un valor diagnòstic.

Molts altres marcadors com hTERT, mTOR, bcl-2, p53, p27(KIP1), ciclina E, etc, han estat estudiats (Bahnassy AA et al, 2007; Feng W et al, 2009)

El seu paper avui dia és encara experimental i no tenen aplicació clínica, diversos treballs es plantegen de quina manera aquests biomarcadors serien útils dins el cribatge del càncer de cervix.

II. Hipòtesi de treball

El VPH ha estat clarament implicat en la patogènesi dels tumors del tracte genital femení. El VPH s'ha detectat en la pràctica totalitat dels carcinomes de coll uterí, considerant-se una causa necessària per al seu desenvolupament, però també sembla estar involucrat en el desenvolupament d'altres neoplàsies i lesions premalignes de l'àrea ano-genital tals com la vulva, la vagina, l'anus i el penis. També s'ha descrit la implicació del VPH en alguns carcinomes extragenitals com els carcinomes de l'amígdala i alguns carcinomes rinosinusals. A diferència del cèrvix uterí on pràcticament el 100% dels carcinomes s'associen a la infecció pel VPH, en aquestes localitzacions extracervicals solsament un percentatge de carcinomes, variable segons la zona, estan causats pel VPH, és a dir aquests tumors tenen dues vies diferents de desenvolupament: una relacionada amb la infecció pel VPH i una independent de la infecció pel VPH. Degut a la baixa incidència de tumors en aquestes localitzacions, hi ha molt pocs coneixements sobre la epidemiologia, les característiques histològiques, i les conseqüències clíniques dels tumors relacionats amb el VPH. L'interès per classificar correctament els dos grups de neoplàsies és obvi, doncs solament una correcta agrupació de les lesions ens permetrà conèixer de forma adequada la seva biologia i plantejar estratègies terapèutiques o de prevenció.

Per altra banda, en totes aquestes localitzacions, tant les lesions premalignes com els carcinomes relacionats amb el VPH semblen presentar una morfologia basaloide o condilomatosa, mentre que els carcinomes no relacionats amb el VPH són generalment queratinitzants. No obstant això, la classificació de nombrosos tumors com a condilomatosos, basaloides o queratinitzants no és fàcil, no sent excepcionals els tumors amb característiques histològiques intermitges. És per tant possible que la classificació morfològica d'aquests tumors, sigui en alguns casos inexacta. Des de fa un temps s'ha evidenciat que p16^{INK4a} està uniformement sobreexpressat en totes

les lesions premalignes i malignes del cèrvix uterí associades a la infecció pel VPH. Aquesta sobreexpressió, fàcilment detectable mitjançant tècniques d'immunohistoquímica, és tan selectiva i específica que ha estat proposada com a marcador biològic per a identificar de forma concloent les cèl·lules displàsiques i neoplàsiques del cèrvix uterí. Aquesta sobreexpressió també ha estat objectivada en carcinomes anorectals, amigdalars i vulvars i s'ha proposat que l'expressió immunohistoquímica de p16^{INK4a} sigui equivalent a la detecció del VPH. Per una altra banda s'han detectat mutacions de p53 en un elevat percentatge de tumors en aquestes localitzacions extracervicals. Aquestes mutacions deuen estar presents fonamentalment en lesions no relacionades amb el VPH, doncs en les lesions causades pel virus sembla existir una degradació constant de p53 mitjançant el producte del gen viral E6

Sobre aquestes premisses, aquesta tesi es planteja d'acord amb les següents **quatre hipòtesis**:

1. A la vagina, igual que a la vulva i a diferència del cèrvix uterí, existeixen dos grups de carcinomes escatosos, uns associats a la infecció per virus del papil·loma humà i altres no relacionats amb el virus (treball 1)
2. Els carcinomes escatosos vulvars i vaginals associats a la infecció per virus del papil·loma humà presenten un pronòstic millor que els tumors no relacionats amb el virus (treballs 2 i 3)
3. De la mateixa manera que succeeix en les lesions invasores, algunes lesions premalignes vulvars podrien tenir una morfologia no típica (treball 4)
4. La tinció immunohistoquímica per p16^{INK4a} ha de permetre identificar de forma fàcil i específica tant els carcinomes com les lesions premalignes associades amb el VPH independentment de la seva morfologia (treballs 1 a 4)

III. Objectius

L'**objectiu general** de la present tesi és estudiar un grup ampli de lesions de la vulva i la vagina analitzant la presència o no de VPH mitjançant tècniques moleculars sensibles, i determinar si existeixen característiques morfològiques, immunohistoquímiques y clínico-patològiques diferencials entre els tumors causats pel VPH, i les neoplàsies no relacionades amb aquest agent.

De forma particular, s'han plantejat els següents **objectius específics**:

1. Avaluar la implicació del VPH en el desenvolupament de carcinomes invasors de la vagina, i determinar quins són els tipus de virus més freqüentment involucrats (**Estudi 1**).
2. Analitzar la utilitat de p16^{INK4a} com a marcador de carcinoma invasor de la vagina associat a VPH i determinar si la utilització d'aquest marcador pot millorar els resultats de la classificació purament histològica (**Estudi 1**).
3. Determinar les característiques clíniques dels carcinomes de vagina associats a VPH (**Estudi 1**).
4. Avaluar les implicacions de la infecció del VPH en el pronòstic del carcinoma invasor de la vagina i la seva possible relació amb la resposta als tractaments quimioteràpics i radioteràpics adjuvants (**Estudi 2**).
5. Avaluar les implicacions de la infecció del VPH en el pronòstic del CEV i la relació de la infecció del VPH amb la resposta als tractaments adjuvants amb quimioteràpia i radioteràpia (**Estudi 3**).

6. Determinar si existeixen lesions de VIN amb característiques histològiques de VIN clàssic, però que no estiguin relacionades amb el VPH i que presentin característiques clíniques, epidemiològiques i immunohistoquímiques de VIN diferenciat **(Estudi 4)**.

7. Avaluar la importància de la tinció immunohistoquímica amb p16^{INK4a} i p53 com a eina d'ajuda en la correcta classificació de les neoplàsies intraepiteliales de vulva **(Estudi 4)**.

IV. Treballs realitzats, mètodes i resultats

La descripció de les pacients, així com la metodologia utilitzada en les diferents investigacions realitzades es troben detalladament explicades en les seccions de “Material i Mètodes” de cadascun dels quatre articles que constitueixen el cos doctrinal de la present Tesi Doctoral

Tots quatre articles s’inclouen a continuació tal i com es troben en la literatura científica.

Estudi 1

Primary squamous cell carcinoma of the vagina: human papillomavirus detection, p16 INK4a overexpression and clinicopathological correlations

Victoria Fuste¹, Marta del Pino², Assumpta Perez³, Angel
Garcia⁴, Aureli Torne², Jaume Pahisa² & Jaume Ordi¹

Departments of ¹Pathology and ²Obstetrics and Gynaecology,
Hospital Clinic-IDIBAPS, University of Barcelona,
Barcelona, Spain, and Departments of ³Pathology and
⁴Obstetrics and Gynaecology, Hospital Vall d'Hebron, Barcelona,
Spain

Histopathology (2010) 57, 907–916

Factor d'impacte: 3.569

Rànking: 15/76 en Patologia (1er quartil)

Primary squamous cell carcinoma of the vagina: human papillomavirus detection, p16^{INK4A} overexpression and clinicopathological correlations

Victoria Fuste,¹ Marta del Pino,² Assumpta Perez,³ Angel Garcia,⁴ Aureli Torne,² Jaume Pahisa² & Jaume Ordi¹

Departments of ¹Pathology and ²Obstetrics and Gynaecology, Hospital Clinic-IDIBAPS, University of Barcelona, Barcelona, Spain, and Departments of ³Pathology and ⁴Obstetrics and Gynaecology, Hospital Vall d'Hebron, Barcelona, Spain

Date of submission 20 October 2009

Accepted for publication 24 February 2010

Fuste V, del Pino M, Perez A, Garcia A, Torne A, Pahisa J & Ordi J

(2010) *Histopathology* 57, 907–916

Primary squamous cell carcinoma of the vagina: human papillomavirus detection, p16^{INK4A} overexpression and clinicopathological correlations

Aim: To determine the role of human papillomavirus (HPV) in the pathogenesis of primary squamous cell carcinoma of the vagina (SCCVa), and to evaluate its clinicopathological significance.

Methods and results: All cases of SCCVa diagnosed over a 15-year period from two hospitals in Barcelona, Spain ($n = 32$) were retrieved. Patients with a history of carcinoma of the cervix diagnosed <5 years before were excluded. HPV was detected and typed by polymerase chain reaction (PCR) using SPF10 primers. Immunohistochemistry was performed for p16 and p53. HPV was detected in 25 cases (78.1%). HPV16 was the most prevalent type. Patients with HPV-positive tumours were associated frequently with a

history of carcinoma or intraepithelial neoplasia of the cervix or vulva diagnosed more than 5 years before (56% versus 0%; $P = 0.01$). HPV-positive tumours were more frequently of non-keratinizing, basaloid or warty type than HPV-negative neoplasms (84% versus 14.3%; $P < 0.001$), and showed diffuse positive immunoreactivity for p16^{INK4a} (96%, versus 14.3%; $P < 0.001$). The sensitivity and specificity of p16 to identify HPV-positive tumours were 96% and 85.7%, respectively.

Conclusions: A high number of SCCVs are related to HPV infection and may be identified by immunohistochemistry for p16. HPV-positive tumours tend to affect women with history of cervical neoplasia.

Keywords: human papillomavirus, p53, p16, PV, squamous cell carcinoma, vagina

Abbreviations: CIN, cervical intraepithelial neoplasia; HPV, human papillomavirus; PCR, polymerase chain reaction; SCCVa, squamous cell carcinoma of the vagina; VaIN, vaginal intraepithelial neoplasia; VIN, vulvar intraepithelial neoplasia

Introduction

Primary carcinoma of the vagina is a rare disease accounting for approximately 1–2% of all gynaecological malignancies.^{1–4} Invasive squamous cell carcinoma (SCCVa) is the most frequent tumour, representing 65–

95% of all cases.^{3,5–10} Despite all therapeutic advances, the overall 5-year survival rate is still poor.^{1,3,11}

Human papillomavirus (HPV) has been clearly implicated in the pathogenesis of malignant tumours of the female lower genital tract. HPV has been detected in almost 100% of cervical carcinomas.^{12–15} In vulvar carcinoma HPV has been identified in 20–35% of all cases, being detected in 75–100% of basaloid and warty carcinomas but in fewer than 20% of keratinizing squamous cell carcinomas.^{16–20} Because of the low frequency of SCCVa, few series have been

Address for correspondence: J Ordi, MD, PhD, Department of Pathology, Hospital Clínic, C/Villarroel 170, 08036-Barcelona, Spain. e-mail: jordi@clinic.ub.es

published focusing upon this tumour and consequently there is scant information on the implications of HPV infection, with discrepant results in the published series. There is also limited information as to whether there are pathological characteristics associated with HPV-positive tumours and the clinical consequences of HPV infection. Moreover, it has not been determined whether p16^{INK4A} immunohistochemistry which, in several locations such as the vulva or the head and neck region,^{18,21} has been shown to be a reliable marker for HPV-associated tumours, can also be a useful marker of HPV infection in vaginal neoplasms.

Finally, it has been shown that approximately 30% of patients with SCCVa have a history of previous intraepithelial or invasive squamous neoplasia of the uterine cervix.^{3,5,18,21–24} A 5-year free period is generally considered adequate time to allow the distinction between a recurrent cervical carcinoma and a new primary vaginal carcinoma, as 95% of cervical carcinoma recurrences occur within 5 years.^{25,26} Nevertheless, there is a general concern about this threshold and several authors have extended that period to 10 years,⁶ or have even excluded all patients with any previous history of cervical pathology.¹³ Thus, it is not clear whether SCCVa patients with cervical lesions diagnosed more than 5 years previously should or should not be considered as primary.

Our study aimed to evaluate the role of HPV in the pathogenesis of SCCVa with its possible clinicopathological implications, to analyse the usefulness of p16^{INK4A} as a marker for HPV-associated SCCVa, determining whether or not it may improve the results of pure histological classification, and to evaluate the clinical impact of a previous history of cervical or vulvar intraepithelial or invasive neoplasia.

Materials and methods

CASE SELECTION

All cases of invasive squamous cell carcinoma of the vagina diagnosed in a period of 15 years (1994–2008) were retrieved from the surgical pathology files of two tertiary institutions in Barcelona, Spain: the Hospital Clinic and the Hospital Vall d'Hebron. Thus, 32 cases were included in the study.

All tissues had been fixed routinely in 4% buffered neutral formalin and embedded in paraffin. In all cases, both haematoxylin and eosin (H&E) glass slides and paraffin blocks were available for review. In 17 patients (53.1%) a colectomy or a wide resection was performed. In 15 patients (46.9%) only a small biopsy was

available. The clinical charts were reviewed in all cases. The medical records were abstracted to obtain information on patient's age, clinical symptoms, location, other previous or concurrent neoplasms or premalignant lesions, stage, treatment and clinical outcome. Patients with a previous history of carcinoma of the uterine cervix diagnosed <5 years previously were excluded from the study.^{25,26}

HISTOLOGICAL EVALUATION

Representative blocks of all cases were chosen. Review of H&E-stained slides of the tumour specimens was performed independently by two pathologists who did not know the results of HPV testing or the tumour staging and clinical outcome. Tumours were classified and graded according to the World Health Organization (WHO) classification. When differences between the two independent evaluations were detected, a new evaluation was conducted and a consensus diagnosis was reached.

DNA EXTRACTION

In all cases a representative block, including both the invasive carcinoma and the associated vaginal intraepithelial neoplasia (VaIN) lesion, was selected. Ten- μ m-thick sections of formalin-fixed, paraffin-embedded tissues were cut using the sandwich technique, which implies that the first and last sections are stained with H&E and used to confirm the adequacy of the sample, whereas the central sections are used for DNA extraction. The microtome blade was replaced after each case; a blank paraffin block was cut prior to cutting a new sample. A vacuum cleaner was used to avoid cross-contamination between paraffin blocks. The tissue sections were digested with proteinase K in a volume of 250 μ l at 56°C overnight. Proteinase K was heat-inactivated at 95°C for 10 min. A 1/10 dilution of the sample was used for polymerase chain reaction (PCR) (10 μ l).

HPV DETECTION AND TYPING

Broad-spectrum HPV DNA amplification was performed using the short PCR fragment (SPF10) primer set (Innogenetics Diagnostica, Barcelona, Spain), as described previously.¹⁸ The SPF10 primers amplify a 65-base pairs (bp) fragment from the L1 region of the HPV genome. PCRs were performed in 50 μ l reaction following standard conditions. For HPV amplification, a 9-min denaturation step at 94°C was followed by 40 cycles of amplification using 1.5 IU DNA

Table 1. Cases of primary squamous cell carcinoma of the vagina with age, tumour location, other associated neoplasms and human papillomavirus (HPV) type

Case	Age (years)	Tumour location	Previous VaIN	Associated neoplasm	HPV type
1	53	Lower	Unknown	No	16
2	47	Upper	Unknown	CIN3	16
3	49	Upper	Yes	Carcinoma cervix	16
4	52	Upper	Unknown	CIN3	16
5	65	Unknown	Yes	Carcinoma cervix, VIN3	16
6	72	Lower	Yes	No	16
7	66	Upper	No	Carcinoma cervix	16
8	79	Lower	Yes	CIN3, melanoma	16
9	86	Lower	Yes	VIN3	16
10	72	Middle	Unknown	No	16
11	65	All	Yes	No	16
12	78	Lower	Yes	Carcinoma cervix	16
13	45	Upper	Yes	Carcinoma cervix	16
14	38	Upper	Yes	Carcinoma cervix	16
15	72	Middle and lower	No	CIN3	16
16	61	Middle and lower	No	No	16
17	69	All	No	No	16
18	63	All	Unknown	CIN3	16
19	69	All	No	Carcinosarcoma endometrium	35
20	47	Upper	Yes	No	51
21	44	Middle	No	No	52
22	89	Middle	Unknown	No	52
23	75	All	Unknown	Carcinoma cervix	58
24	61	Upper	Yes	No	59
25	49	All	Yes	CIN2	68
26	71	All	No	No	Negative
27	82	Middle and lower	No	No	Negative
28	83	Middle	Unknown	No	Negative
29	75	Upper and middle	Unknown	No	Negative
30	60	All	Unknown	No	Negative
31	67	Lower	Unknown	No	Negative
32	80	Middle and lower	No	No	Negative

polymerase (Amplitaq Gold DNA polymerase; Applied Biosystems, Carlsbad, CA, USA) with a thermocycler (PTC-200, Peltier Thermal Cycler; MJ Research, Waltham, MA, USA). Each cycle included a denaturation step at 94°C for 30 s, a primer annealing step at 52°C for 45 s and a chain elongation step at 72°C for 45 s. The final elongation step was prolonged by 5 min. The PCR products were subjected to electrophoresis in a 3% agarose gel and the 65-bp product was visualized with ethidium bromide staining. Additional confirmation of the presence of amplified HPV-specific sequences was performed using HPV DNA enzyme immunoassay, a microlitre plate-based hybridization assay. All samples were then incubated with the INNO-LIPA HPV research assay. Twenty-five individual HPV genotypes (6, 11, 16, 18, 31, 33, 34, 35, 39, 40, 42, 43, 45, 51, 52, 53, 54, 56, 58, 59, 66, 68, 70 and 74) can be identified simultaneously in a single assay. In this assay 10 µl of denatured HPV PCR product was hybridized to the genotype-specific probes immobilized as parallel lines on a nitrocellulose strip. After the washing step, the products of hybridization were detected by a colour reaction with alkaline-phosphatase-streptavidin conjugate and substrate (5-bromo-4-chloro-3-indolyl phosphate and nitroblue tetrazolium), which resulted in a purple precipitate. The results of the hybridization were assessed visually by comparison with the standard grid.

To confirm DNA amplification, a second PCR was conducted with primers β-globin-PCO3 and β-globin-PCO5. In each series of cases we included a positive control (squamous cell carcinoma of the cervix known to harbour HPV16), as well as a negative control (distilled water).

IMMUNOHISTOCHEMISTRY

Immunohistochemical studies were conducted with the automated immunohistochemical system Autostainer Link 48[®] (Dako Co, Carpinteria, CA, USA). p16^{INK4a} was detected using the CINtec histology kit (clone E6H4; mtm Laboratories, Heidelberg, Germany), following the manufacturer's protocol. In each series a negative control consisting of normal cervix, as well as a positive control consisting of CIN3, were included.

Evaluation of the p16^{INK4A} immunostained slides was performed according to three different staining patterns: negative, focal or diffuse staining. Negative staining was defined as non-immunoreactive; focal staining was defined as non-continuous staining of isolated cells or small cell clusters. Diffuse staining was defined as a continuous staining of cells of the basal and parabasal layers, independently of the positive or negative staining in the centre of the tumour nests.

p16^{INK4A} expression was nuclear, as well as cytoplasmic. Only cases with diffuse staining were considered to be positive for analytical purposes.²³

p53 was detected with the monoclonal antibody DO-7 (Dako). In each series a positive control consisting of an endometrial serous carcinoma was included. p53 immunostaining was scored as negative when <1% of cells were positive, (+) when fewer than 5% were positive, (++) when fewer than 25% of cells were positive and (+++) when more than 25% of positive cells were observed.¹⁸

STATISTICAL ANALYSIS

Data were analysed with the program SPSS (version 15.0; SPSS Inc., Chicago, IL, USA); χ^2 analysis or Fisher's exact test were used for comparisons between qualitative variables and Student's *t*-test and analysis of variance (ANOVA) were applied for quantitative variables, according to application conditions.

Results

HPV DETECTION AND CLINICAL CORRELATIONS

Table 1 lists the age, location, previous VaIN, previous or concurrent other associated neoplasms, as well as the results of HPV DNA detection for each individual tumour. Of all tumours, 25 of 32 (78.1%) were HPV-positive, whereas only seven SCCVa were HPV-negative. All HPVs detected were of high-risk

Table 2. Histological and immunohistochemical characteristics of human papillomavirus-positive and -negative primary squamous cell carcinomas of the vagina

	High-risk human papillomavirus		P-value
	Positive (n = 25)	Negative (n = 7)	
Histological type			
Keratinizing	4 (16.0)	6 (85.7)	0.006
Non-keratinizing	14 (56.0)	1 (14.3)	
Basaloid	4 (16.0)	0 (0)	
Warty	3 (12.0)	0 (0)	
Immunohistochemistry			
p16 ^{INK4A} positivity	24 (96.0)	1 (14.3)	<0.001
p53 positivity	3 (12.0)	4 (64.5)	0.025

Values given in parentheses are expressed as percentage.

types and HPV16 was the type identified most frequently [18 of 25 (72.0%) HPV-positive cases].

Patients with HPV-positive tumours were significantly younger than patients with HPV-negative neoplasms (62.6 ± 13.8 versus 74.0 ± 8.5 ; $P = 0.049$). All tumours arising in women aged under 60 years (seven patients) were positive for HPV. A previous history of invasive carcinoma (seven patients) or high-grade intraepithelial neoplasia of the uterine cervix (CIN2-3, six cases) or vulva (basaloid VIN3, one patient) was identified in 56.0% (14 of 25) of women with HPV-positive tumours and none of HPV-negative tumours ($P = 0.010$). In all cases the cervical or vulvar neoplasm had been diagnosed more than 5 years before the diagnosis of SCCVa, and no evidence of relapse of the cervical tumour or premalignant lesion had been detected during a period of at least 5 years. No differences in mean age were observed between women with a history of previous cervical or vulvar neoplasia and women with HPV-positive tumours and

no previous history of neoplasia (61.7 ± 15.1 versus 63.8 ± 12.8 ; $P = 0.715$). Nineteen patients (59.4%) presented with abnormal vaginal bleeding; in 11 women (34.4%) the tumour was detected because of an abnormal Pap test and in two a vaginal mass was detected on a routine gynaecological examination. The upper third of the vagina was involved exclusively in eight of 25 (32.0%) HPV-positive and none of seven (0%) HPV-negative tumours ($P = 0.149$).

HISTOPATHOLOGICAL AND IMMUNOHISTOCHEMICAL CHARACTERISTICS

The histological and immunohistochemical characteristics of HPV-positive and negative tumours are shown in Table 2. Overall, 15 SSCVa were non-keratinizing, 10 were keratinizing, four were basaloid and three were of warty type. Twenty-one of 25 HPV-positive tumours (84.0%) were of non-keratinizing, basaloid or warty types, whereas only four of 25 (16.0%) tumours

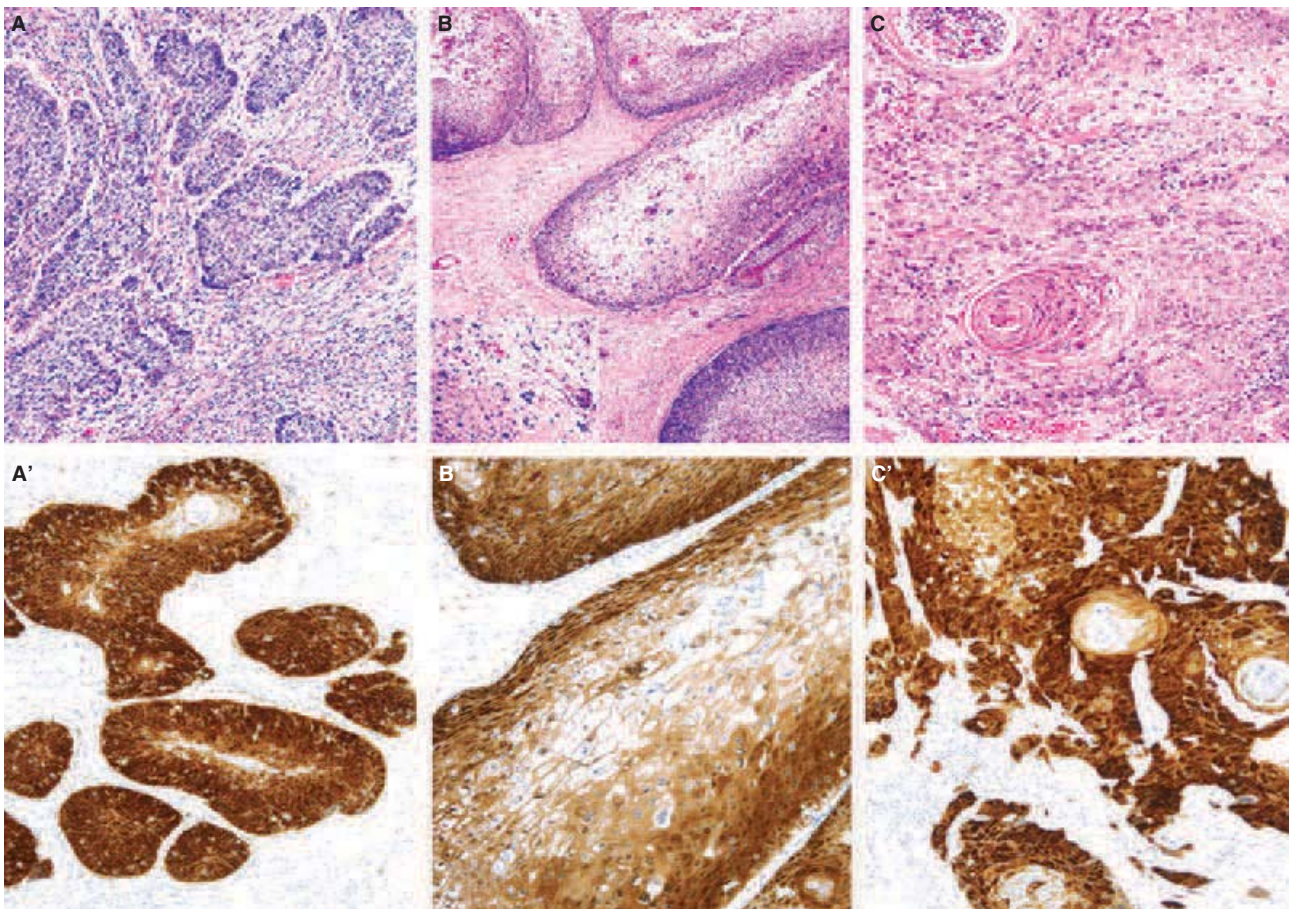


Figure 1. Human papillomavirus-positive squamous cell carcinomas of the vagina. A, Basaloid; B, warty; C, keratinizing types, haematoxylin and eosin staining. Inset in B koilocytotic change. Diffuse immunohistochemical expression of p16^{INK4A} (A', B', C').

were of keratinizing type. In contrast, six of seven HPV-negative tumours (85.7%) were of keratinizing type ($P < 0.001$). There was no association between HPV-type and any histological type of tumour.

All but one of the HPV-positive tumours were strongly positive, showing diffuse basal staining (score +++) for p16^{INK4a}, regardless of their histological type. The immunoreactivity for p16^{INK4a} was intense and clear both in the nuclei and in the cytoplasm, and no background was observed in negative cases or in negative areas of positive cases. Figure 1 illustrates the histological features as well as the p16^{INK4a} staining of four HPV-positive tumours with non-keratinizing, basaloid and keratinizing features. p53 was positive in three of 25 HPV-positive tumours. One of them was negative for p16^{INK4a}. In this case a HPV52 was identified repeatedly. In the HPV-negative group only one case showed intense and diffuse positivity for p16^{INK4a} (score +++). This positive staining coexisted

with strong staining for p53. Figure 2 illustrates the histological features as well as the p16^{INK4a} staining of two HPV-negative tumours; keratinizing and non-keratinizing. Table 3 shows the sensitivity, specificity and predictive values for the diagnosis of HPV-positive carcinoma of the vagina according to the following diagnostic approaches: diffuse positivity for p16^{INK4a}; negative staining for p53 and non-keratinizing histology; and basaloid or warty histology.

TREATMENT AND FOLLOW-UP DATA

Table 4 shows the treatment received by each patient and the follow-up results. Twelve of 23 women (47.8%) with HPV-positive tumours and adequate follow-up and none of five (0%) women with HPV-negative tumours were alive without disease ($P = 0.052$). Five of 25 (24.0%) women with HPV-positive tumours and two of five women (40.0%) with HPV-negative

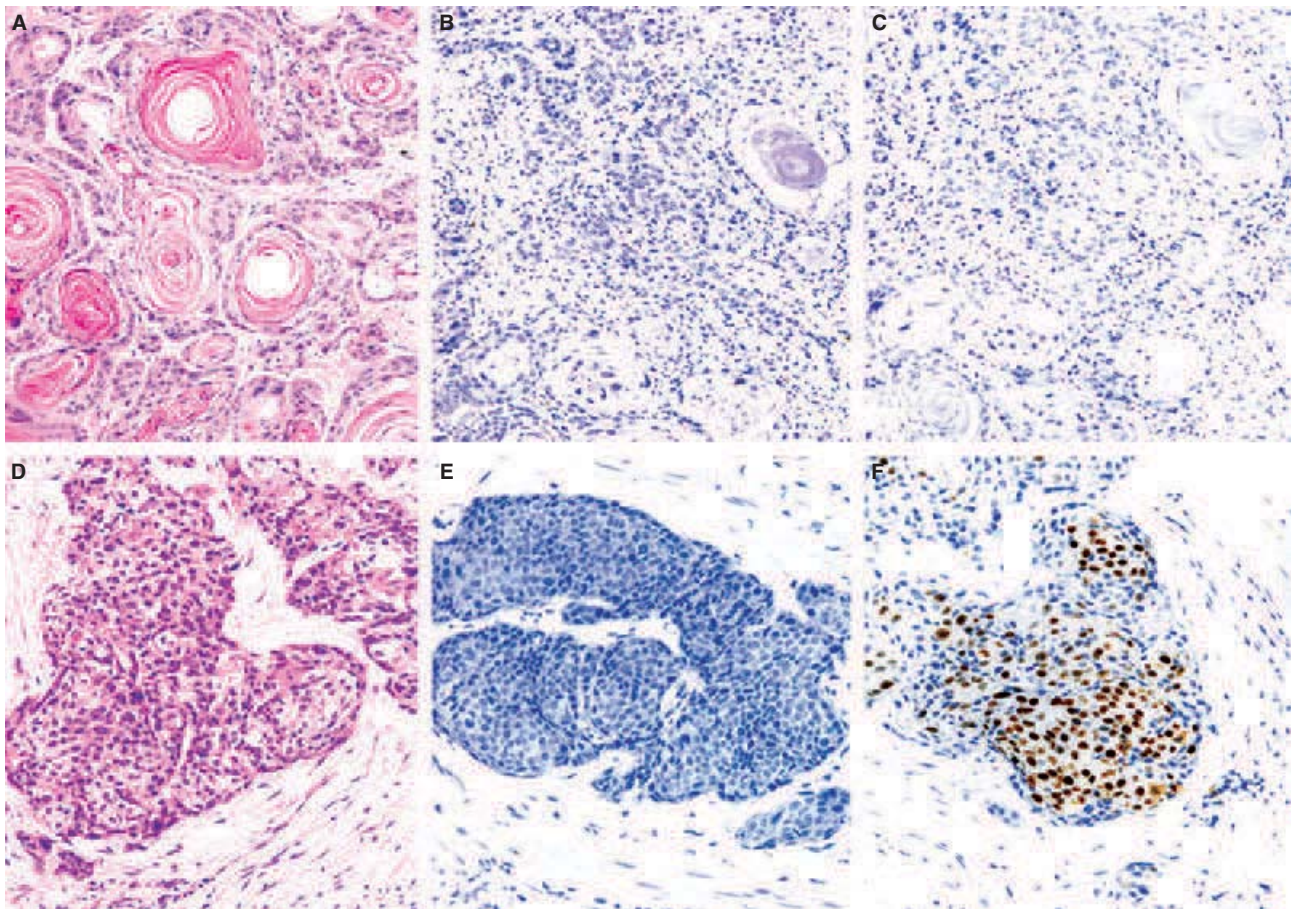


Figure 2. Human papillomavirus-negative vulvar squamous cell carcinomas. A, B, C, Keratinizing type. A, Haematoxylin and eosin (H&E); B, negative staining for p16^{INK4A}; C, negative staining for p53; D, E, F, non-keratinizing type. D, H&E; E, negative staining for p16^{INK4A}; F, positive staining for p53.

Table 3. Sensitivity, specificity, positive and negative predictive values for the diagnosis of human papillomavirus-associated carcinoma based on diffuse positivity for p16^{INK4A}, negative staining for p53 and basaloid or warty histology

	p16 ^{INK4A} diffuse (%)	p53 (-), %	Non-keratinizing/ basaloid/warty histology (%)
Sensitivity	96.0	88.0	95.5
Specificity	85.7	57.1	60.0
Positive predictive value	96.0	88.0	84.0
Negative predictive value	85.7	57.1	85.7

p16^{INK4A} diffuse: continuous staining of cells of the basal and parabasal layers. p53 (-): fewer than 25% of positive cells (score 0, + or ++).

tumours died of disease ($P = 0.587$). The median survival was 113.9 months for women with HPV-positive and 19.7 months for women with HPV-negative tumours, respectively ($P = 0.152$). In the HPV-positive group of patients no differences were observed in terms of survival between patients with a previous history of cervical carcinoma (none of seven died from disease), high-grade premalignant cervical or vulvar neoplasia (three of seven, 37.5% died from disease) or no previous history (three of 11, 27.3% died from disease) ($P = 0.200$).

Discussion

Our results confirm previous evidence showing that, like vulvar invasive squamous cell carcinoma, invasive SCCVa develops following two different aetiopathogenic pathways: one group is related to HPV infection, whereas the second group of tumours arises via independent-HPV pathways. However, in contrast to the 20–35% of tumours positive for HPV in the vulva,^{18,27,28} an overwhelming number of SCCVa (more than 75% of the invasive SCCVa in the present series) are HPV-positive. The high percentage of HPV-positive tumours observed in our series is similar to the 81% observed in a recent series published by Ferreira *et al.*,¹³ but is clearly higher than the percentages reported in older series. Although these variations might, in part, reflect different prevalence of HPV infection in different areas, they are probably caused mainly by the higher sensitivity of the HPV detection

techniques used in these recent reports. In this regard, in our study, as in the report by Ferreira *et al.*, the SPF10 primers were used to detect HPV. These primers, which amplify a small region of 65 bp, are particularly useful for studies based on formalin-fixed, paraffin-embedded tissue, and have been shown to be more sensitive than other PCRs in this type of material.¹⁸

In our study, HPV16 was identified in 72% of HPV-positive SCCVa. This percentage is higher than the percentage of HPV16 reported in the uterine cervix.¹⁴ This high percentage is, however, similar to that observed in other reports that have focused upon SCCVa.¹³ These high percentages of HPV16 involvement observed in the vagina are also similar to those observed in the vulva.¹⁸ Moreover, percentages even higher than those (approximately 90%) have been reported in most studies focusing upon head and neck tumours.^{21,29–31} Thus, our data indicate that, as in all regions and particularly in sites other than the uterine cervix, HPV16 is by far the most frequently involved type and that currently developed vaccines may prevent the large majority of SCCVa associated with HPV infection.

As has been shown in the vulva, women with HPV-positive SCCVa were significantly younger than patients with HPV-negative tumours. Nevertheless, although it has been suggested that SCCVa associated with HPV could be similar to cervical cancers in terms of risk factors and prognostic,^{3,5,22–24} there are important differences between both neoplasms, particularly in regard to age of presentation. SCCVa and cervical cancer occur in different age groups: while cervical carcinomas affect women younger than 60 years, SCCVa is mainly a disease of older postmenopausal women, as shown in previous studies.^{3,7–9,22,32} In our study only seven tumours, all of them positive for HPV (21.9% of all SCCVa; 28% of HPV-positive tumours), developed in women younger than 60 years.

In agreement with previous reports,^{3,5,22–24} our results show that a high percentage of women with SCCVa have a history of previous intraepithelial or invasive neoplasia of the uterine cervix. Following the general consensus, we applied a 5-year free period between any previous cervical or vulvar neoplasm or relapse and the diagnosis of the SCCVa as the limit to distinguish a recurrent cervical carcinoma and a new primary vaginal carcinoma. Nevertheless, there is some concern about this threshold, and several authors have extended the period to 10 years⁶ or have even excluded all patients with any previous history of cervical pathology.¹³ In our study no significant differences were observed in age, or more importantly in survival, between patients with SCCVa–HPV-positive and a

Table 4. Primary squamous cell carcinoma of the vagina with treatment, relapse and follow-up

Case	Stage	Treatment	Relapse	Months follow-up	Follow-up
1	II	Radiotherapy	No	159.5	AWOD
2	I	Radiotherapy	Pelvis	33.2	DOD
3	Unknown	Radiotherapy + surgery*	Vagina	15.6	AWOD
4	IV	Radiotherapy + surgery†‡	Pelvic	15.6	DOD
5	Unknown	Surgery§	Vagina	148.3	AWD
6	II	Radiotherapy	Vagina	9.4	AWOD
7	I	Radiotherapy + surgery*	No	134.2	AWOD
8	II	Radiotherapy + surgery*	Vagina	136.4	AWD
9	I	Radiotherapy	Pelvis	24.3	AWOD
10	III	Radiotherapy	No	106.0	AWOD
11	I	Radiotherapy + surgery§	Pelvic and abdominal	104.0	AWOD
12	II	Surgery*	No	2.2	AWOD
13	I	Radiotherapy + surgery*	No	42.1	AWOD
14	I	Radiotherapy + surgery*	Pelvis	83.7	AWOD
15	II	Radiotherapy + chemotherapy	No	26.1	AWOD
16	IV	Chemotherapy	No	40.1	AWD
17	III	Palliative	Progression	31.2	DOD
18	IV	Surgery*	Pelvis and abdomen	57.4	AWD
19	IV	Radiotherapy	Progression	9.0	AWD
20	II	Surgery*, †, ¶, ¶	No	12.4	AWOD
21	II	Chemotherapy + radiotherapy + surgery†, §, ¶	Vagina	12.8	AWD
22	II	Radiotherapy	Vagina	1.5	DOD
23	III	Chemotherapy + radiotherapy	No	0.9	AWD
24	II	Surgery*, †	Vagina	3.2	DOD
25	III	Radiotherapy + chemotherapy	No	10.5	DOD
26	III	Surgery*, ¶, ¶	Pelvis	11.4	AWD
27	III	Radiotherapy	Progression	7.3	AWD
28	II	Radiotherapy	No	36.2	AWD
29	IV	Surgery*	No	15.7	DOCT**
30	II	Radiotherapy + chemotherapy	No	4.9	DOCT††

Table 4. (Continued)

Case	Stage	Treatment	Relapse	Months follow-up	Follow-up
31	II	Radiotherapy	Vagina + lymph nodes	12.8	DOD
32	III	Palliative	Progression	0.5	DOD

AWOD, Alive without disease; AWD, Alive with disease; DOD, Dead from disease; DOC, Dead from complications of treatment.

*Partial colpectomy.

†Pelvic lymphadenectomy.

‡Posterior exenteration.

§Total colpectomy.

¶Total hysterectomy with bilateral salpingoophorectomy.

**Dead of surgical complications.

††Dead from sepsis.

previous history of cervical or vulvar neoplasia, and those with SCCVa–HPV-positive and no previous history of cervical or vulvar disease. Thus, our findings suggest that this 5-year free period is an adequate threshold to distinguish a recurrent cervical carcinoma from a new primary vaginal carcinoma.

Our series confirms previous data showing that most HPV-positive SCCVa are of non-keratinizing, basaloid or warty types, whereas most HPV-negative tumours are commonly of keratinizing type.¹³ However, as observed in the vulva,¹⁸ some overlap exists between the histological types and the association with HPV. Thus, 16% of all HPV-positive SCCVa were of keratinizing type, whereas 14.3% of the HPV-negative SCCVa also showed non-keratinizing features.

The present study confirms previous data from vulva,^{18,33} penis,³⁴ head and neck region^{21,29,31,35} and anal canal³⁶ showing that, as observed in the uterine cervix,^{37–39} intense and diffuse expression of p16^{INK4A} in a SCCVa indicates a high-risk HPV-associated process, irrespective of the histological type. Intense and diffuse p16^{INK4A} expression was observed in 96% of HPV-positive SCCVa and in only one (14.3%) non-HPV associated SCCVa. In our series, the sensitivity and specificity of p16^{INK4A} immunostaining to detect HPV-associated carcinomas (96% and 87.5%, respectively) were higher than the sensitivity and specificity of histological classification or p53-negativity staining. Thus, our results indicate clearly that p16^{INK4A} immunostaining can be a useful tool to classify SCCVa as HPV-positive or HPV-negative and can be considered as almost equivalent to HPV detection.

Finally, no significant differences in terms of clinical stage, local recurrence or survival were observed between HPV-positive and HPV-negative tumours. However, the results are limited in this respect due to

the small number of HPV-negative tumours observed in our series, and should be confirmed in larger studies.

Acknowledgements

The authors are grateful to Ms Rosana Millan and Ms Ingrid Victoria for their technical assistance in the preparation of histological sections and Ms Montserrat Tortosa and Ms Elena Gonzalvo for their help with the immunohistochemical studies. We thank Mr Ray Stanvius for the English revision of the manuscript.

References

1. Beller U, Maisonneuve P, Benedet JL *et al.* Carcinoma of the vagina. *Int. J. Gynaecol. Obstet.* 2003; **83**(Suppl. 1): 27–39.
2. Chyle V, Zagars GK, Wheeler JA, Wharton JT, Delclos L. Definitive radiotherapy for carcinoma of the vagina: outcome and prognostic factors. *Int. J. Radiat. Oncol. Biol. Phys.* 1996; **35**: 891–905.
3. Creasman WT, Phillips JL, Menck HR. The National Cancer Data Base report on cancer of the vagina. *Cancer* 1998; **83**: 1033–1040.
4. Hellman K, Hellstrom AC, Silfversward C *et al.* Cancer of the vagina: laminin-5gamma2 chain expression and prognosis. *Int. J. Gynecol. Cancer* 2000; **10**: 391–396.
5. Hellman K, Alaiya AA, Schedvins K, Steinberg W, Hellstrom AC, Auer G. Protein expression patterns in primary carcinoma of the vagina. *Br. J. Cancer* 2004; **91**: 319–326.
6. Hellman K, Lundell M, Silfversward C, Nilsson B, Hellstrom AC, Frankendal B. Clinical and histopathologic factors related to prognosis in primary squamous cell carcinoma of the vagina. *Int. J. Gynecol. Cancer* 2006; **16**: 1201–1211.
7. Lindeque BG. The role of surgery in the management of carcinoma of the vagina. *Baillieres Clin. Obstet. Gynaecol.* 1987; **1**: 319–329.
8. Pingley S, Shrivastava SK, Sarin R *et al.* Primary carcinoma of the vagina: Tata Memorial Hospital experience. *Int. J. Radiat. Oncol. Biol. Phys.* 2000; **46**: 101–108.
9. Ptackova B. Primary carcinoma of the vagina. *Neoplasma* 1968; **15**: 309–322.

10. Stock RG, Chen AS, Seski J. A 30-year experience in the management of primary carcinoma of the vagina: analysis of prognostic factors and treatment modalities. *Gynecol. Oncol.* 1995; **56**: 45–52.
11. Beller U, Benedet JL, Creasman WT *et al.* Carcinoma of the vagina. FIGO 6th Annual Report on the Results of Treatment in Gynecological Cancer. *Int. J. Gynaecol. Obstet.* 2006; **95**(Suppl. 1); S29–S42.
12. Bosch FX, Lorincz A, Munoz N, Meijer CJ, Shah KV. The causal relation between human papillomavirus and cervical cancer. *J. Clin. Pathol.* 2002; **55**: 244–265.
13. Ferreira M, Crespo M, Martins L, Felix A. HPV DNA detection and genotyping in 21 cases of primary invasive squamous cell carcinoma of the vagina. *Mod. Pathol.* 2008; **21**: 968–972.
14. Munoz N, Bosch FX, de Sanjosé S *et al.* Epidemiologic classification of human papillomavirus types associated with cervical cancer. *N. Engl. J. Med.* 2003; **348**: 518–527.
15. Walboomers JM, Jacobs MV, Manos MM *et al.* Human papillomavirus is a necessary cause of invasive cervical cancer worldwide. *J. Pathol.* 1999; **189**: 12–19.
16. Al-Ghamdi A, Freedman D, Miller D *et al.* Vulvar squamous cell carcinoma in young women: a clinicopathologic study of 21 cases. *Gynecol. Oncol.* 2002; **84**: 94–101.
17. Madeleine MM, Daling JR, Carter JJ *et al.* Cofactors with human papillomavirus in a population-based study of vulvar cancer. *J. Natl Cancer Inst.* 1997; **89**: 1516–1523.
18. Santos M, Landolfi S, Olivella A *et al.* p16 overexpression identifies HPV-positive vulvar squamous cell carcinomas. *Am. J. Surg. Pathol.* 2006; **30**: 1347–1356.
19. Schiffman M, Kjaer SK. Chapter 2. Natural history of anogenital human papillomavirus infection and neoplasia. *J. Natl Cancer Inst. Monographs* 2003; **31**: 14–19.
20. Trimble CL, Hildesheim A, Brinton LA, Shah KV, Kurman RJ. Heterogeneous etiology of squamous carcinoma of the vulva. *Obstet. Gynecol.* 1996; **87**: 59–64.
21. Alos L, Moyano S, Nadal A *et al.* Human papillomaviruses are identified in a subgroup of sinonasal squamous cell carcinomas with favorable outcome. *Cancer* 2009; **115**: 2701–2709.
22. Perez CA, Grigsby PW, Garipagaoglu M, Mutch DG, Lockett MA. Factors affecting long-term outcome of irradiation in carcinoma of the vagina. *Int. J. Radiat. Oncol. Biol. Phys.* 1999; **44**: 37–45.
23. Leminen A, Forss M, Lehtovirta P. Therapeutic and prognostic considerations in primary carcinoma of the vagina. *Acta Obstet. Gynecol. Scand.* 1995; **74**: 379–383.
24. Murad TM, Durant JR, Maddox WA, Dowling EA. The pathologic behavior of primary vaginal carcinoma and its relationship to cervical cancer. *Cancer* 1975; **35**: 787–794.
25. Hellman K, Silfversward C, Nilsson B, Hellstrom AC, Frankendal B, Pettersson F. Primary carcinoma of the vagina: factors influencing the age at diagnosis. The Radiumhemmet series 1956–96. *Int. J. Gynecol. Cancer* 2004; **14**: 491–501.
26. Tabata T, Takeshima N, Nishida H, Hirai Y, Hasumi K. Treatment failure in vaginal cancer. *Gynecol. Oncol.* 2002; **84**: 309–314.
27. Kurman RJ, Toki T, Schiffman MH. Basaloid and warty carcinomas of the vulva. Distinctive types of squamous cell carcinoma frequently associated with human papillomaviruses. *Am. J. Surg. Pathol.* 1993; **17**: 133–145.
28. Toki T, Kurman RJ, Park JS, Kessis T, Daniel RW, Shah KV. Probable nonpapillomavirus etiology of squamous cell carcinoma of the vulva in older women: a clinicopathologic study using *in situ* hybridization and polymerase chain reaction. *Int. J. Gynecol. Pathol.* 1991; **10**: 107–125.
29. Gillison ML, Koch WM, Capone RB *et al.* Evidence for a causal association between human papillomavirus and a subset of head and neck cancers. *J. Natl Cancer Inst.* 2000; **92**: 709–720.
30. Herrero R, Castellsague X, Pawlita M *et al.* Human papillomavirus and oral cancer: the International Agency for Research on Cancer multicenter study. *J. Natl Cancer Inst.* 2003; **95**: 1772–1783.
31. El-Mofty SK, Lu DW. Prevalence of human papillomavirus type 16 DNA in squamous cell carcinoma of the palatine tonsil, and not the oral cavity, in young patients: a distinct clinicopathologic and molecular disease entity. *Am. J. Surg. Pathol.* 2003; **27**: 1463–1470.
32. Tjalma WA, Monaghan JM, de Barros LA, Naik R, Nordin AJ, Weyler JJ. The role of surgery in invasive squamous carcinoma of the vagina. *Gynecol. Oncol.* 2001; **81**: 360–365.
33. Santos M, Montagut C, Mellado B *et al.* Immunohistochemical staining for p16 and p53 in premalignant and malignant epithelial lesions of the vulva. *Int. J. Gynecol. Pathol.* 2004; **23**: 206–214.
34. Rubin MA, Kleter B, Zhou M *et al.* Detection and typing of human papillomavirus DNA in penile carcinoma: evidence for multiple independent pathways of penile carcinogenesis. *Am. J. Pathol.* 2001; **159**: 1211–1218.
35. Klussmann JP, Gultekin E, Weissenborn SJ *et al.* Expression of p16 protein identifies a distinct entity of tonsillar carcinomas associated with human papillomavirus. *Am. J. Pathol.* 2003; **162**: 747–753.
36. Lu DW, El-Mofty SK, Wang HL. Expression of p16, Rb, and p53 proteins in squamous cell carcinomas of the anorectal region harboring human papillomavirus DNA. *Mod. Pathol.* 2003; **16**: 692–699.
37. Wang HL, Lu DW. Detection of human papillomavirus DNA and expression of p16, Rb, and p53 proteins in small cell carcinomas of the uterine cervix. *Am. J. Surg. Pathol.* 2004; **28**: 901–908.
38. Klaes R, Benner A, Friedrich T *et al.* p16INK4a immunohistochemistry improves interobserver agreement in the diagnosis of cervical intraepithelial neoplasia. *Am. J. Surg. Pathol.* 2002; **26**: 1389–1399.
39. Negri G, Egarter-Vigl E, Kasal A, Romano F, Haitel A, Mian C. p16INK4a is a useful marker for the diagnosis of adenocarcinoma of the cervix uteri and its precursors: an immunohistochemical study with immunocytochemical correlations. *Am. J. Surg. Pathol.* 2003; **27**: 187–193.

Estudi 2

Human Papillomavirus as a Favorable Prognostic Biomarker in Squamous Cell Carcinomas of the Vagina

Immaculada Alonso ¹, M.D, PhD; Ana Felix ², M.D. Ph.D., Victoria Fusté ³, M.D; Marta del Pino ¹, M.D, PhD; Juan Balasch ¹, M.D, PhD; Jose Rios ⁴, M.Sc; Aureli Torné ¹, M.D, Ph.D, Jaume Ordi ³, M.D, Ph.D

¹ Institut Clinic of Gynecology, Obstetrics and Neonatology, Hospital Clinic-Institut d'Investigacions Biomèdiques August Pi i Sunyer (IDIBAPS), University of Barcelona, Faculty of Medicine- Barcelona, Spain

² Department of Pathology, Instituto Português de Oncologia de Lisboa Francisco Gentil , Portugal, Faculty of Medical Sciences - CEDOC , Lisboa Portugal


³ Department of Pathology, CRESIB (Centre de Recerca en Salut Internacional de Barcelona) -Hospital Clinic, University of Barcelona Faculty of Medicine, Barcelona, Spain

⁴ Laboratories of Biostatistics & Epidemiology, Autonomous University of Barcelona and Department of Clinical Pharmacology, IDIBAPS- Hospital Clinic, Barcelona, Spain

Gynecologic Oncology 2012; 125: 194-199

Factor d'impacte: 3.760

Rànking: 5/77 en Obstetrícia i Ginecologia (1er quartil)



Human papillomavirus as a favorable prognostic biomarker in squamous cell carcinomas of the vagina[☆]

Immaculada Alonso^a, Ana Felix^b, Aureli Torné^a, Victoria Fusté^c, Marta del Pino^a, Paola Castillo^c, Juan Balasch^a, Jaume Pahisa^a, Jose Rios^d, Jaume Ordi^{c,*}

^a Institut Clinic of Gynecology, Obstetrics and Neonatology, Hospital Clinic-Institut d'Investigacions Biomèdiques August Pi i Sunyer (IDIBAPS), University of Barcelona, Faculty of Medicine, Barcelona, Spain

^b Department of Pathology, Instituto Português de Oncologia de Lisboa Francisco Gentil, Faculty of Medical Sciences – CEDOC, Lisboa, Portugal

^c CRESIB (Centre de Recerca en Salut Internacional de Barcelona) – Hospital Clinic, Department of Pathology, University of Barcelona, Faculty of Medicine, Barcelona, Spain

^d Laboratories of Biostatistics & Epidemiology, Autonomous University of Barcelona and Department of Clinical Pharmacology, IDIBAPS – Hospital Clinic, Barcelona, Spain

ARTICLE INFO

Article history:

Received 7 October 2011

Accepted 25 December 2011

Available online 4 January 2012

Keywords:

Human papillomavirus

Vagina

Squamous cell carcinoma

Prognosis

ABSTRACT

Objective. Recent evidence has confirmed two independent pathways in the development of vaginal squamous cell carcinoma (VaSCC): one related to and the other independent of human papillomavirus (HPV). The aim of our study was to evaluate whether HPV status has prognostic significance in this neoplasm.

Methods. All confirmed primary VaSCCs diagnosed and treated from 1995 to 2009 in two institutions were retrospectively evaluated (n = 57). HPV infection was detected by PCR using SPF-10 primers and typed with the INNO-LIPA HPV assay and p16^{INK4a} expression by immunohistochemistry. Disease-free and overall survival (DFS and OS) were analyzed by Kaplan–Meier analysis with the log-rank test and a multivariate Cox proportional hazard's model.

Results. HR-HPV DNA was detected in 70.2% patients. HPV16 was the most prevalent genotype (67.5% of cases). p16^{INK4a} was positive in 97.5% HPV-positive and 17.6% HPV-negative tumors (p < .001). FIGO stage was associated with DFS (p = .042) and OS (p = .008). HPV-positive tumors showed better DFS (p = .042) and OS (p = .035) than HPV-negative tumors. Multivariate analysis confirmed better DFS and OS of HPV-positive patients independent of age and stage. This reduced risk of progression and mortality in HPV-positive patients was limited to women with FIGO stages I and II tumors (HR = 0.26; 95% CI 0.10–0.69; p = 0.006).

Conclusions. HPV-positive early stage (FIGO I and II) VaSCCs have a better prognosis than early HPV-negative tumors. HPV detection and/or p16^{INK4a} immunostaining can be easily implemented in routine pathology and should be considered as valuable prognostic biomarkers in the study of patients with VaSCC.

© 2012 Elsevier Inc. All rights reserved.

Introduction

Vaginal squamous cell carcinoma (VaSCC) is an infrequent tumor that represents 1–2% of all gynecological malignancies [1]. About 30% of VaSCCs arise in women previously treated for cervical cancer [2,3]. Due to the rarity of the disease, very few studies evaluating risk factors and etiology have been published. Based on epidemiological, virological, and clinico-pathological evidence, a high percentage of these tumors are related to high-risk human papillomavirus (HPV) and share a common oncogenic pathway with cervical cancer [3], but a second pathway,

independent of HPV seems to be responsible for a minor proportion of VaSCC. This situation of two different pathways of cancer development with HR-HPV-associated and -independent tumors is common to a number of different organs such as the vulva and the head and neck region.

There are very few detailed studies on prognostic factors influencing survival in VaSCC [4–6] because of its low frequency. The information on the prognostic significance of HPV status in VaSCC is very limited and consequently, it remains unknown whether HPV-positive and -negative VaSCCs have a different prognosis. Controversial results have been reported in the vulva regarding HPV positivity and survival [7–10]. In contrast, in the head and neck region, HPV-positive tumors have been consistently shown to have a better prognosis than HPV-negative neoplasms, namely in oropharyngeal and sinonasal carcinomas [11–14]. This increased survival rate of HPV-positive tumors has been related to a better response to chemo- and radiotherapy [12,13].

Therefore, this study was aimed to evaluate the prognostic significance of several clinical, pathological and therapeutical factors in

[☆] Financial support: Supported in part by grants PI09/1084 and PI09/1524 from the Fondo de Investigaciones Sanitarias and a grant from the AEPCC (Asociación Española de Patología Cervical y Colposcopia).

* Corresponding author at: C/Villarroel 170, 08036-Barcelona, Spain. Fax: +34 93 2279325.

E-mail address: jordi@clinic.ub.es (J. Ordi).

women with primary VaSCCs specially focusing on HR-HPV infection association.

Patients and methods

Patients

All cases of primary invasive VaSCC treated in two institutions, the Hospital Clinic of Barcelona and the Instituto Portugues de Oncologia of Lisboa between 1989 and 2009 were retrieved from the files of the Departments of Pathology and Obstetrics and Gynecology of both institutions. Some of these cases were included in the previous studies done by Ferreira et al. [15] and Fuste et al. [16]. Patients with a previous history of carcinoma of the uterine cervix diagnosed less than 5 years previously and tumors with contiguous cervical or vulvar extension were excluded from the study [17]. Clinical and epidemiologic data were obtained from the medical records. Tumor size, location and stage were obtained through the review of the surgical and pathological reports. Tumor stage was assigned according to criteria of the last reviewed International Federation of Gynecology and Obstetrics (FIGO) [18]. Primary treatment modality data (surgery, radiation therapy, chemotherapy, etc.) as well as treatment approach at recurrence were obtained from the review of the clinical files. All patients were followed in the Cancer Unit of each Department of Obstetrics and Gynecology. Routine follow-up of each patient was conducted at intervals of 3 months during the first two years and every six months afterwards. On each visit, a physical examination and determination of serum markers [19] were performed. Additional diagnostic procedures (i.e. CT-scan, magnetic resonance imaging, thorax radiography, bone scintigraphy) were carried out when clinically indicated. The study was approved by the Institutional Ethical Review Boards of both institutions.

Pathological analysis

All available slides from surgical specimens were independently reviewed by two pathologists (V.F. and J.O.) and the diagnosis was confirmed in all cases. Invasive carcinomas were classified using conventional criteria (WHO, 2004). The depth of invasion was carefully reevaluated in each case. When differences between the two independent evaluations were detected, a new consensus evaluation was conducted. In all cases, a representative block of the invasive carcinoma was selected.

Immunohistochemistry

Immunohistochemical studies were performed with the automated immunohistochemical system Autostainer Link 48® (Dako Co, Carpinteria, CA, USA), using the EnVision system (Dako). p16^{INK4a} was detected using the CINtec® histology kit (clone E6H4, mtm Laboratories, Heidelberg, Germany) following the manufacturer's protocol. In each series a negative control, consisting of a normal cervix, and a positive control, consisting of a CIN3, were included.

Evaluation of the p16^{INK4a} immunostained slides was performed on 3 different staining patterns: negative, focal, or diffuse staining. Only cases with diffuse staining (continuous staining of cells of the basal and parabasal layers, independently of positive or negative staining in the center of the tumor nests) were considered as positive for analytical purposes. p53 was detected with the monoclonal antibody DO-7 (Dako). A positive control consisting of an endometrial serous carcinoma was included in each series. p53 immunostaining was considered positive when more than 25% of the neoplastic cells showed nuclear staining.

DNA extraction

As previously reported [20], in all cases a representative block including both the invasive carcinoma and the associated VaIN, if present, was selected. Ten micrometer-thick sections of formalin-fixed, paraffin-embedded tissues were cut using the sandwich technique, which implies that the first and last sections are stained with H&E and used to confirm the adequacy of the sample, whereas the central sections are used for DNA extraction. Sectioning and sample preparation were done with the highest measures to avoid contamination and cross-contamination replacing the microtome blade after each case. The tissue sections were digested with proteinase K in a volume of 250 μ L at 56 °C overnight. Proteinase K was heat-inactivated at 95 °C for 10 min. A 1/10 dilution of the sample was used for polymerase chain reaction (PCR) (10 μ L). The quality of extracted DNA was evaluated by PCR using b-globin specific primers, B4 (5-GCTTCTGAC-CAACTGTG-3) and B5 (5-CACCACCAACTTCATCCA-3). Only DNA preparations yielding positive amplifications using b-globin primers were further analyzed for HPV detection and genotyping.

HPV DNA detection and typing

Broad-spectrum HPV DNA amplification was performed using the short PCR fragment (SPF10) primer set (Innogenetics Diagnostica, Barcelona, Spain), as described previously [20]. SPF10 primers amplify a 65-base pair (bp) fragment from the L1 region of the HPV genome. PCRs were performed in 50 μ L reaction following standard conditions. For HPV amplification, a 9-min denaturation step at 94 °C was followed by 40 cycles of amplification using 1.5 IU DNA polymerase (Amplitaq Gold DNA polymerase; Applied Biosystems, Carlsbad, CA, USA) with a thermocycler (PTC-200, Peltier Thermal Cycler; MJ Research, Waltham, MA, USA). Each cycle included a denaturation step at 94 °C for 30 s, a primer annealing step at 52 °C for 45 s and a chain elongation step at 72 °C for 45 s. The final elongation step was prolonged by 5 min. The PCR products were subjected to electrophoresis in a 3% agarose gel and the 65-bp product was visualized with ethidium bromide staining. Additional confirmation of the presence of amplified HPV-specific sequences was performed using HPV DNA enzyme immunoassay, a microliter plate-based hybridization assay. All samples were then incubated with the INNO-LIPA HPV research assay. Twenty-five individual HPV genotypes (6, 11, 16, 18, 31, 33, 34, 35, 39, 40, 42, 43, 45, 51, 52, 53, 54, 56, 58, 59, 66, 68, 70 and 74) can be identified simultaneously in a single assay. In this assay, 10 μ L of denatured HPV PCR product was hybridized to the genotype-specific probes immobilized as parallel lines on a nitrocellulose strip. After the washing step, the products of hybridization were detected by a color reaction with alkaline phosphatase–streptavidin conjugate and substrate (5-bromo-4-chloro-3-indolyl phosphate and nitroblue tetrazolium), which resulted in a purple precipitate. The results of the hybridization were assessed visually by comparison with the standard grid. Positive control consisted in the positive amplification control included in the INNO-LiPA HPV Genotyping v2 Amp kit. The negative control consisted in PBS buffer that was processed simultaneously with the patient samples in the DNA extraction and PCR step.

Statistical analysis

The results are reported as medians and inter-quartile range (IQ range), absolute frequencies and percentages. The Fisher exact test was used for comparisons between nominal variables and the Mann–Whitney U test was used for ordinal or quantitative variables. Disease-free survival (DFS) was defined as the time from treatment to local recurrence or metastasis. Overall survival (OS) was defined as the time from the date of treatment to the date of death of disease or to the last follow-up date. Deaths from other causes not related to vaginal cancer and without documented progression were censored at the date

of death. Outcome data were described by the Kaplan–Meier method and survival curves were compared with the log-rank test. Univariate Cox models were used to analyze the factors studied as prognostic factors for OS or DFS using the risk estimation as hazard ratio (HR) and their 95% confidence intervals. These models included age, FIGO stage, tumor size, location, associated VaIN, other associated neoplasms, previous hysterectomy, treatment modality, p16INK4a and p53 positivity and HPV status as covariates. Multivariate Cox regression models were applied to adjust group comparisons to possible confounders and evaluate interaction effects with regard to morbidity and survival data. A cut-off of 68 years was selected for age according to the median of the overall series.

Data were analyzed with the program SPSS (version 18.0; SPSS, Inc, Chicago, IL). All statistical tests were two-sided, and a p value of .05 or less was considered statistically significant.

Results

HPV DNA detection

Fifty-seven patients with primary VaSCCs were identified. HR-HPV infection was detected in the tumor in 40 patients (70.2%). HPV16 was the most prevalent type detected (27 out of the 40 HPV-positive cases [67.5%]). HPV33 was detected in three cases (one of them co-infected with type 16). HPVs 18, 31, 52 and 58 were detected in two cases each, and types 35, 51 and 59 were detected in one case.

Clinical characteristics at diagnosis of HPV-positive and -negative VaSCCs and treatment schedule at diagnosis

The median age of the overall series was 68 years (range 36–89). No differences were observed in the median age between HPV-positive (median 66; IQ range 53–72) and HPV-negative VaSCC (median 75; IQ range 60–82) ($p=0.060$). A history of previous hysterectomy was identified in 20/57 women (35.1%). In the HPV-positive group 16 patients (40.0%) had a previous hysterectomy (6 because of cervical cancer; 5 due to CIN3 and 5 for benign diseases). In the HPV-negative group, 4 patients (23.5%) had a previous hysterectomy due to benign diseases.

Table 1 shows the clinical features as well as the treatment performed at diagnosis to the patients according to the presence or absence of HPV. No significant differences were observed in stage and treatment between HPV-positive and -negative women. Four out of five HPV-negative (80%) and 9/10 HPV-positive women (90%) initially

Table 1
Surgical staging, clinico-pathological characteristics, and treatment schedule at diagnosis according to HPV status.

	HPV-negative (n = 17)	HPV-positive (n = 40)	p-value
	n (%)	n (%)	
Age \geq 68 years	10 (58.8)	19 (47.5)	0.565 ^c
FIGO stage			0.854 ^d
I	3 (17.7)	7 (17.5)	
II	9 (52.9)	21 (52.5)	
III	4 (23.5)	6 (15.0)	
IV	1 (5.9)	6 (15.0)	
Previous hysterectomy	4 (23.5)	16 (40.0)	0.364 ^c
Treatment			0.724 ^c
Surgery	5 ^a (29.4)	10 ^b (25.0)	
Radiation therapy	9 (52.9)	23 (57.5)	
Radio/chemotherapy	2 (11.8)	3 (7.5)	
Chemotherapy	0 (0.0)	3 (7.5)	
Palliative	1 (5.9)	1 (2.5)	

HPV: human papillomavirus.

^a4/5 women received adjuvant radiation therapy.

^b9/10 women received adjuvant radiation therapy.

^cFisher's exact test.

^dMann–Whitney U test.

treated by surgery received adjuvant radiation therapy. There were no significant differences in the proportion of patients receiving radiotherapy alone or in combination with chemotherapy as primary treatment in HPV-positive (28; 70%) and HPV-negative tumors (11; 64.7%) ($p=0.724$). Overall, 50 patients received radiation therapy either as primary treatment (in some cases associated with chemotherapy) or as adjuvant treatment after surgery. In the HPV-negative group 15/17 (88.2%) received radiation therapy (11 of them with brachytherapy), and in the HPV-positive group 35/40 (87.5%) were radiated (31 of them with brachytherapy).

Histological and immunohistochemical characteristics of HPV-positive and -negative VaSCCs

Twenty-nine tumors (50.9%) were of the non-keratinizing type histologically; 17 (29.8%) were keratinizing; 6 (10.5%) were basaloid and 5 (8.8%) were of the warty type. The histological tumor type and grade, the immunohistochemical expression of p16^{INK4a} and p53, the presence of vaginal intraepithelial neoplasia (VaIN), as well as the association or not with cervical or vulvar intraepithelial neoplasia (CIN or VIN) and/or previous cervical cancer in HPV-positive and -negative tumors are shown in Table 2.

Progression and survival analysis

The median follow-up was 3.7 years (range: 0.1 to 21 years). Based on Kaplan–Meier estimates, FIGO stage was significantly associated both with DFS ($p=.033$, log rank test) and OS ($p=.007$, log rank test) (Figs. 1a and b). HPV-positive tumors showed better DFS ($p=.042$, log rank test) and OS ($p=.035$, log rank test) than HPV-negative tumors (Figs. 2a and b). The estimated 5-year DFS for HPV-positive and -negative patients was 55.8% and 33.1%, respectively. The estimated 5-year OS for HPV-positive and -negative patients was 65.0% and 48.0%, respectively.

Table 3 shows the univariate Cox models for disease progression and mortality. Advanced FIGO stages (III–IV) were associated with increased risk of progression and mortality. Primary treatment with chemo-radiotherapy was also associated with an increased mortality as most of the patients treated with this schedule had advanced stages. HPV-positive status and VaIN were associated with decreased

Table 2

Histological tumor type, histological grade, immunohistochemical expression of p16^{INK4a} and p53, presence of vaginal intraepithelial neoplasia (VaIN), association with cervical or vulvar intraepithelial neoplasia (CIN or VIN) and/or previous cervical cancer in HPV-positive and -negative tumors.

	HPV-negative (n = 17)	HPV-positive (n = 40)	p
	n (%)	n (%)	
Histological type			<0.001 ^a
Keratinizing	12 (70.6)	5 (12.5)	
Non-keratinizing	3 (17.6)	26 (65.0)	
Basaloid	1 (5.9)	5 (12.5)	
Warty	1 (5.9)	4 (10.0)	
Histological grade			0.018 ^b
Grade 1	1 (5.9)	6 (15.0)	
Grade 2	7 (41.2)	26 (65.0)	
Grade 3	9 (52.9)	8 (20.0)	
P16 ^{INK4a} positive staining	3 (17.6)	39 (97.5)	<0.001 ^a
P53 positive staining	10 (58.8)	5 (12.5)	<0.001 ^a
VaIN ^{c,d}	2 (22.2)	14 (70.0)	0.023 ^a
Other premalignant or malignant lesions of the lower genital tract	2 (11.8)	17 (42.5)	0.032 ^a

HPV: human papillomavirus; VIN: vulvar intraepithelial neoplasia; CIN: cervical intraepithelial neoplasia.

^a Fisher's exact test.

^b Mann–Whitney U test.

^c VaIN: vaginal intraepithelial neoplasia.

^d Only 29 cases were available for the analysis.

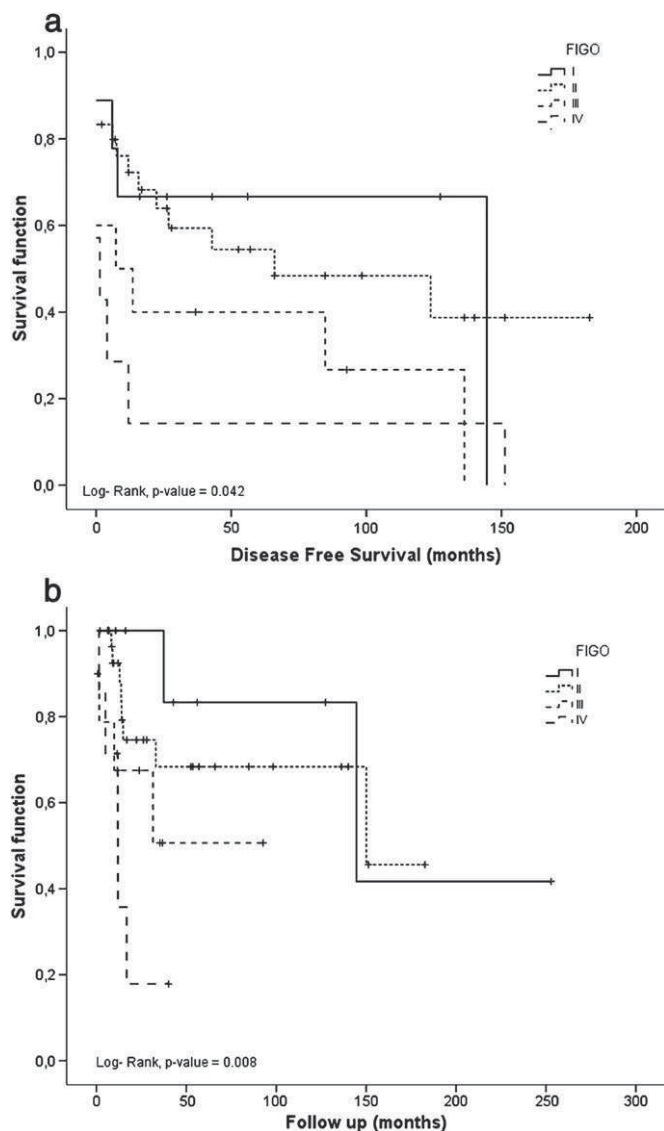


Fig. 1. Kaplan–Meier curves for disease-free survival (a) and overall survival (b) stratified by FIGO stage.

risk of progression and decreased mortality. Age, p16 and p53 staining were not associated with risk of progression.

In the multivariable analysis, HPV-positivity, retained the association with a more favorable DFS and OS and this association was independent between the evaluated variables (age, FIGO stage, ValN, treatment at diagnosis) (Table 4). To further evaluate the effect of possible interactions between HPV positivity and FIGO stage in terms of DFS ($p=0.074$), the analysis was performed separately for stages I and II and stages III and IV. There was a reduced risk of progression in HPV positive patients with FIGO stages I and II tumors (HR=0.26; 95% CI 0.10–0.69; $p=0.006$) but not in women with stages III and IV tumors (HR=0.98; 95% CI 0.30–3.22; $p=0.976$). No differences were observed between HPV-positive and -negative patients in DFS (57.3% vs 41.7%; $p=.250$, log rank test) and OS (63.0% vs 64.3%; $p=.618$, log rank test) among patients initially treated by radiation therapy.

Discussion

Our results confirm previous evidence showing that, similar to vulvar invasive squamous cell carcinoma, VaSCC develops following two different ethiopathogenic pathways: one is related to HPV infection, whereas a second subset of tumors arises via independent HPV

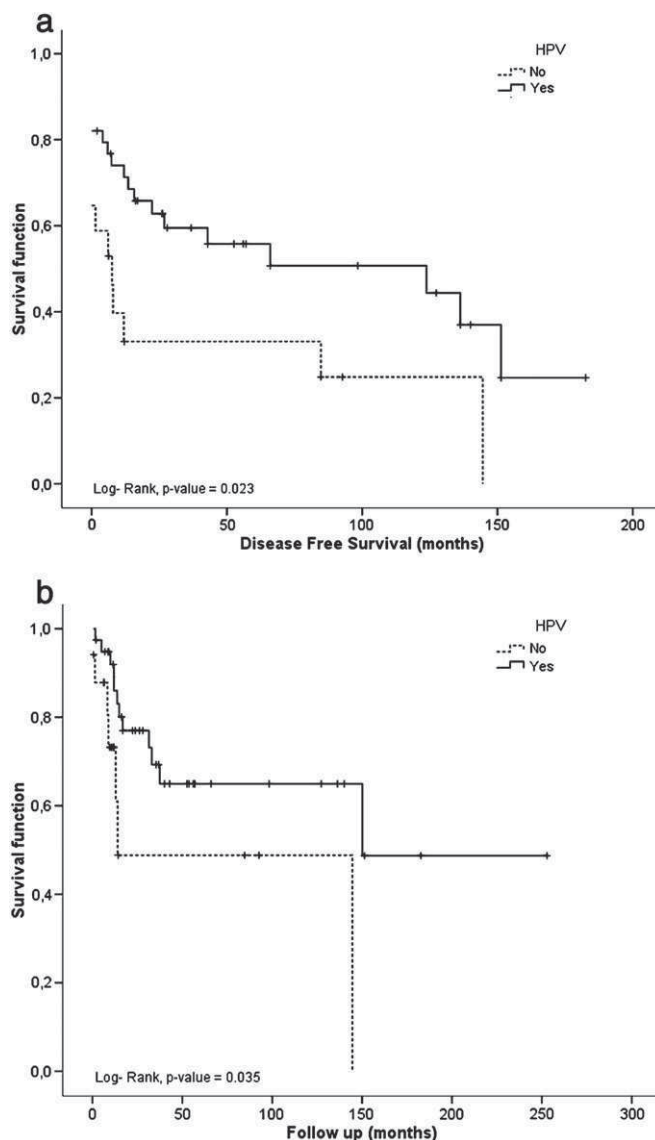


Fig. 2. Kaplan–Meier curves for disease-free survival (a) and overall survival (b) stratified by human papillomavirus status.

Table 3

Univariate Cox model for disease progression and mortality.

Variable	Disease progression		Mortality	
	HR (95% CI)	p	HR (95% CI)	p
Age ≥ 68 years	1.78 (0.86–3.67)	0.117	1.23 (0.47–3.19)	0.677
FIGO stages III–IV	2.43 (1.22–4.85)	0.012	3.79 (1.45–9.93)	0.007
ValN ^a	0.28 (0.09–0.80)	0.018	0.12 (0.01–1.04)	0.055
Other neoplasms	0.58 (0.25–1.30)	0.184	0.38 (0.12–1.19)	0.097
Previous hysterectomy	0.47 (0.21–1.05)	0.066	0.37 (0.12–1.60)	0.087
HPV positivity	0.46 (0.23–0.95)	0.035	0.37 (0.14–0.97)	0.042
p16 ^{INK4a} positivity	0.53 (0.25–1.11)	0.091	0.54 (0.19–1.54)	0.252
p53 positivity	1.32 (0.62–2.81)	0.463	0.85 (0.23–2.59)	0.776
Treatment				
Surgery ^b	1		1	
Radiation therapy	1.24 (0.51–2.98)	0.624	2.64 (0.57–12.1)	0.213
Chemotherapy	3.56 (0.90–14.06)	0.070	5.30 (0.72–39.08)	0.102
Chemo-radiotherapy	1.84 (0.46–7.25)	0.386	7.07 (1.11–44.8)	0.038

HR: hazard ratio; CI: confidence interval; ValN: vaginal intraepithelial neoplasia; HPV: human papillomavirus.

^a Only 29 cases were available for the analysis.

^b 93/15 women received adjuvant radiation therapy.

Table 4
Multivariate Cox model for disease free and overall survival of the VaSCC cohort using human papillomavirus (HPV) and clinical and pathological relevant data.

Variable	Disease free survival			Overall survival		
	HR (95% CI)	p-value	Interaction p-value	HR (95% CI)	p-value	Interaction p-value
HPV positivity	0.45 (0.22–0.92)	0.029	0.164	0.35 (0.13–0.94)	0.038	0.191
Age ≥68 years	1.85 (0.89–3.85)	0.098		1.36 (0.51–3.59)	0.539	
HPV positivity	0.49 (0.24–1.00)	0.050	0.074	0.36 (0.14–0.93)	0.035	0.179
FIGO stages III–IV	2.33 (1.17–4.65)	0.017		3.88 (1.49–10.10)	0.005	
HPV positivity	0.43 (0.12–1.52)	0.191	0.073	0.30 (0.04–2.27)	0.246	0.956
VaIN ^a	0.43 (0.12–0.50)	0.073		3.208 (0.02–2.38)	0.204	
HPV positivity	0.45 (0.21–0.94)	0.034	0.418	0.38 (0.14–1.06)	0.064	0.498
Chemo-radiotherapy ^b	1.49 (0.64–3.48)	0.356		3.08 (0.70–13.59)	0.138	

HR: hazard ratio; CI: confidence interval obtained from Cox regression model; HPV + co-factor. Interaction p-values obtained from Cox regression model: HPV + co-factor + HPV × co-factor. VaIN: vaginal intraepithelial neoplasia; HPV: human papillomavirus.

^a Only 29 cases were available for the analysis.

^b Cases initially treated by radiation therapy, chemotherapy or radio-chemotherapy, surgical treatment (with or without adjuvant radiation therapy) was used as a baseline.

pathways. However, in contrast to the 20–35% of tumors positive for HPV in the vulva [20,21] an overwhelming number of VaSCC are HPV-positive. The prevalence of HPV-positive primary VaSCCs in our series was 70%. Previous studies on VaSCC have reported a highly variable number of HPV-positive cases ranging from 21% to 100%. This wide variation between different series indicates differences in case selection or in the choice of the technical methodology that may result in over- or underestimation of HPV positivity [15,22–27]. In contrast with most previously published series, the present study includes the immunohistochemical detection of p16^{INK4A} in order to provide more accurate evidence of the etiological implication of viral infection [16,20]. Nearly all the HPV-positive cases of our series showed a marked overexpression of p16^{INK4A} strongly supporting the etiological involvement of HPV in tumor development. In contrast, only 17.5% of the HPV-negatives were positive. Thus, our results indicate that p16^{INK4A} immunostaining can be a useful tool to easily and quickly classify VaSCC into HPV-positive or HPV-negative.

The most prevalent HPV type found in our series was HPV16, which is similar to data reported in other studies [15,25,28,29]. In agreement with previous studies, HPV-positive VaSCCs in our series were significantly associated with non-keratinizing, basaloid or warty morphology, with the presence of VaIN and with p16^{INK4A} staining, whereas HPV-negative tumors were mostly of the keratinizing type and were associated with p53 staining [15,25]. However, there was a significant overlap with some HPV-positive tumors being of the keratinizing type and some HPV-negative carcinomas having non-keratinizing or basaloid morphology; results similar to those observed in vulvar carcinomas [10].

VaSCC is mainly a disease of older postmenopausal women, as shown in previous studies [1,22]. Fifty percent of the overall group was older than 68 years, even in the HPV-positive women. Although HPV-positive patients in the present series tended to be younger than those who were HPV-negative, the difference was not significant, as observed in a previous report [15]. As shown in previous studies [4–6,30–32] FIGO staging was clearly related to DFS and OS.

Nevertheless, the most relevant results of our study were related to the prognostic significance of HPV infection in women with VaSCC. Although in our series HPV-positive and -negative groups were similar in terms of FIGO stage distribution at diagnosis, history of previous hysterectomy, or treatment indicated as first option, HPV-positive tumors were associated with a reduced risk of disease progression and mortality both in Kaplan–Meier estimates and in the univariate analysis. This association was confirmed in the multivariate analysis and was independent of other variables such as age, staging or treatment schedule at diagnosis. Interestingly, this improved prognosis of women with HPV-positive tumors was limited to those patients with FIGO stages I and II tumors. To our knowledge, only two previous studies have evaluated the possible role of HPV status on the prognosis of patients treated for VaSCC [23,33]. Both studies suggest

an improved DFS and OS in women with HPV-positive tumors. However, the major limitation of these studies is the very small number of patients. Finally, in our VaIN study a correlation was found between VaIN and improved DFS and OS, but this was probably due to the clear association between VaIN and HPV etiology.

In recent years HPV detection has been shown to provide relevant information in several settings where, as in the vagina, two different carcinoma pathways, HPV-positive and -negative, exist. Different studies have consistently shown that in the head and neck region HPV-positive tumors have a significantly better prognosis than HPV-negative neoplasms [11–13,34]. This better prognosis has been related to a better response to radio-chemotherapy. Thus, current diagnostic protocols in head and neck squamous cell carcinomas include HPV detection and/or p16^{INK4A} immunohistochemical staining as prognostic biomarkers of a subset of tumors with a better prognosis in which radio and chemotherapy have a relevant role in the control of the disease [13]. As previously discussed, significant differences in survival were found in our study between HPV-positive and -negative patients, similar to the findings in the head and neck area. We cannot conclude from our results whether women with HPV-positive VaSCC have a better response to radiation therapy or not, as almost all patients received this treatment either as primary or adjuvant treatment after surgery.

In conclusion, in this study, which includes the largest series of women with confirmed primary VaSCCs with knowledge of their HPV status, patients with HPV-positive had a better disease-free and overall survival. This better survival was basically related to the better behavior observed in women with early stage (FIGO I and II) tumors. Further prospective studies including a larger number of cases are needed to confirm these results and to determine whether HPV-status may predict the response of VaSCC to adjuvant treatments.

Conflict of interest statement

Dr. Ordi has been a temporary advisor to mtm Laboratories.

Acknowledgments

The authors are grateful to Ms. Lorena Marimon and Nadia Abu-Ligha for their technical assistance, and to Donna Pringle for the English revision of the manuscript.

References

- [1] Creasman WT, Phillips JL, Menck HR. The National Cancer Data Base report on cancer of the vagina. *Cancer* 1998;83:1033–40.
- [2] Leminen A, Forss M, Lehtovirta P. Therapeutic and prognostic considerations in primary carcinoma of the vagina. *Acta Obstet Gynecol Scand* 1995;74:379–83.
- [3] Murad TM, Durant JR, Maddox WA, et al. The pathologic behavior of primary vaginal carcinoma and its relationship to cervical cancer. *Cancer* 1975;35:787–94.
- [4] Stock RG, Chen AS, Seski J. A 30-year experience in the management of primary carcinoma of the vagina: analysis of prognostic factors and treatment modalities. *Gynecol Oncol* 1995;56:45–52.

- [5] Tran PT, Su Z, Lee P, et al. Prognostic factors for outcomes and complications for primary squamous cell carcinoma of the vagina treated with radiation. *Gynecol Oncol* 2007;105:641–9.
- [6] Urbanski K, Kojis Z, Reinfuss M, et al. Primary invasive vaginal carcinoma treated with radiotherapy: analysis of prognostic factors. *Gynecol Oncol* 1996;60:16–21.
- [7] Pinto AP, Schlecht NF, Pintos J, et al. Prognostic significance of lymph node variables and human papillomavirus DNA in invasive vulvar carcinoma. *Gynecol Oncol* 2004;92:856–65.
- [8] Lindell G, Nasman A, Jonsson C, et al. Presence of human papillomavirus (HPV) in vulvar squamous cell carcinoma (VSCC) and sentinel node. *Gynecol Oncol* 2010;117:312–6.
- [9] van der Avoort I, Shirango H, Hoevenaars BM, et al. Vulvar squamous cell carcinoma is a multifactorial disease following two separate and independent pathways. *Int J Gynecol Pathol* 2006;25:22–9.
- [10] Alonso I, Fuste V, del Pino M, et al. Does human papillomavirus infection imply a different prognosis in vulvar squamous cell carcinoma? *Gynecol Oncol* 2011;122(3):509–14 [Electronic publication ahead of print 2011 Jun 8].
- [11] Alos L, Moyano S, Nadal A, et al. Human papillomaviruses are identified in a subgroup of sinonasal squamous cell carcinomas with favorable outcome. *Cancer* 2009;115:2701–9.
- [12] Fakhry C, Westra WH, Li S, et al. Improved survival of patients with human papillomavirus-positive head and neck squamous cell carcinoma in a prospective clinical trial. *J Natl Cancer Inst* 2008;100:261–9.
- [13] Lassen P, Eriksen JG, Hamilton-Dutoit S, et al. Effect of HPV-associated p16INK4A expression on response to radiotherapy and survival in squamous cell carcinoma of the head and neck. *J Clin Oncol* 2009;27:1992–8.
- [14] Lee YC, Holcomb K, Buhl A, et al. Rapid progression of primary vaginal squamous cell carcinoma in a young HIV-infected woman. *Gynecol Oncol* 2000;78:380–2.
- [15] Ferreira M, Crespo M, Martins L, et al. HPV DNA detection and genotyping in 21 cases of primary invasive squamous cell carcinoma of the vagina. *Mod Pathol* 2008;21:968–72.
- [16] Fuste V, del Pino M, Perez A, et al. Primary squamous cell carcinoma of the vagina: human papillomavirus detection, p16(INK4A) overexpression and clinicopathological correlations. *Histopathology* 2010;57:907–16.
- [17] Hellman K, Lundell M, Silfversward C, et al. Clinical and histopathologic factors related to prognosis in primary squamous cell carcinoma of the vagina. *Int J Gynecol Cancer* 2006;16:1201–11.
- [18] Current FIGO staging for cancer of the vagina, fallopian tube, ovary, and gestational trophoblastic neoplasia. *Int J Gynaecol Obstet* 2009;105:3–4.
- [19] Hefler L, Tempfer C, Obermair A, et al. Serum concentrations of vascular endothelial growth factor in vulvar cancer. *Clin Cancer Res* 1999;5:2806–9.
- [20] Santos M, Landolfi S, Olivella A, et al. p16 overexpression identifies HPV-positive vulvar squamous cell carcinomas. *Am J Surg Pathol* 2006;30:1347–56.
- [21] Kurman RJ, Toki T, Schiffman MH. Basaloid and warty carcinomas of the vulva. Distinctive types of squamous cell carcinoma frequently associated with human papillomaviruses. *Am J Surg Pathol* 1993;17:133–45.
- [22] Daling JR, Madeleine MM, Schwartz SM, et al. A population-based study of squamous cell vaginal cancer: HPV and cofactors. *Gynecol Oncol* 2002;84:263–70.
- [23] Ikenberg H, Runge M, Goppinger A, et al. Human papillomavirus DNA in invasive carcinoma of the vagina. *Obstet Gynecol* 1990;76:432–8.
- [24] Kiyabu MT, Shibata D, Arnheim N, et al. Detection of human papillomavirus in formalin-fixed, invasive squamous carcinomas using the polymerase chain reaction. *Am J Surg Pathol* 1989;13:221–4.
- [25] Koyamatsu Y, Yokoyama M, Nakao Y, et al. A comparative analysis of human papillomavirus types 16 and 18 and expression of p53 gene and Ki-67 in cervical, vaginal, and vulvar carcinomas. *Gynecol Oncol* 2003;90:547–51.
- [26] Okagaki T, Clark BA, Zachow KR, et al. Presence of human papillomavirus in verrucous carcinoma (Ackerman) of the vagina. Immunocytochemical, ultrastructural, and DNA hybridization studies. *Arch Pathol Lab Med* 1984;108:567–70.
- [27] Ostrow RS, Manias DA, Clark BA, et al. The analysis of carcinomas of the vagina for human papillomavirus DNA. *Int J Gynecol Pathol* 1988;7:308–14.
- [28] De Vuyst H, Clifford GM, Nascimento MC, et al. Prevalence and type distribution of human papillomavirus in carcinoma and intraepithelial neoplasia of the vulva, vagina and anus: a meta-analysis. *Int J Cancer* 2009;124:1626–36.
- [29] Insinga RP, Liaw KL, Johnson LG, et al. A systematic review of the prevalence and attribution of human papillomavirus types among cervical, vaginal, and vulvar precancers and cancers in the United States. *Cancer Epidemiol Biomarkers Prev* 2008;17:1611–22.
- [30] Frank SJ, Jhingran A, Levenback C, et al. Definitive radiation therapy for squamous cell carcinoma of the vagina. *Int J Radiat Oncol Biol Phys* 2005;62:138–47.
- [31] Kosary CL. FIGO stage, histology, histologic grade, age and race as prognostic factors in determining survival for cancers of the female gynecological system: an analysis of 1973–87 SEER cases of cancers of the endometrium, cervix, ovary, vulva, and vagina. *Semin Surg Oncol* 1994;10:31–46.
- [32] Tewari KS, Cappuccini F, Puthawala AA, et al. Primary invasive carcinoma of the vagina: treatment with interstitial brachytherapy. *Cancer* 2001;91:758–70.
- [33] Brunner AH, Grimm C, Polteraer S, et al. The prognostic role of human papillomavirus in patients with vaginal cancer. *Int J Gynecol Cancer* 2011;21:923–9.
- [34] Li W, Thompson CH, O'Brien CJ, et al. Human papillomavirus positivity predicts favourable outcome for squamous carcinoma of the tonsil. *Int J Cancer* 2003;106:553–8.

Estudi 3

Does human papillomavirus infection imply a different prognosis in vulvar squamous cell carcinoma?

Immaculada Alonso a, Victoria Fusté b, Marta del Pino a, Paola Castillo b, Aureli Torné a, Pere Fusté a, Jose Rios c, Jaume Pahisa a, Juan Balasch a, Jaume Ordi b

a Institut Clinic of Gynecology, Obstetrics and Neonatology, Hospital Clinic-Institut d'Investigacions Biomèdiques August Pi i Sunyer (IDIBAPS),

Faculty of Medicine—University of Barcelona, Barcelona, Spain
b Department of Pathology, CRESIB (Centre de Recerca en Salut Internacional de Barcelona)—Hospital Clinic, Faculty of Medicine—University of Barcelona, Barcelona, Spain.

c Laboratory of Biostatistics & Epidemiology (Universitat Autònoma de Barcelona), Clinical Pharmacology Service, IDIBAPS, (Hospital Clinic), Barcelona, Spain

Gynecologic Oncology 122 (2011) 509–514

Factor d'impacte: 3.760

Rànkings: 5/77 en Obstetrícia i Ginecologia (1er quartil)



Does human papillomavirus infection imply a different prognosis in vulvar squamous cell carcinoma?

Immaculada Alonso^a, Victoria Fusté^b, Marta del Pino^a, Paola Castillo^b, Aureli Torné^a, Pere Fusté^a, Jose Rios^c, Jaume Pahisa^a, Juan Balasch^a, Jaume Ordi^{b,*}

^a Institut Clinic of Gynecology, Obstetrics and Neonatology, Hospital Clinic-Institut d'Investigacions Biomèdiques August Pi i Sunyer (IDIBAPS), Faculty of Medicine—University of Barcelona, Barcelona, Spain

^b Department of Pathology, CRESIB (Centre de Recerca en Salut Internacional de Barcelona)—Hospital Clinic, Faculty of Medicine—University of Barcelona, Barcelona, Spain

^c Laboratory of Biostatistics & Epidemiology (Universitat Autònoma de Barcelona), Clinical Pharmacology Service, IDIBAPS, (Hospital Clinic), Barcelona, Spain

ARTICLE INFO

Article history:

Received 25 February 2011

Available online 8 June 2011

Keywords:

HPV

p16

Prognosis

Vulvar cancer

ABSTRACT

Background. Two independent pathways in the development of vulvar squamous cell carcinoma (VSCC) have been described, one related to and the other independent of high-risk human papillomavirus (HR-HPV). The aim of our study was to evaluate whether the HPV status has a prognostic significance or can predict response to radiotherapy.

Methods. All VSCC diagnosed from 1995 to 2009 were retrospectively evaluated ($n = 98$). HPV infection was detected by amplification of HPV DNA by PCR using SPF-10 primers and typed by the INNO-LIPA HPV research assay. p16^{INK4a} expression was determined by immunohistochemistry. Disease-free and overall survival (DFS and OS) were estimated by Kaplan–Meier analysis with the log-rank test and a multivariate Cox proportional hazard's model.

Results. HR-HPV DNA was detected in 19.4% of patients. HPV16 was the most prevalent genotype (73.7% of cases). p16^{INK4a} stained 100% HPV-positive and 1.3% HPV-negative tumors ($p < .001$). No differences were found between HPV-positive and -negative tumors in terms of either DFS (39.8% vs. 49.8% at 5 years; $p = .831$), or OS (67.2% vs. 71.4% at 5 years; $p = .791$). No differences in survival were observed between HPV-positive and -negative patients requiring radiotherapy (hazard ratio [HR] 1.04, 95% confidence interval [CI] .45 to 2.41), FIGO stages III–IV ($p = .002$), lymph node metastasis ($p = .030$), size ≥ 20 mm ($p = .023$), invasion depth ($p = .020$) and ulceration ($p = .032$) were associated with increased mortality but in multivariate only lymph node metastasis retained the association (HR 13.28, 95% CI 1.19 to 148.61).

Conclusions. HPV-positive and -negative VSCCs have a similar prognosis. Radiotherapy does not increase survival in HPV-positive women.

© 2011 Elsevier Inc. All rights reserved.

Introduction

Vulvar squamous cell carcinoma (VSCC) is an infrequent tumor that represents 3–5% of all gynecological malignancies and 1% of all malignant tumors in women [1]. Based on epidemiological, virological, and clinico-pathological evidence, two different pathways in the development of VSCC have been described, one related to and the other independent of HR-HPV infection. These latter tumors are frequently associated with the presence of chronic mucosal-cutaneous disorders. Data on VSCC are still sparse and the proportion of HR-HPV positive tumors ranges from 9% to 70% in different studies [2–5].

Because of the low frequency of VSCC there are very few detailed studies on the effect of HPV infection on survival and thus, the prognostic significance of HR-HPV infection has not been well established yet. Interestingly, in several areas such as the head and

neck region, HPV-positive tumors have consistently shown better prognosis than HPV-negative neoplasms. This better survival rate of HPV-positive tumors has been previously reported in oropharyngeal and sinonasal tumors [6–9] and has been related to a better response to chemo- and radiotherapy [6,7,10]. It is not known whether HPV-positive vulvar tumors have an improved prognosis and whether they share with HPV-positive head and neck tumors this better response to chemo- and radiotherapy. Therefore, this study was aimed to evaluate the prognostic significance of HR-HPV infection on SCCV and its possible implications on the response to chemo- and radiotherapy adjuvant treatments.

Patients and methods

Patients

All cases of invasive VSCC from patients who underwent treatment in the Hospital Clinic of Barcelona between 1995 and 2008 were

* Corresponding author. Fax: +34 93 2279325.

E-mail address: jordi@clinic.ub.es (J. Ordi).

retrieved from the files of the department of pathology and obstetrics and gynecology. Epidemiologic data were obtained from the medical records. Tumor size, ulceration and stage were determined from the review of the surgical and pathological reports. Tumor stage was re-assigned according to the last reviewed International Federation of Gynecology and Obstetrics (FIGO) [11]. Primary treatment modality data as well as treatment approach at recurrence were obtained from the review of the clinical files. All patients were followed up in the Cancer Unit of the Department of Obstetrics and Gynecology. Routine follow-up of each patient was conducted at intervals of 3 months during the first 2 years and every 6 months afterwards. At each visit, physical examination and determination of serum markers (Cyfra 21.1, SCC and CEA) [12] were performed. Additional diagnostic procedures (i.e. CT-scan, thorax radiography, bone gammagraphy) were carried out when clinically indicated.

The study was approved by the Institutional Ethical Review Board.

Pathological analysis

All available slides from VSCC surgical specimens were independently reviewed by two pathologists (V.F. and J.O.) and the diagnosis was confirmed in all cases. Invasive carcinomas were classified by using conventional criteria (WHO, 2004). The depth of invasion and the histological lesions in non-neoplastic adjacent skin (vulvar intraepithelial neoplasia [VIN], lichen sclerosus [LS] and squamous cell hyperplasia [SCC]) were also evaluated. When differences between the two independent evaluations were detected, a new evaluation by the two observers was conducted and a consensus diagnosis was reached. In all cases, a representative block of the invasive carcinoma was selected.

Immunohistochemistry

Immunohistochemical studies were performed with the automated immunohistochemical system Tech-Mate 500 (Dako Co, Carpinteria, CA), using the EnVision system (Dako). p16^{INK4a} was detected using the CINtec® histology kit (mtm Laboratories, Heidelberg, Germany) following the manufacturer's protocol. p53 was detected with the monoclonal antibody BP53-12 (Novocastra, Newcastle upon Tyne, UK; dilution 1:50, antigen retrieval with pressure cooker and 10 mM sodium citrate, pH 6.0, 5 minutes). In each series a negative control and a positive control were included.

The evaluation of the p16^{INK4a} immunostained slides was performed on 3 different staining patterns: negative, focal, or diffuse staining. Only cases with diffuse staining (continuous staining of cells of the basal and parabasal layers, independently of the positive or negative staining in the center of the tumor nests) were considered as positive for analytical purposes. Immunostaining for p53 was considered positive when more than 25% of the neoplastic cells showed reactivity.

DNA extraction

As previously reported [13] formalin-fixed, paraffin-embedded (FFPE) samples were serially sectioned (10 sections × 10 μm) on a microtome. The first and last sections (3 μm) were H&E stained for histomorphological confirmation of tumor presence. In-between sections were collected for DNA isolation. Sectioning and sample preparation were done with the highest measures to avoid contamination. DNA extraction was performed following previously described methods [13]. In order to assess the quality of the DNA, β-globin PCR analysis was performed on isolated DNA products using specific primers (BGPCO3 5'-ACA CAA CTG TGT TCA CTA GC-3' and BGPCO5 5'-GAA ACC CAA GAG TCT TCT CT-3') as previously described [13]. PCR products were visualized in a 1.5% agarose gel electrophoresis.

HPV DNA detection and typing

The HPV typing was done using the INNO-LiPA HPV Genotyping kit (Innogenetics Diagnostica Iberia SL, Spain). Briefly, PCRs were performed in 50 μL reaction following standard conditions. For HPV amplification, a 9-minute denaturation step at 94 °C was followed by 40 cycles of amplification using 1.5 IU DNA polymerase (Amplitaq Gold DNA polymerase, Applied Biosystems), with a thermocycler (ABI9700, Thermal Cycler). Each cycle included a denaturation step at 94 °C for 30 seconds, a primer annealing step at 52 °C for 45 seconds, and a chain elongation step at 72 °C for 45 seconds. The final elongation step was prolonged by 5 minutes. Confirmation of the presence of amplified HPV-specific sequences was performed using HPV DNA enzyme immunoassay, a microliter plate-based hybridization assay. All samples were then incubated with the INNO-LIPA HPV research assay (Innogenetics Diagnostica, Spain). Twenty-five individual HPV genotypes (hr-HPV: 16, 18, 31, 33, 35, 39, 45, 51, 52, 56, 58, 59, 66 and 68, 70; llr-HPV 6, 11, 34, 40, 42, 43, 44, 53, 54 and 74) can be identified simultaneously in a single assay. In this assay, 10 μL of denatured HPV PCR product was hybridized to the genotype-specific probes immobilized as parallel lines on a nitrocellulose strip. After the washing step, the products of hybridization were detected by a color reaction with alkaline-phosphatase-streptavidin conjugate and substrate (5-bromo-4-chloro-3-indolyl phosphate and nitroblue tetrazolium), which results in a purple precipitate. The results of the hybridization were assessed visually by comparing with the standard grid.

Statistical analysis

The results have been reported as medians, absolute frequencies and percentages. Chi-square analysis or Fisher's exact test were used for comparisons between nominal variables and the Mann-Whitney U test was used for ordinal variables. Disease-free survival (DFS) was defined as the time from treatment to local recurrence or metastasis. Overall survival (OS) was defined as the time from the date of treatment to the date of death of disease or to the last follow-up date. For inferential analysis, the follow-up of patients was truncated at 5 years. Deaths from other causes not related to vulvar cancer and without documented progression were censored at the date of death. Outcome data were described by the Kaplan-Meier method and survival curves were compared by use of the log-rank test. Univariate Cox models were used to analyze the factors studied as prognostic factors for OS or DFS using the risk estimation as hazard ratio (HR) and their 95% confidence interval. These models included age, FIGO stage, tumor size, ulceration, invasion depth, surgical margins affection, lymph node metastasis, adjuvant radiotherapy, p16^{INK4a} and p53 positivity and HPV status as co-variables. Multivariate regression models (Cox proportional hazard model) were applied to adjust group comparisons to possible confounders with regard to morbidity and survival data. For age a cut-off of 78 years was selected according to the median of the overall series. To adjust for the effect of etiology, the multivariate approach was applied with Cox models. Data were analyzed with the program SPSS (version 15.0; SPSS, Inc, Chicago, IL). All statistical tests were two-sided, and a *p* value of .05 or less was considered statistically significant.

Results

HPV DNA detection, histological and immunohistochemical characteristics of tumors

Ninety eight patients with VSCC were identified. HPV infection was detected in the tumor in 19 patients (19.4%). HPV16 was the most prevalent type detected (14/19 cases, 73.7% of tumors, one of them

was co-infected by type 56). HPV33 was detected in 2 cases (10.4%). In one case each, types 31, 51 and 52 were detected.

Eighty out of 98 tumors (81.7%) were of keratinizing type; 12 cases (12.2%) were basaloid and 6 cases (6.1%) were of warty type. The surgical specimen did not include adjacent skin available for review in only 5 cases (5.1%). The histological tumor type, the associated skin lesions as well as the immunohistochemical expression of p16^{INK4a} and p53 in HPV-positive and -negative tumors are shown in Table 1.

Clinical characteristics at diagnosis of HPV-positive and -negative VSCC

Patients with HPV-positive VSCC were significantly younger than patients with non-HPV related tumors (median age 68 years, range 25–89, vs. 78 years, range 42–96 respectively, $p = .005$). Table 2 shows the clinical and pathological features as well as the treatment scheme performed to the patients according to the presence or absence of HPV. Median tumor size was 30 mm (range 10–86) in HPV-positive and 30 mm (range 2–90) in HPV-negative tumors ($p = .253$). Median invasion depth was 6.7 mm (range 1.2–55.3) in HPV-positive and 6.2 mm (range 1.1–33.5) in HPV-negative tumors ($p = .052$).

Survival analysis

Median follow-up was 3.8 years (range .9 to 5 years). Table 3 shows the number and percentage of patients who recurred, died or received radiation therapy during follow-up. Local and regional recurrences were treated by surgery (and radiotherapy if not applied before). Treatment of metastatic disease was performed depending on the location and the patient status.

Based on Kaplan–Meier estimates, FIGO stage was significantly associated both with DFS ($p < .001$, log-rank test) and OS ($p < .001$, log-rank test) (Fig. 1a and b). Nevertheless, no differences were found either in DFS ($p = .885$), or in OS ($p = .789$) between HPV-positive and -negative tumors (Fig. 2a and b). The estimated 1-, 2-, and 5-year DFSs for HPV-positive patients were 67.6% (95% confidence interval [CI] 44.1% to 92.1%), 60.8% (95% CI 36.1% to 85.5%) and 39.8% (95% CI 10.2% to 69.4%). The estimated 1-, 2-, and 5-year DFSs for HPV-negative patients were 68.1% (95% CI 57.5% to 78.7%), 57.1% (95% CI 45.5% to 68.7%) and 49.8% (95% CI 37.6% to 61.9%). The estimated 1-, 2-, and 5-year OSs in HPV positive patients were 87.4% (95% CI 71.0% to 100%), 67.2% (95% CI 43.6% to 90.9%) and 67.2% (95% CI 43.6% to 90.9%). The estimated 1-, 2-, and 5-year OSs for HPV-negative patients were 81.1% (95% CI 72.2% to 90.1%), 73.2% (95% CI 62.8% to 83.65%) and 71.4% (95% CI 60.7% to 82.2%) respectively.

Table 1

Histological, immunohistochemical characteristics and associated skin lesions in human papillomavirus-positive and -negative vulvar squamous cell carcinomas.

	HPV-positive (n = 19)		HPV-negative (n = 79)		p
	n	(%)	n	(%)	
Histological type					<.001
Keratinizing	8	(42.1)	72	(91.1)	
Basaloid	8	(42.1)	4	(5.1)	
Warty	3	(15.8)	3	(3.8)	
VIN ^(a,b)					.004
No	6	(37.5)	39	(50.6)	
Differentiated	0	(0)	36	(46.7)	
Usual type	10	(62.5)	2	(2.6)	
Squamous cell hyperplasia ^(b)	2	(12.5)	45	(58.4)	<.001
Lichen sclerosis ^(b)	0	(0)	33	(42.9)	<.001
p53 positive staining	1	(5.3)	54	(68.3)	<.001
p16 ^{INK4a} positive staining	19	(100)	1	(1.3)	<.001

^a VIN: vulvar intraepithelial neoplasia.

^b Only 93 cases were available for the analysis.

Table 2

Surgical staging, clinico-pathological characteristics, and treatment scheme at diagnosis according to HPV status.

	HPV-positive (n = 19)		HPV-negative (n = 79)		p
	n	(%)	n	(%)	
Age ≥ 78 years	8	(42.1)	43	(54.4)	.238 ^a
FIGO stage					.431 ^b
I	6	(31.5)	39	(49.4)	
II	4	(21.1)	7	(8.8)	
III	5	(26.3)	27	(34.2)	
IV	4	(21.1)	6	(7.6)	
Tumor size ≥ 20 mm	11	(57.9)	51	(64.6)	.605 ^a
Ulceration	10	(52.6)	49	(62.0)	.602 ^a
Invasion depth > 5 mm	12	(63.2)	46	(58.2)	.797 ^a
Treatment					.738 ^a
Radical vulvectomy	14	(73.7)	52	(65.8)	
Wide local excision	3	(15.8)	19	(24.1)	
Radio/chemotherapy	2	(10.5)	8	(10.1)	
Positive surgical margins ^c	1	(7.1)	5	(6.7)	1.000 ^a
Sentinel node studied	6	(60.0)	37	(46.8)	.305 ^a
Lymph nodes studied	13	(68.4)	64	(81.0)	.230 ^a
Sentinel node metastasis ^d	1	(16.6)	3	(8.1)	1.000 ^a
Lymph node metastasis ^e	5	(38.5)	25	(39.1)	.785 ^a
Adjuvant radiotherapy	7	(41.2)	24	(33.8)	.804 ^a

^a Fisher's exact test.

^b Mann–Whitney U test.

^c The percentages are referred to patients with initial surgical treatment.

^d The percentages are referred to the patients with sentinel node study.

^e The percentages are referred to the number of patients with lymph nodes studied.

Overall, 44 patients (9 HPV-positive and 35 HPV-negative) received radiotherapy, 31 in the initial treatment and 13 during follow-up. There was no significant difference in the proportion of patients receiving adjuvant radiotherapy in HPV-positive and HPV-negative tumors (37.7% vs. 58.8%; $p = .487$). Patients requiring radiotherapy treatment had an increased mortality risk (HR 3.71, 95% CI 1.49 to 9.23, $p = .005$). No differences in survival were observed between HPV-positive and -negative patients requiring radiotherapy (HR 1.04, 95% CI .45 to 2.41, $p = .920$).

Table 4 shows the univariate Cox models for disease progression and mortality. Age over 78 years and advanced stages (stages III–IV) were associated with risk of progression and increased mortality. Tumor size over 20 mm, ulceration, invasion depth and lymph node metastasis were also associated with increased mortality. The presence of usual or differentiated VIN in the skin adjacent to the tumor was not significantly associated with risk of progression. In the multivariable analysis, only lymph node metastasis retained the association with mortality (HR 13.28, 95% CI 1.19 to 148.61, $p = .036$). In the bivariate analysis, adjusting HPV for age as a continuous variable had no effect either on DFS (HR 1.36, 95% CI .63–2.94, $p = .436$) or on OS (HR 1.6, 95% CI .60–4.28, $p = .348$). Similarly, no effect was observed when adjusting HPV for age as a categorical variable (below or above

Table 3

Number and percentage of patients who recurred, received radiation therapy due to recurrence or died during follow-up, according to HPV status.

	HPV-positive (n = 19)		HPV-negative (n = 79)		p
	n	(%)	n	(%)	
Recurrent disease					
Local recurrence	3	15.8	29	36.7	.049
Lymph node metastasis	2	10.5	16	20.3	.179
Distant metastasis	3	15.8	8	10.1	.226
Radiation therapy	2	40	11	32.4	.288
Died of disease	5	26.3	24	30.4	.212

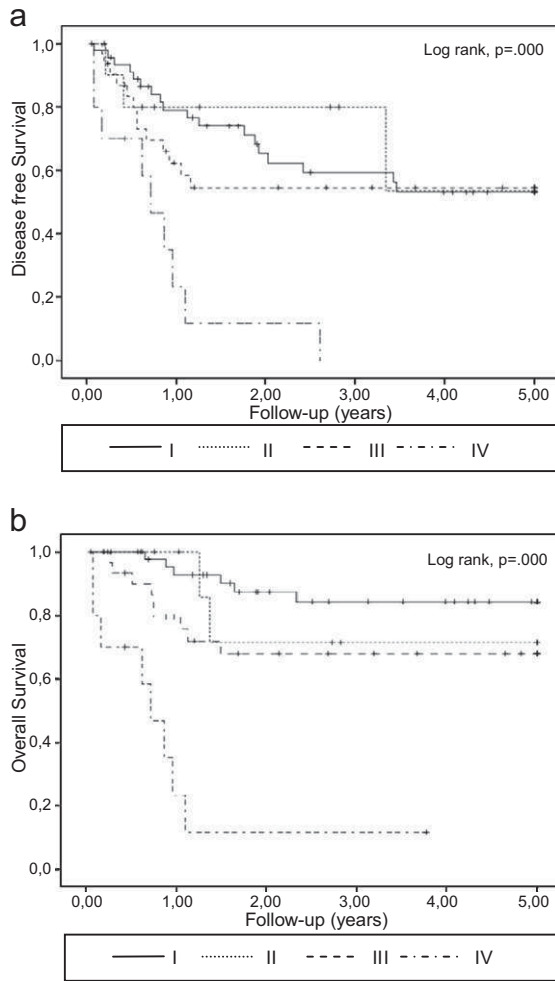


Fig. 1. Kaplan–Meier curves for disease-free survival (a) and overall survival (b) stratified by FIGO stage.

78 years) either on DFS (HR 1.09, 95% CI .50–2.34, $p = .436$) or on OS (HR 1.34, 95% CI .50 to 3.59, $p = .557$).

Discussion

The prevalence of HPV-positive tumors in our series was nearly 20%. Previous studies on VSCC have reported highly variable number of HPV-positive cases that ranges between 0 and 66% depending on the HPV detection method and the histological types of VSCC analyzed in the series [14,15]. This suggests that the case selection or the choice of the technical methodology may result in over or underestimation of HPV positivity. In contrast with most previously published series, ours includes the immunohistochemical detection of p16^{INK4A} in order to provide a more accurate evidence of the etiological implication of the viral infection [13,16–18]. All HPV-positive cases in our series showed marked overexpression of p16^{INK4A}, strongly supporting the etiological involvement of HPV in the tumor development, whereas only 1.3% of the HPV-negatives were positive. The most prevalent type found in our series was HPV16, which is similar to the data reported in other studies [19–21].

As consistently shown in previous studies, HPV-positive VSCC in our series were significantly associated with basaloid/warty morphology, usual-VIN and p16 staining, whereas HPV-negative tumors were mostly of keratinizing type and were associated with differentiated VIN, lichen sclerosis or squamous cell hyperplasia and p53 staining [3,13–17,23,28].

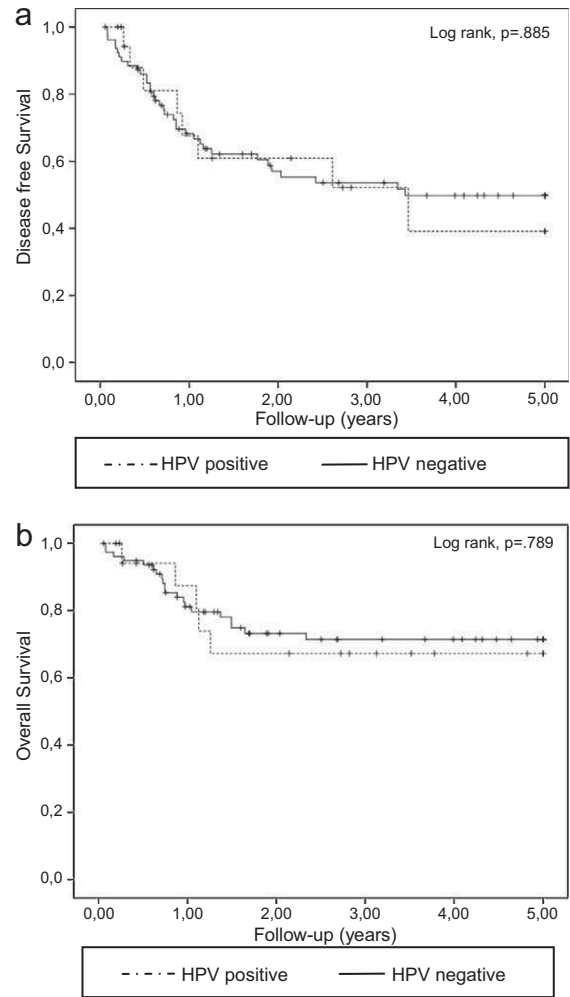


Fig. 2. Kaplan–Meier curves for disease-free survival (a) and overall survival (b) stratified by human papillomavirus status.

In keeping with the findings of previous studies, [22–24] HPV-positive patients in the present series were significantly younger those who were HPV-negative. However, 50% of the overall group was older than 78 years, even in the HPV-positive women. This old age could explain the strong effect of this variable on disease progression and overall survival. Although the median age of the patients with

Table 4
Univariate Cox model for disease progression and mortal.

Variable	Disease progression			Mortality		
	HR	95% CI	p	HR	95% CI	p
Age ≥ 78 years	2.27	(1.21–4.25)	.010	4.18	(1.66–10.51)	.002
FIGO stages III–IV	1.82	(1.00–3.32)	.050	3.81	(1.64–8.84)	.002
Tumor size ≥ 20 mm	1.57	(.77–3.22)	.217	5.41	(1.26–23.22)	.023
Ulceration	1.41	(.72–2.75)	.309	3.75	(1.12–12.60)	.032
Invasion depth	1.02	(.99–1.06)	.124	1.04	(1.01–1.07)	.020
Positive surgical margins	1.86	(.57–6.14)	.307	1.27	(.17–9.69)	.820
Lymph node metastasis	1.55	(.74–3.25)	.247	3.29	(1.12–9.66)	.030
Adjuvant radiotherapy	1.26	(.66–2.42)	.483	3.71	(1.49–9.23)	.005
HPV positivity	1.06	(.49–2.28)	.885	1.14	(.43–3.05)	.790
p16 ^{INK4a} positivity	.95	(.44–2.04)	.891	1.04	(.39–2.78)	.932
p53 positivity	1.02	(.56–1.85)	.962	1.02	(.46–2.45)	.961
VIN			.650			.092
No	1			1		
Differentiated	.73	(.37–1.44)	.364	.35	(.13–.95)	.040
Basaloid/warty	.96	(.36–2.57)	.948	.45	(.10–1.95)	.283

HR indicates hazard ratio; CI, confidence interval.

VSCC reported in official cancer registries is lower than in our study, published data also suggest a strong effect of this variable on survival [25].

In accordance with previous reports, both OS and DFS decreased significantly with FIGO stage [26]. Ulceration, size over 20 mm, invasion depth and lymph node metastasis were found to be also related to the OS in univariate analysis, but only lymph node metastasis retained the significance in multivariate analysis. All these variables that are correlated with cancer staging have been previously evaluated and shown to be associated with prognosis [26,27].

The most relevant results of our study were related to the survival implication of HPV infection. In recent years HPV detection has been shown to provide relevant information in several settings where, like in the vulva, two different carcinoma pathways, HPV-positive and -negative, exist. Different studies have consistently shown that in the head and neck region HPV-positive tumors have a significantly better prognosis than HPV-negative neoplasms [6–9]. This better prognosis has been shown to be related to a better response to radio-chemotherapy. Thus, current diagnostic protocols in head and neck squamous cell carcinomas include HPV detection and/or p16^{INK4a} immunohistochemical staining as prognostic biomarkers of a subset of tumors with a better prognosis in which radio and chemotherapy have a relevant role in the control of the disease [7]. These findings have encouraged the investigation of HPV status as a prognostic factor in VSCC. Nevertheless, in contrast with the findings in the head and neck area, no significant differences in survival were found in our study, focused on VSCC, between HPV-positive and -negative patients. Our results indirectly suggest that the alternative pathway to HPV-related carcinomas in the vulva is different to the alternative pathway in head and neck tumors, in which smoking and alcohol are important etiological factors. In our series HPV-positive and -negative groups were similar in terms of FIGO stage distribution, percentage of involvement of surgical margins, ulceration, tumor size, invasion depth or indication for chemo or radiation therapy, indicating that these factors have not influenced the survival analysis.

Several studies have evaluated the relationship between HPV infection and prognosis in VSCC with controversial results. A number of them have shown that, similar to our findings, HPV is not an independent prognostic factor in VSCC [2–4,14,28,29]. In contrast, several recent studies have suggested that HPV-positive VSCC might have an improved survival compared with the HPV-negative tumors [15,18,23,30,31]. Nevertheless, the evidence provided by these studies is mainly indirect, as most of them do not provide data on HPV detection. Tringler et al. [18] reported a significantly better prognosis in tumors expressing p16^{INK4a}. Although there is good evidence that p16^{INK4a} expression in VSCC correlates with the presence of HPV [13,16,17] as shown as well in the present analysis, the series reported by Tringler et al. did not include HPV DNA detection. Kumar et al. [23] compared several prognostic and survival factors in a retrospective study including near 7000 patients according to age at diagnosis showing a better prognosis in younger women with VSCC, but again HPV status was not evaluated by specific tests in this study. Nieuwenhof et al. [32] included 130 cases of VSCC and found better survival in VSCC showing adjacent VIN of usual type compared with those VSCC showing differentiated VIN. However, the differences were not significant in the analysis of their VSCC stratified according to HPV status. Although there is a good association between HPV-positive tumors and usual VIN and HPV-negative tumors and differentiated VIN, some overlap exists between histological type of VIN and HPV status [33] and morphological evaluation cannot be considered at all an absolute indicator of HPV infection. Finally, a few old series from the early 1990s [30,31] reported a better survival in HPV-positive patients, but their results are hampered by the limited number of cases included and tests used for HPV detection. Interestingly, none of the previously published studies have reported

simultaneously HPV and p16^{INK4a} expression, which, as previously discussed, strongly supports the etiological involvement of HPV in a neoplasm. Only one single report has shown an impaired prognosis for HPV-positive tumors [34] but these results have not been confirmed in any other study. Although it could be argued that our study includes a relatively limited number of patients, vulvar cancer has a low prevalence and the number of patients in our study is in keeping with previous studies on this subject [5,26].

In conclusion, in this study, which includes a large series of patients with VSCC treated at a single institution, no significant differences in survival between HPV-positive and -negative tumors were observed and radiotherapy did not add any significant increase in survival in HPV-positive women. However, multicenter studies are needed to confirm these results.

Financial disclosures

Dr. Ordi has been a temporary advisor to mtm Laboratories.

Acknowledgments

Supported in part by the grants PI09/1084 and PI09/1524 from the Fondo de Investigaciones Sanitarias and a grant from Asociación Española de Patología Cervical y Colposcopia (AEPCC). The authors are grateful to Ms. Lorena Marimon and Nadia Abu-Ligha for her technical assistance, to Llorenç Quinto for the statistical support and to Donna Pringle for the English revision of the manuscript.

References

- Gray HJ. Advances in vulvar and vaginal cancer treatment. *Gynecol Oncol* 2010;118:3–5.
- Knopp S, Nesland JM, Trope C, et al. p14ARF, a prognostic predictor in HPV-negative vulvar carcinoma. *Am J Clin Pathol* 2006;126:266–76.
- Lerma E, Matias-Guiu X, Lee SJ, et al. Squamous cell carcinoma of the vulva: study of ploidy, HPV, p53, and pRb. *Int J Gynecol Pathol* 1999;18:191–7.
- Pinto AP, Schlecht NF, Pintos J, et al. Prognostic significance of lymph node variables and human papillomavirus DNA in invasive vulvar carcinoma. *Gynecol Oncol* 2004;92:856–65.
- Sutton BC, Allen RA, Moore WE, et al. Distribution of human papillomavirus genotypes in invasive squamous carcinoma of the vulva. *Mod Pathol* 2008;21:345–54.
- Fakhry C, Westra WH, Li S et al. Improved survival of patients with human papillomavirus-positive head and neck squamous cell carcinoma in a prospective clinical trial. *J Natl Cancer Inst* 2008; **90**:261–269.
- Lassen P, Eriksen JG, Hamilton-Dutoit S et al. Effect of HPV-associated p16INK4A expression on response to radiotherapy and survival in squamous cell carcinoma of the head and neck. *J Clin Oncol* 2009; **27**: 1992–1998.
- Li W, Thompson CH, O'Brien CJ, et al. Human papillomavirus positivity predicts favourable outcome for squamous carcinoma of the tonsil. *Int J Cancer* 2003;106:553–8.
- Alos L, Moyano S, Nadal A, et al. Human papillomaviruses are identified in a subgroup of sinonasal squamous cell carcinomas with favorable outcome. *Cancer* 2009;115:2701–9.
- Moeller BJ, Rana V, Cannon BA et al. Prospective risk-adjusted [¹⁸F]fluorodeoxyglucose positron emission tomography and computed tomography assessment of radiation response in head and neck cancer. *J Clin Oncol* 2009; **27**: 2509–2515.
- Hacker NF. Revised FIGO staging for carcinoma of the vulva. *Int J Gynaecol Obstet* 2009;105:105–6.
- Hefler L, Frischmuth K, Heinze G, et al. Serum concentrations of squamous-cell carcinoma antigen and tissue polypeptide antigen in the follow-up of patients with vulvar cancer. *Int J Cancer* 1999;83:167–70.
- Santos M, Landolfi S, Olivella A, et al. p16 overexpression identifies HPV-positive vulvar squamous cell carcinomas. *Am J Surg Pathol* 2006;30:1347–56.
- Pinto AP, Signorello LB, Crum CP, et al. Squamous cell carcinoma of the vulva in Brazil: prognostic importance of host and viral variables. *Gynecol Oncol* 1999;74:61–7.
- van der Avoort I, Shirango H, Hoevenaars BM, et al. Vulvar squamous cell carcinoma is a multifactorial disease following two separate and independent pathways. *Int J Gynecol Pathol* 2006;25:22–9.
- Hoevenaars BM, van der Avoort I, de Wilde PC, et al. A panel of p16^{INK4A}, MIB1 and p53 proteins can distinguish between the 2 pathways leading to vulvar squamous cell carcinoma. *Int J Cancer* 2008;123:2767–73.
- Santos M, Montagut C, Mellado B, et al. Immunohistochemical staining for p16 and p53 in premalignant and malignant epithelial lesions of the vulva. *Int J Gynecol Pathol* 2004;23:206–14.

- [18] Tringler B, Grimm C, Dudek G, et al. p16INK4a expression in invasive vulvar squamous cell carcinoma. *Appl Immunohistochem Mol Morphol* 2007;15:279–83.
- [19] Garland SM, Insinga RP, Sings HL, et al. Human papillomavirus infections and vulvar disease development. *Cancer Epidemiol Biomarkers Prev* 2009;18:1777–84.
- [20] Smith JS, Backes DM, Hoots BE, et al. Human papillomavirus type-distribution in vulvar and vaginal cancers and their associated precursors. *Obstet Gynecol* 2009;113:917–24.
- [21] Srodon M, Stoler MH, Baber GB, et al. The distribution of low and high-risk HPV types in vulvar and vaginal intraepithelial neoplasia (VIN and VaIN). *Am J Surg Pathol* 2006;30:1513–8.
- [22] Al-Ghamdi A, Freedman D, Miller D, et al. Vulvar squamous cell carcinoma in young women: a clinicopathologic study of 21 cases. *Gynecol Oncol* 2002;84:94–101.
- [23] Kurman RJ, Toki T, Schiffman MH. Basaloid and warty carcinomas of the vulva. Distinctive types of squamous cell carcinoma frequently associated with human papillomaviruses. *Am J Surg Pathol* 1993;17:133–45.
- [24] Toki T, Kurman RJ, Park JS, et al. Probable nonpapillomavirus etiology of squamous cell carcinoma of the vulva in older women: a clinicopathologic study using in situ hybridization and polymerase chain reaction. *Int J Gynecol Pathol* 1991;10:107–25.
- [25] Altekruse SF, Kosary CL, Krapcho M et al. SEER cancer statistics review, 1975–2007. http://seer.cancer.gov/csr/1975_2007 2010.
- [26] Chan JK, Sugiyama V, Pham H, et al. Margin distance and other clinico-pathologic prognostic factors in vulvar carcinoma: a multivariate analysis. *Gynecol Oncol* 2007;104:636–41.
- [27] Heaps JM, Fu YS, Montz FJ, et al. Surgical-pathologic variables predictive of local recurrence in squamous cell carcinoma of the vulva. *Gynecol Oncol* 1990;38:309–14.
- [28] Kagie MJ, Kenter GG, Tollenaar RA, et al. p53 protein overexpression is common and independent of human papillomavirus infection in squamous cell carcinoma of the vulva. *Cancer* 1997;80:1228–33.
- [29] Lindell G, Nasman A, Jonsson C, et al. Presence of human papillomavirus (HPV) in vulvar squamous cell carcinoma (VSCC) and sentinel node. *Gynecol Oncol* 2010;117:312–6.
- [30] Ansink AC, Krul MR, De Weger RA, et al. Human papillomavirus, lichen sclerosus, and squamous cell carcinoma of the vulva: detection and prognostic significance. *Gynecol Oncol* 1994;52:180–4.
- [31] Monk BJ, Burger RA, Lin F, et al. Prognostic significance of human papillomavirus DNA in vulvar carcinoma. *Obstet Gynecol* 1995;85:709–15.
- [32] van de Nieuwenhof HP, van Kempen LC, de Hullu JA, et al. The etiologic role of HPV in vulvar squamous cell carcinoma fine tuned. *Cancer Epidemiol Biomarkers Prev* 2009;18:2061–7.
- [33] Ordi J, Alejo M, Fuste V, et al. HPV-negative vulvar intraepithelial neoplasia (VIN) with basaloid histologic pattern: an unrecognized variant of simplex (differentiated) VIN. *Am J Surg Pathol* 2009;33:1659–65.
- [34] Nuovo GJ, Delvenne P, MacConnell P, et al. Correlation of histology and detection of human papillomavirus DNA in vulvar cancers. *Gynecol Oncol* 1991;43:275–80.

Estudi 4

HPV-negative Vulvar Intraepithelial Neoplasia (VIN) With Basaloid Histologic Pattern An Unrecognized Variant of Simplex (Differentiated) VIN

Jaume Ordi¹, MD, Maria Alejo², MD, Victoria Fuste¹, MD, Belen Lloveras³, MD, Marta del Pino⁴, MD, Immaculada Alonso⁴, MD, and Aureli Torne⁴, MD

From the Departments of ¹Pathology; ²Obstetrics and ⁴Gynecology Hospital Clinic-IDIBAPS, University of Barcelona; ²Department of Pathology, Hospital de Vic, Barcelona; and ³Unit of Infections and Cancer, Institut Catala d'Oncologia-IDIBELL, CIBERESP, L'Hospitalet, Spain.

American Journal of Surgical Pathology 2009;

33:1659–65

Factor d'impacte: 4.106

Rànking: 13/76 en Patologia (1er quartil)

HPV-negative Vulvar Intraepithelial Neoplasia (VIN) With Basaloid Histologic Pattern

An Unrecognized Variant of Simplex (Differentiated) VIN

Jaume Ordi, MD,* Maria Alejo, MD,† Victòria Fusté, MD,* Belen Lloveras, MD,‡
Marta del Pino, MD,§ Immaculada Alonso, MD,§ and Aureli Torné, MD§

Abstract: Vulvar intraepithelial neoplasia (VIN) is classified into 2 clinicopathologic subtypes, classic, related to human papillomavirus (HPV) infection and affecting relatively young women, and simplex (differentiated), negative for HPV and affecting elderly women. Histologically, classic VIN may be basaloid and characterized by a replacement of the whole epidermis by a homogeneous population of small, “undifferentiated” keratinocytes, which are diffusely positive for p16^{INK4a} and negative for p53. Simplex VIN is characterized by atypia of the basal layer with high degree of cellular differentiation and shows negative staining for p16^{INK4a} and frequent positivity for p53. Simplex VIN is frequently associated with squamous cell hyperplasia and lichen sclerosus. From a series of 110 invasive squamous cell carcinomas of the vulva negative for HPV by highly sensitive polymerase chain reaction, 51 had VIN lesions located at least 1 cm away from the tumor. In 4 (7.8%) cases, the VIN had basaloid histologic features. All cases showed obvious architectural disorganization with a homogeneous population of basaloid, undifferentiated keratinocytes with scanty cytoplasm replacing the whole epidermis. Immunohistochemically, all cases were negative for p16^{INK4a} and strongly positive for p53 with suprabasilar extension of positive cells. All patients were postmenopausal (median age 61.0y; range, 45-76). Squamous cell hyperplasia was identified in 1 case and lichen sclerosus in 1 case. The invasive squamous cell carcinoma was of keratinizing type in 3 cases and basaloid in 1 case. In conclusion, simplex, HPV-negative VIN may occasionally have basaloid morphology. Immunostaining for p16^{INK4a} and p53 protein may be helpful in the identification of these lesions and the differential diagnosis with classic, HPV-positive basaloid VIN.

Key Words: vulva, vulvar intraepithelial neoplasia, VIN, simplex, differentiated, basaloid, squamous cell carcinoma, carcinoma in situ, p53, p16, human papilloma virus, HPV

(*Am J Surg Pathol* 2009;33:1659–1665)

From the Departments of *Pathology; §Obstetrics and Gynecology, Hospital Clínic-IDIBAPS, University of Barcelona; †Department of Pathology, Hospital de Vic, Barcelona; and ‡Unit of Infections and Cancer, Institut Català d’Oncologia-IDIBELL, CIBERESP, L’Hospitalet, Spain.

Correspondence: Jaume Ordi, MD, Department of Pathology, Hospital Clínic, C/Villarroel 170, 08036-Barcelona, Spain (e-mail: jordi@clinic.ub.es).

Copyright © 2009 by Lippincott Williams & Wilkins

The term vulvar intraepithelial neoplasia (VIN) was introduced in the early 1980s and is the currently accepted designation for the spectrum of vulvar lesions with the histologic features of squamous epithelial atypia and squamous cell carcinoma in situ (CIS).^{5,8,20,34} Following the lead of Abell,¹ VIN has been classified into 2 distinct clinicopathologic subtypes: classic or bowenoid and simplex or differentiated.^{5,8,20}

Classic VIN is the prototypical and the most common type.^{5,8,20,34} It may have basaloid (“undifferentiated”) or warty (“condylomatous”) histologic patterns.^{5,8,20} Classic VIN is usually easily recognizable because of its obvious architectural disorganization, marked nuclear atypia, and high mitotic activity. Classic VIN is frequent in its pure form, and accounts for the majority of cases of VIN diagnosed in vulvar biopsies. Invasive squamous cell carcinomas of the vulva (invSCCV), which develop infrequently on lesions of classic VIN,³⁴ are typically of basaloid or warty type. In the last years it has been shown that classic VIN, whether warty or basaloid, is consistently associated with human papillomavirus (HPV) infection, particularly with HPV16, which can be demonstrated in almost all cases.⁷ As a consequence of this causal relationship with HPV infection, classic VIN affects relatively young women, is frequently associated with other synchronous or metachronous tumors or premalignant lesions of the lower genital tract³⁴ and immunohistochemically shows diffuse positive staining for p16^{INK4a} and is negative for p53.^{24,27,28}

Simplex or differentiated VIN is the less commonly recognized type of VIN. It was described in the 1960s by Abell¹ as a highly differentiated form of vulvar squamous CIS. It has been stated that the simplex type is dramatically more subtle and less readily recognized form of VIN, and it is frequently misdiagnosed as squamous cell hyperplasia or dermatitis, because the neoplastic squamous cells are well differentiated and do not extend throughout the entire thickness of the epidermis.^{1,8,21,36} Thus, simplex VIN is histologically characterized by atypia of the basal layer with high degree of cellular differentiation in superficial layers and absence of widespread architectural disarray.^{1,8,21,36} It is relatively infrequent in its pure form but is often seen

adjacent to, or overlying invSCCV, which typically are of conventional, keratinizing type.²⁹ Simplex VIN has been shown to be consistently negative for HPV.^{8,36} In contrast with classic VIN, simplex VIN lesions develop in elderly women, are frequently associated with squamous cell hyperplasia and lichen sclerosis (LS),^{8,34,36} and typically are negative for p16^{INK4a} and positive for p53.^{21,27,28}

In the last few years, we have identified a subset of VIN lesions with histologic characteristics indistinguishable from classic VIN which are, however, associated with HPV-negative invSCCV and share the epidemiologic, clinical, and immunohistochemical characteristics with simple (differentiated) VIN. In this report, we present the clinical and pathologic characteristics of a series of these unusual lesions, which have not been previously described.

MATERIALS AND METHODS

Case Selection and Histologic Evaluation

All cases of invVSCC treated by vulvectomy or wide excision including the whole tumor and adjacent skin at least 1 cm away from the tumor between 1995 and March 2009 were retrieved from the surgical pathology files of 2 institutions, the Hospital Clinic of Barcelona and the Hospital of Vic. All tissues had been routinely fixed in 4% buffered formalin and embedded in paraffin. In all cases, both hematoxylin-eosin glass slides and paraffin blocks were available for review.

All available slides were carefully reviewed. InvSCCV was confirmed in all cases by a panel of pathologists (J.O., M.A., V.F.) by using conventional criteria. The invSCCs were classified into conventional keratinizing invasive squamous cell carcinoma (invSCC), warty invSCC, or basaloid invSCC according to published criteria.³⁵ Non-neoplastic epithelia adjacent to the neoplasms were simultaneously evaluated by the panel looking for associated pathology. Specifically, VIN of both basaloid/warty and differentiated (simplex) type, LS, and squamous cell hyperplasia were recorded. To establish the diagnosis of VIN, we required the intraepithelial lesion to be present at least 10 mm away from the infiltrating carcinoma to eliminate the possibility that peripheral intraepithelial extension of well-differentiated invSCC would simulate VIN.³⁶

From these series, we selected all cases fulfilling the following criteria of inclusion: (1) a negative result for HPV detection by polymerase chain reaction (PCR); and (2) a VIN lesion histologically classified as basaloid or warty type after the review by the panel of pathologists and located at least 1 cm away from the invasive carcinoma.

DNA Extraction

In all cases, a representative block including both the invasive carcinoma and the associated VIN lesion was selected. Around 10- μ m-thick sections of formalin-fixed, paraffin-embedded tissues were cut using the sandwich technique, which implies that the first and last sections are

stained with hematoxylin-eosin and used to confirm the adequacy of the sample, whereas the central sections are used for DNA extraction. The microtome blade was replaced after each case; a blank paraffin block was cut before cutting a new sample. A vacuum cleaner was used to avoid cross contamination between paraffin blocks. The tissue sections were digested with proteinase K in a volume of 250 μ L at 56°C overnight. Proteinase K was heat inactivated at 95°C for 10 minutes. A 1/10 dilution of the sample was used for PCR (10 μ L).

HPV Detection and Typing

A broad-spectrum HPV DNA amplification was performed using the short PCR fragment (SPF10) primer set (Innogenetics Diagnostica, Spain) as previously described.^{13,29} The SPF10 primers amplify a 65-bp fragment from the L1 region of the HPV genome. PCRs were performed in 50 μ L reaction following standard conditions. For HPV amplification, a 9-minute denaturation step at 94°C was followed by 40 cycles of amplification using 1.5 U.I. DNA polymerase (Amplitaq Gold DNA polymerase, Applied Biosystems) with a thermocycler (PTC-200, Peltier Thermal Cycler, MJ Research, Waltham, MA). Each cycle included a denaturation step at 94°C for 30 seconds, a primer annealing step at 52°C for 45 seconds, and a chain elongation step at 72°C for 45 seconds. The final elongation step was prolonged by 5 minutes. The PCR products were subjected to electrophoresis in a 3% agarose gel and the 65-bp product was visualized with ethidium bromide staining. Additional confirmation of the presence of amplified HPV-specific sequences was performed using HPV DNA enzyme immunoassay, a microliter plate-based hybridization assay. All samples were then incubated with the INNO-LIPA HPV research assay (15). Twenty-five individual HPV genotypes (6, 11, 16, 18, 31, 33, 34, 35, 39, 40, 42, 43, 44, 45, 51, 52, 53, 54, 56, 58, 59, 66, 68, 70, and 74) can be identified simultaneously in a single assay. In this assay, 10 μ L of denatured HPV PCR product was hybridized to the genotype-specific probes immobilized as parallel lines on a nitrocellulose strip. After the washing step, the products of hybridization were detected by a color reaction with alkaline-phosphatase-streptavidin conjugate and substrate (5-bromo-4-chloro-3-indolyl phosphate and nitroblue tetrazolium), which results in a purple precipitate. The results of the hybridization were assessed visually by comparing to the standard grid.

To confirm DNA amplification, a second PCR was conducted with primers β -globin-PCO3 and β -globin-PCO5.

Immunohistochemistry

Immunohistochemical studies were performed with the automated immunohistochemical system Autostainer Link 48 (Dako Co, Carpinteria, CA). p16^{INK4a} was detected using the CINtec histology kit (clone E6H4, mtm Laboratories, Heidelberg, Germany), following the manufacturer's protocol. In each series a negative control, as

well as a positive control consisting of a CIN3, were included. Staining was scored as negative, focal, or diffuse on the basis of nuclear and/or cytoplasmic staining. Cases with complete absence of p16^{INK4a} staining were defined as negative. The immunostaining was scored as focal when either discontinuous staining of isolated basal cells, or any type of staining in superficial and/or suprabasal layers, were detected. Diffuse staining was defined as continuous staining of the basal and suprabasal cells in an area, independently of whether superficial cells of the squamous epithelium were stained or not.¹⁶ p53 was detected with the monoclonal antibody DO-7 (Dako). In each series, a positive control consisting of an endometrial serous papillary carcinoma for p53 was included. The percentage of positive basal cells (labeling index, p53 LI) was obtained after counting 200 consecutive basal cells in the lesion. The pattern of positivity was also evaluated by recording the location of the positive cells in the levels of the epidermis. The term “suprabasilar extension” was used when p53-positive cells were found in both the basal layer and in higher layers of the epidermis.³⁶

RESULTS

The study involved 127 invSCC of the vulva in which available skin surrounding or overlying the invSCCV 1 cm away from the invasive carcinoma was present. A negative result for HPV was detected in 110 out of the 127 tumors (8.7%). VIN was identified in 51 out of 110 cases (46.4%) of HPV-negative invSCC. In 4 of these 51 cases (7.8%), the VIN lesions showed basaloid morphology, whereas in the remaining 47 cases the VIN was of simplex (differentiated) type. A summary of the clinical and pathologic features of these 4 patients is presented in Table 1.

Pathologic Features

The lesions were characterized by a diffuse replacement of the whole epidermis by a homogeneous population of small, “undifferentiated” keratinocytes with scanty cytoplasm extending throughout the entire thickness of the epidermis, showing no or only minimal maturation in superficial layers (Fig. 1A).

The epidermis was thickened and had a parakeratotic surface reaction, but did not exhibit a papillomatous surface. No superficial koilocytotic cells were observed. The rete ridges were often elongated and markedly enlarged and coalescent (Fig. 1B). The cells were small, with scant cytoplasm, and had large vesicular nuclei, usually with visible nucleoli (Fig. 1C). The atypia was in all cases moderate to severe, and striking nuclear pleomorphism with multinucleation (Fig. 1D), dyskeratosis, and corp ronds were focally detected in 3/4 cases. Mitotic figures were frequent and mitoses also extended into the upper levels of the epidermis. Intercellular bridges were not evident. A chronic inflammatory cell infiltrate, predominantly lymphocytes and plasma cells, was present in the underlying or adjacent papillary dermis in all cases. Intraepidermal migration of lymphocytes into

the basilar areas was seen in 3/4 cases (Fig. 1B). In 1 case, focal ulceration was evident.

In 3/4 cases (75%) areas of conventional differentiated (simplex) VIN with atypia of the basal layer with high degree of cellular differentiation in superficial layers and absence of widespread architectural disarray were detected.

Concurrent invSCC were of conventional keratinizing type in 3/4 (75%) cases and basaloid in 1 case. Squamous hyperplasia was present in the adjacent epidermis in 2 patients and LS was present in 1 woman (Table 1).

p53 and p16^{INK4a} Analysis

All 4 cases were strongly positive for p53 both in the VIN lesions and in the invSCCV (Fig. 2A). In all VIN lesions, the LI ranged from 60% to 80%. All lesions had p53-positive basal cells. p53-positive cells also extended above the basal layer (suprabasilar extension). In contrast, p53 immunostaining of non-neoplastic epidermal alterations adjacent to VIN ranged from 0% to 15%.

Immunohistochemical staining for p16^{INK4a} was completely negative in all cases in the areas of VIN (Fig. 2B), in the invSCCV, and in normal skin. One case showed focal suprabasilar positivity in the VIN and in the normal skin, with negative staining in the invSCC.

HPV DNA Analysis

All VIN lesions as well as their associated invSCCV were negative by PCR for HPV types 6, 11, 16, 18, 31, 33, 34, 35, 39, 40, 42, 43, 44, 45, 51, 52, 53, 54, 56, 58, 59, 66, 68, 70, and 74.

Clinical Features

Median age of the patients was 61.0 years (range, 45-76 y) and 3/4 patients were postmenopausal. None of the patients had synchronous or metachronous tumors of the lower genital tract.

In 3 cases, the lesions were described as multifocal reddish discoloration with a roughened surface or were raised slightly from the adjacent skin surface (Fig. 3). In one of the patients, no VIN lesions were clinically identified. None of the patients had a documented history of cigarette smoking.

DISCUSSION

We have presented in this report, a subset of VIN lesions with histologic characteristics indistinguishable from classic VIN which are, however, associated with HPV-negative invSCCV and share the epidemiologic, clinical, and immunohistochemical characteristics with simple (differentiated) VIN. This histologic pattern was infrequent as it was identified only in 4 cases out of a series of 51 cases of VIN lesions associated with HPV-negative invSCC (7.8%). To the best of our knowledge, this pattern has not been previously reported, although in a previous paper on invSCCV we illustrated 1 such case.²⁹

The lesions presented in this report were histologically obvious, having all the hallmarks of a high-grade

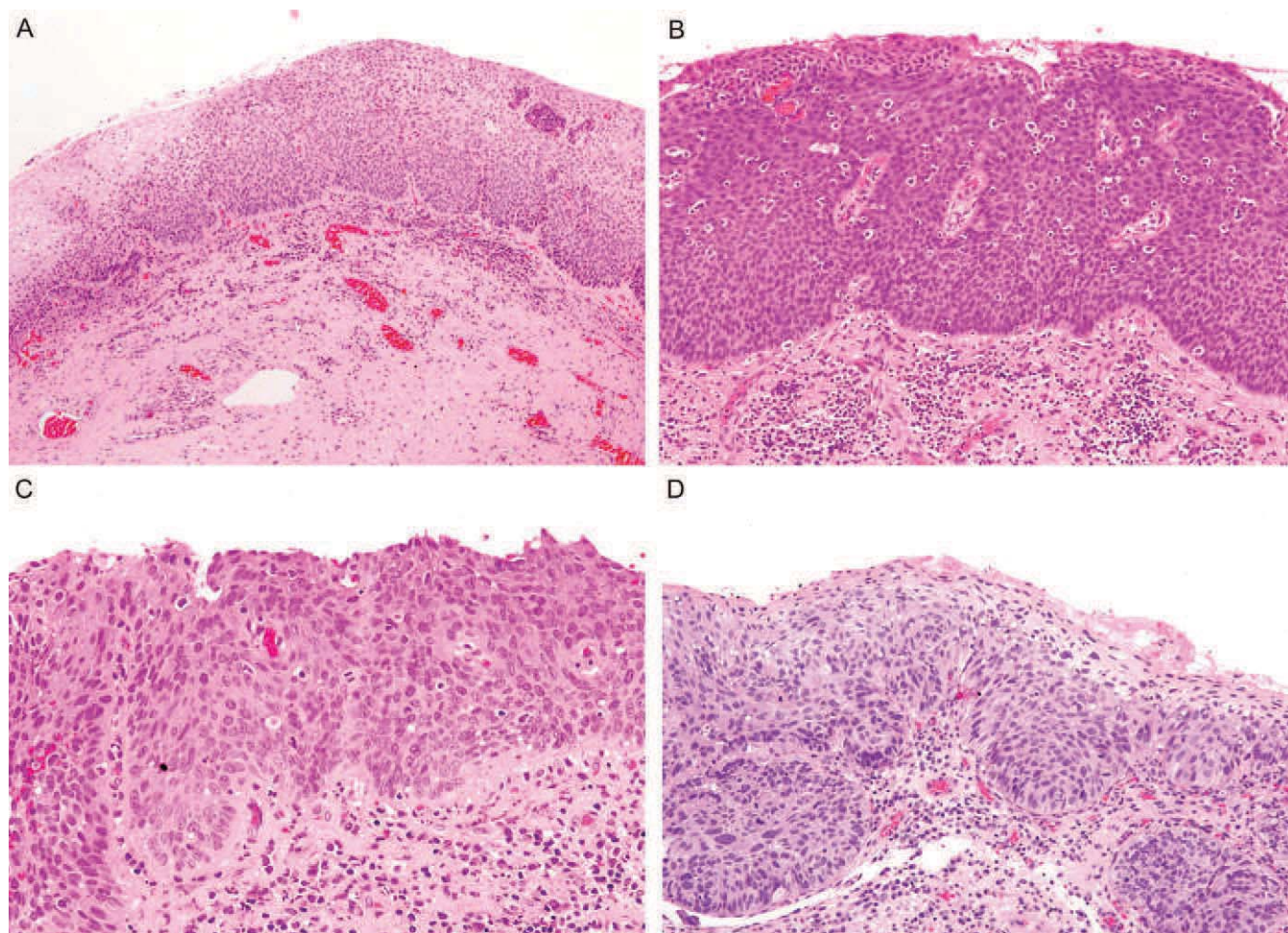


FIGURE 1. A, Simplex vulvar intraepithelial neoplasia, grade 3 of basaloid type. Diffuse replacement of the whole epidermis by a homogeneous population of small, “undifferentiated” keratinocytes with scanty cytoplasm extending throughout the entire thickness of the epidermis, showing no or only minimal maturation in superficial layers. Normal vulvar squamous epithelium is present on the left. B, The epidermis is thickened and shows a parakeratotic surface reaction. The rete ridges are elongated and markedly enlarged and coalescent. C, Small cells, with scant cytoplasm, showing large vesicular nuclei, with visible nucleoli. D, Moderate to severe atypia, with nuclear pleomorphism, multinucleation, and dyskeratosis.

dysplasia or CIS with marked architectural disorganization, marked nuclear atypia, high nuclear-to-cytoplasm ratios, and numerous normal and abnormal mitotic figures at all levels of the epidermis or mucosal epithelium. This is in contrast with the subtle lesions of typical simplex VIN, which are frequently underdiagnosed and mistaken for squamous cell hyperplasia.^{5,8,20,30} In all lesions, the diffuse replacement of the whole epidermis by a homogeneous population of small,

“undifferentiated” keratinocytes with scanty cytoplasm extending throughout the entire thickness of the epidermis, showing no or only minimal maturation in superficial layers, closely simulated the lesions of the basaloid variant of classic VIN.⁸ Grossly the lesions were similar as well to the lesions of “classic” VIN with elevated red plaques, instead of the less discrete, less bulky lesions of “simplex” VIN.³⁴ Thus, in all cases the histologic and the gross appearance of the lesions strongly suggested the

TABLE 1. Age, Associated Lesions, and Histologic Type of Concurrent Invasive Carcinoma in the Patients With Basaloid Simplex Vulvar Intraepithelial Neoplasia

	Age	Associated Lesion	Invasive Carcinoma	Grade
Case 1	60	Lichen sclerosus Squamous cell hyperplasia	Basaloid	3
Case 2	62	No	Keratinizing	3
Case 3	76	Squamous cell hyperplasia	Keratinizing	3
Case 4	45	Squamous cell hyperplasia	Keratinizing	2

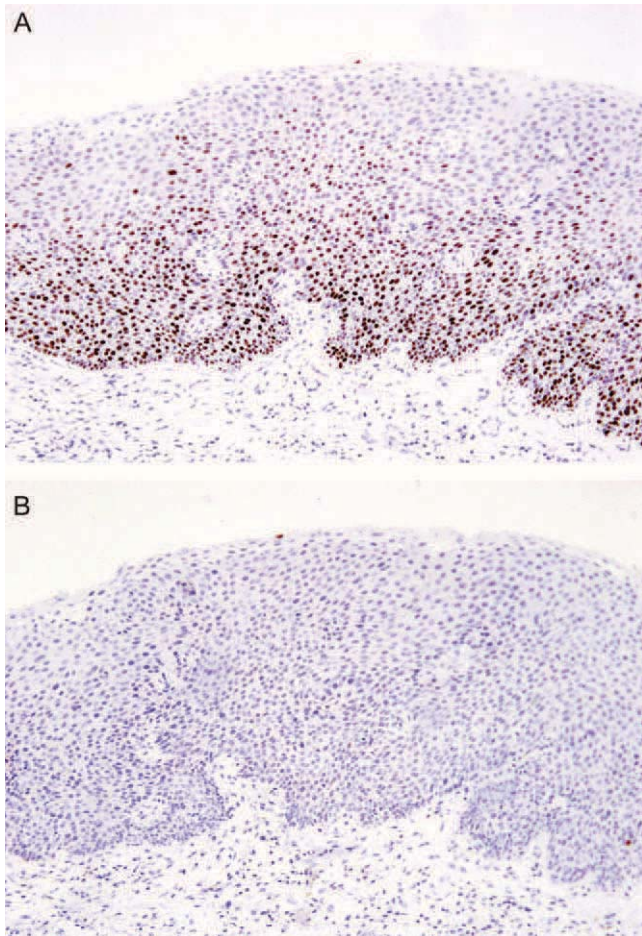


FIGURE 2. Simplex vulvar intraepithelial neoplasia, grade 3 of basaloid type. A, Strong positive staining for p53 in the basal cells with extension above the basal layer (suprabasilar extension). B, Negative immunohistochemical staining for p16^{INK4a}.

diagnosis of classic or “undifferentiated” VIN. In contrast, in all cases, virologic, clinical, epidemiologic, as well as histologic evidence clearly indicate that the lesions represent indeed an unusual variant of simplex/differentiated VIN with basaloid morphology.

In none of the reported cases could HPV sequences be detected either in the VIN, or in the associated invSCCV. The mean HPV positivity in several series of VIN, most of them including mainly cases of classic VIN is 85%^{7,9,10,31–33} and in the largest study including only classic VIN 100% of the lesions were positive.⁷ In contrast, lesions of simplex or differentiated VIN have been found to be almost constantly negative for HPV.^{2,6,36} Thus, the absence of HPV sequences in our cases indicates that, although histologically similar, differ etiologically from classic VIN.

Several additional histologic features strongly support as well that the cases presented herein are indeed variants of simplex VIN. The invSCCV associated with our cases were of conventional keratinizing type in 3 out of 4 tumors, the most frequent histologic type of the

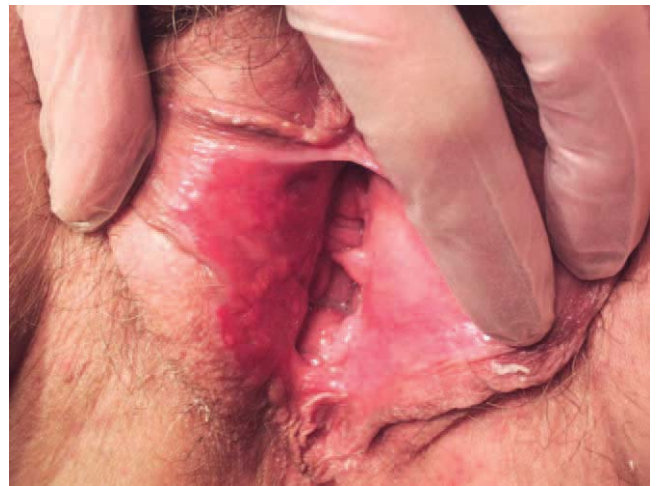

FIGURE 3. Gross appearance of simplex vulvar intraepithelial neoplasia, grade 3 of basaloid type. Focal reddish discoloration with a roughened surface.

carcinomas in the HPV-negative pathway.^{5,8,29,34} In one of the cases there was a basaloid invSCC, the most common variant associated with classic, HPV-positive VIN. A second evidence is the frequent coexistence of LS and squamous cell hyperplasia in percentages similar to those reported in most series of HPV-negative invSCCV.^{3,11,17,29} Finally, in 3 cases, areas of typical simplex VIN were detected.

Immunohistochemical studies also supported the relationship of the lesions with HPV-negative simplex VIN. In our study, we documented overexpression of p53 protein in all cases. In all cases, there was strong, diffuse immunostaining of the basal cells with very high LIs coupled with suprabasilar extension of p53-positive cells. The positively stained areas of simplex VIN often delineated them sharply from the adjacent, uninvolved epidermis and from areas of squamous hyperplasia and LS. These non-neoplastic lesions had significantly lower p53 LIs, generally with weak staining of the basal cells, and lacked suprabasilar extension of p53-positive cells. This pattern of p53 immunoreactivity has proven to be helpful in the diagnosis of simplex VIN, whereas most cases of classic VIN are negative.^{15,23,28,36}

On the contrary, p16^{INK4a} was completely negative in all cases. Only 1 case in our series showed focal suprabasilar positivity that is regarded as a negative result. In recent years, immunohistochemical expression of p16^{INK4a} has been proposed as a biomarker that would allow unambiguous identification of truly dysplastic and neoplastic cells in the uterine cervix.^{12,22} The relationship between overexpression of p16^{INK4a} and HPV-related premalignant and malignant lesions has also been shown in other settings such as the vulva,^{28,29} penis,²⁵ anus,¹⁸ tonsil,¹⁴ and rinosinusal cavities.⁴ p16^{INK4a} overexpression has been found in almost all cases of classic VIN and, whereas it is consistently negative in lesions of differentiated VIN.^{26–28}

Some clinical and epidemiologic data provided further support indicating the close relationship of the lesions reported with simplex VIN. Classic VIN has a predilection for relatively young women, often in their 30s and 40s. In contrast, simplex VIN occurs characteristically in postmenopausal women.^{5,8,34,36} The median age of our 4 patients was 61 years, similar to that recorded by Abell¹ and Yang and Hart,³⁶ and 3/4 patients in our series were postmenopausal. This is more than 2 decades older than patients with classic VIN. Cigarette smoking has been reported in approximately 60% to 80% of patients with classic VIN.^{19,34} Although our series included only 4 patients, none of them had a documented history of cigarette smoking. Finally, multicentric intraepithelial or invasive squamous neoplasia of the lower genital tract is very common in patients with HPV-positive classic VIN. Previous, concomitant or subsequent history of tumors or premalignant lesions of the cervix, vagina, and/or anus has been reported in up to 71% of these patients.^{7,33} None of the patients had synchronous or metachronous tumors of the lower genital tract.

In conclusion, our study indicates that simplex, HPV-negative VIN may occasionally have basaloid morphology. The awareness of this peculiar morphologic pattern may help in the accurate classification of VIN lesions and invSCCV in terms of their relationship with HPV. Immunostaining for p16^{INK4a} and p53 protein may be helpful in the adequate classification of these lesions and the differential diagnosis with classic, HPV-positive basaloid VIN. The appropriate classification of these cases as simplex VIN may be clinically relevant, as simplex VIN is considered to be more aggressive and is more likely to be associated with invasion than classic type VIN, which has little propensity to invade and is treated conservatively.^{8,21,36}

ACKNOWLEDGMENTS

The authors thank Ms Ingrid Victoria for her help with the immunohistochemical studies. They also thank Ms Kate Johnson for the English revision of the manuscript.

REFERENCES

- Abell MR. Intraepithelial carcinomas of epidermis and squamous mucosa of vulva and perineum. *Surg Clin North Am*. 1965;45:1179–1198.
- Bloss JD, Liao SY, Wilczynski SP, et al. Clinical and histologic features of vulvar carcinomas analyzed for human papillomavirus status: evidence that squamous cell carcinoma of the vulva has more than one etiology. *Hum Pathol*. 1991;22:711–718.
- Chiesa-Vottero A, Dvoretzky PM, Hart WR. Histopathologic study of thin vulvar squamous cell carcinomas and associated cutaneous lesions: a correlative study of 48 tumors in 44 patients with analysis of adjacent vulvar intraepithelial neoplasia types and lichen sclerosus. *Am J Surg Pathol*. 2006;30:310–318.
- El-Mofty SK, Lu DW. Prevalence of high-risk human papillomavirus DNA in nonkeratinizing (cylindrical cell) carcinoma of the sinonasal tract: a distinct clinicopathologic and molecular disease entity. *Am J Surg Pathol*. 2005;29:1367–1372.
- Fox H, Wells M. Recent advances in the pathology of the vulva. *Histopathology*. 2003;42:209–216.
- Haefner HK, Tate JE, McLachlin CM, et al. Vulvar intraepithelial neoplasia: age, morphological phenotype, papillomavirus DNA, and coexisting invasive carcinoma. *Hum Pathol*. 1995;26:147–154.
- HAMPL M, Sarajuuri H, Wentzensen N, et al. Effect of human papillomavirus vaccines on vulvar, vaginal, and anal intraepithelial lesions and vulvar cancer. *Obstet Gynecol*. 2006;108:1361–1368.
- Hart WR. Vulvar intraepithelial neoplasia: historical aspects and current status. *Int J Gynecol Pathol*. 2001;20:16–30.
- Hillemanns P, Wang X. Integration of HPV-16 and HPV-18 DNA in vulvar intraepithelial neoplasia. *Gynecol Oncol*. 2006;100:276–282.
- Hording U, Daugaard S, Iversen AK, et al. Human papillomavirus type 16 in vulvar carcinoma, vulvar intraepithelial neoplasia, and associated cervical neoplasia. *Gynecol Oncol*. 1991;42:22–26.
- Kagie MJ, Kenter GG, Hermans J, et al. The relevance of various vulvar epithelial changes in the early detection of squamous cell carcinoma of the vulva. *Int J Gynecol Cancer*. 1997;7:50–57.
- Klaes R, Benner A, Friedrich T, et al. p16INK4a immunohistochemistry improves interobserver agreement in the diagnosis of cervical intraepithelial neoplasia. *Am J Surg Pathol*. 2002;26:1389–1399.
- Kleter B, van Doorn LJ, ter SJ, et al. Novel short-fragment PCR assay for highly sensitive broad-spectrum detection of anogenital human papillomaviruses. *Am J Pathol*. 1998;153:1731–1739.
- Klussmann JP, Gultekin E, Weissenborn SJ, et al. Expression of p16 protein identifies a distinct entity of tonsillar carcinomas associated with human papillomavirus. *Am J Pathol*. 2003;162:747–753.
- Kohlberger PD, Kirnbauer R, Bancher D, et al. Absence of p53 protein overexpression in precancerous lesions of the vulva. *Cancer*. 1998;82:323–327.
- Kong CS, Balzer BL, Troxell ML, et al. p16INK4A immunohistochemistry is superior to HPV in situ hybridization for the detection of high-risk HPV in atypical squamous metaplasia. *Am J Surg Pathol*. 2007;31:33–43.
- Leibowitch M, Neill S, Pelisse M, et al. The epithelial changes associated with squamous cell carcinoma of the vulva: a review of the clinical, histological and viral findings in 78 women. *Br J Obstet Gynaecol*. 1990;97:1135–1139.
- Lu DW, El-Mofty SK, Wang HL. Expression of p16, Rb, and p53 proteins in squamous cell carcinomas of the anorectal region harboring human papillomavirus DNA. *Mod Pathol*. 2003;16:692–699.
- Madsen BS, Jensen HL, van den Brule AJ, et al. Risk factors for invasive squamous cell carcinoma of the vulva and vagina—population-based case-control study in Denmark. *Int J Cancer*. 2008;122:2827–2834.
- McCluggage WG. Recent developments in vulvovaginal pathology. *Histopathology*. 2009;54:156–173.
- Mulvany NJ, Allen DG. Differentiated intraepithelial neoplasia of the vulva. *Int J Gynecol Pathol*. 2008;27:125–135.
- Ordi J, Garcia S, del Pino M, et al. p16INK4a immunostaining identifies occult CIN lesions in HPV-positive women. *Int J Gynecol Pathol*. 2009;28:90–97.
- Pilotti S, D'Amato L, Della TG, et al. Papillomavirus, p53 alteration, and primary carcinoma of the vulva. *Diagn Mol Pathol*. 1995;4:239–248.
- Riethdorf S, Neffen EF, Cviko A, et al. p16INK4A expression as biomarker for HPV 16-related vulvar neoplasias. *Hum Pathol*. 2004;35:1477–1483.
- Rubin MA, Kleter B, Zhou M, et al. Detection and typing of human papillomavirus DNA in penile carcinoma: evidence for multiple independent pathways of penile carcinogenesis. *Am J Pathol*. 2001;159:1211–1218.
- Rufforny I, Wilkinson EJ, Liu C, et al. Human papillomavirus infection and p16(INK4a) protein expression in vulvar intraepithelial neoplasia and invasive squamous cell carcinoma. *J Low Genit Tract Dis*. 2005;9:108–113.
- Ruhul QM, Xu C, Steinhoff MM, et al. Simplex (differentiated) type VIN: absence of p16INK4 supports its weak association with HPV and its probable precursor role in non-HPV related vulvar squamous cancers. *Histopathology*. 2005;46:718–720.

28. Santos M, Montagut C, Mellado B, et al. Immunohistochemical staining for p16 and p53 in premalignant and malignant epithelial lesions of the vulva. *Int J Gynecol Pathol*. 2004;23:206–214.
29. Santos M, Landolfi S, Olivella A, et al. p16 overexpression identifies HPV-positive vulvar squamous cell carcinomas. *Am J Surg Pathol*. 2006;30:1347–1356.
30. Sideri M, Jones RW, Wilkinson EJ, et al. Squamous vulvar intraepithelial neoplasia: 2004 modified terminology, ISSVD Vulvar Oncology Subcommittee. *J Reprod Med*. 2005;50:807–810.
31. Skapa P, Zamecnik J, Hamsikova E, et al. Human papillomavirus (HPV) profiles of vulvar lesions: possible implications for the classification of vulvar squamous cell carcinoma precursors and for the efficacy of prophylactic HPV vaccination. *Am J Surg Pathol*. 2007;31:1834–1843.
32. Srodon M, Stoler MH, Baber GB, et al. The distribution of low and high-risk HPV types in vulvar and vaginal intraepithelial neoplasia (VIN and VaIN). *Am J Surg Pathol*. 2006;30:1513–1518.
33. van Beurden M, ten Kate FJ, Smits HL, et al. Multifocal vulvar intraepithelial neoplasia grade III and multicentric lower genital tract neoplasia is associated with transcriptionally active human papillomavirus. *Cancer*. 1995;75:2879–2884.
34. van de Nieuwenhof HP, van der Avoort IA, de Hullu JA. Review of squamous premalignant vulvar lesions. *Crit Rev Oncol Hematol*. 2008;68:131–156.
35. Wilkinson EJ, Teixeira MR. Epithelial tumors of the vulva. In: Tavassoli FA, Devilee P, eds. *Tumours of the Breast and Female Genital Organs*. Lyon: IARC Press; 2003:316–325.
36. Yang B, Hart WR. Vulvar intraepithelial neoplasia of the simplex (differentiated) type: a clinicopathologic study including analysis of HPV and p53 expression. *Am J Surg Pathol*. 2000;24:429–441.

V. Discussió general

En el **primer treball de la tesi**, els nostres resultats confirmen l'evidència prèvia que mostra, que de la mateixa manera que en el CEV, el CEVa es desenvolupa seguint dues vies etiopatogèniques diferents: una relacionada amb la infecció del VPH mentre que una segona via que és independent del virus. No obstant això, en contrast amb el 20-25% dels tumors positius per VPH en la vulva (Santos M et al, 2006; Kurman RJ et al, 1993; Toki et al, 1991) una gran majoria de casos de CEVa (més del 75% de CEVa invasors) són VPH positius. L'alt percentatge de casos VPH positius observats en la nostra serie, és similar al 81% observats en series recents publicades per Ferreira et al (Ferreira M et al, 2008), però és clarament superior als percentatges observats en series més antigues, on les dades varien entre 2% al 100%. Encara que aquestes variacions poden, en part, reflexar la diferència de prevalença de la infecció del VPH en diferents zones, probablement estan causades per un augment de la sensibilitat en les tècniques de detecció del VPH utilitzades més recentment. En relació amb aquest punt, en el nostre estudi, al igual que en l'estadi de Ferreira et al, es van utilitzar els primers SPF10 per a la detecció del VPH. Aquests primers amplien una petita regió de 65pb i són especialment útils en els estudis basats en teixits en parafina i han demostrat ser més sensibles que altres tipus de PCR en aquest tipus de material. (Santos M et al, 2006)

En el nostre treball, el VPH tipus16 va estar identificat en el 72% dels casos de CEVa positius per VPH. Aquest percentatge és més alt que el percentatge que s'ha descrit en el cèrvix uterí. (Muñoz N et al, 2003), però similar al que s'ha observat en altres estudis que s'han focalitzat en el CEVa (Ferreira M et al, 2008; Koyamatsu Y et al, 2003; De Vuyst H et al, 2009; Insigna RP et al, 2008). Aquest alt percentatge de VPH16 observats en la vagina, és similar al observat en la vulva (Pingley S et al, 2000). A més a més, percentatges inclús més alts (aproximadament del 90%) s'han descrit als tumors

relacionats amb el VPH en la regió de cap i coll. (Alos L et al, 2009; Gillison MM et al, 2000; Herrero R et al, 2003; El-Mofty SK et al, 2003). Així doncs, les nostres dades indiquen, que al igual que passa en totes les regions, especialment quan no és el cèrvix uterí, el VPH16 és amb molta diferència el tipus més freqüent i això implica que és podrien desenvolupar vacunes que podrien prevenir la majoria de CEVa relacionats ab el virus del papil·loma.

Al igual que el que s'ha descrit en la vulva, les dones amb CEVa en relació amb el VPH era significativament més joves que les dones que tenien el tumor sense relació amb el virus. A més a més i encara que s'ha suggerit que el CEVa associat al VPH pot ser similar al càncer cervical en termes de risc i de pronòstic (Creasman WT et al, 1998; Hellman K et al, 2004; Pérez CA et al, 1999; Leminen A et al, 1995; Murad TM et al, 1975) hi ha diferències importants entre les dos neoplàsies, particularment en el que fa referència en l'edat de presentació. El CEVa i el càncer de cèrvix es presenten en diferents edats: mentre el càncer de cèrvix afecta, principalment, a dones més joves de 60 anys, el CEVa és una malaltia de dones grans postmenopàusiques, com s'ha demostrat en estudis previs (Creasman WT et al, 1998; Lindeque BT et al, 1987; Pingley S et al, 2000; Ptackova B, 1968; Perez CA et al, 1999; Murad TM et al, 1975). En el nostre estudi, sols 7 tumors, tots ells relacionats amb el VPH (21.9% de tots els CEVa i el 28% de tots els CEVa HPV positius) es van desenvolupar en dones més joves de 60 anys.

D'acord amb articles publicats prèviament (Creasman WT et al, 1998; Hellman K et al, 2004; Perez CA et al, 1999; Leminen A et al, 1995; Murad TM el al, 1975) els nostres resultats mostren que un alt percentatge de dones amb CEVa tenen una història prèvia de neoplàsia intraepitelial o de neoplàsia invasiva de cèrvix uterí. Seguint el consens general, en el nostre estudi es va aplicar un període lliure de malaltia de 5 anys entre qualsevol lesió cervical o vulvar, ja fos

diagnosticada de forma primària o en forma de recidiva, i el diagnòstic de CEVa, com a límit per a distingir entre una recidiva d'un carcinoma de cèrvix i un carcinoma primari de vagina. No obstant, no hi ha un acord general sobre aquest punt i alguns autors han ampliat aquest període a 10 anys o han exclòs tots els pacients amb història prèvia de patologia cervical. El nostre treball no va trobar diferències ni en edat ni en supervivència entre aquelles malaltes que essent positives per la infecció del VPH, unes presentaven història de càncer cervical o vulvar i altres no presentaven antecedents d'aquestes malalties. Per això, es va considerar que el període de 5 anys lliure de malaltia era un període adequat per diferenciar una recidiva d'un carcinoma de cèrvix, d'una neoplàsia primària de vagina.

En referència al tipus histològic, la nostra sèrie confirma les dades de la literatura, mostrant que la majoria de CEVa relacionats amb el VPH són de tipus escatós no queratinitzant, basaloid o de tipus condilomatós, mentre que els que són negatius pel VPH, són generalment de tipus queratinitzant (Ferreira M et al, 2008). No obstant, al igual que el que passa en la vulva (Santos M et al, 2006) hi ha un solapament entre els tipus histològics i l'associació amb el VPH, així un 16% de tots els CEVa positius pel VPH van ser de tipus queratinitzant, i un 14,3% dels CEVa no relacionats amb el VPH van mostrar trets de no queratinitzants.

El nostre treball ha confirmat, que les dades publicades prèviament a la literatura en relació a la vulva (Santos M et al, 2006; Santos m et al, 2004), penis (Rubin MA et al, 2001), regió de cap i coll (Alos L et al, 2009; Gillison ML et al, 2000; Klusmann JP et al, 2003) i cana anal (Lu DW et al, 2003) mostrant, com s'ha observat en el cèrvix uterí (Wang HL et al, 2004; Klaes R et al, 2002; Negri G et al, 2003) que una extensa i difusa expressió de p16^{INK4a} en el CEVa indica una associació a la infecció per VPH d'alt risc sigui quin sigui el seu tipus histològic. Les nostres dades mostren que es va observar

una extensa i difusa expressió de p16^{INK4a} en el 96% dels CEVa relacionats amb el VPH i solsament en un cas (14,3%) dels CEVa no relacionats amb el VPH. En la nostra sèrie la sensibilitat i especificitat de la tinció immunohistoquímica per p16^{INK4a} per detectar carcinomes associats al VPH va ser més alta que la sensibilitat i especificitat de la classificació histològica o la tinció negativa per p53. Així doncs, els nostres resultats indiquen clarament que la tinció immunohistoquímica amb p16^{INK4a} pot ser una eina útil per classificar els CEVa segons la seva associació amb el VPH i pot ser considerada quasi equivalent a la detecció del VPH.

En el **segon treball** de la tesi, es va avaluar si la infecció del VPH en el CEVa tenia una significació en el pronòstic. Com s'ha demostrat en estudis previs (Stock RG et al, 1995; Tran PT et al, 2007; Urbanski K et al, 1996; Frank SJ et al, 2005; Tewari KS et al, 2001) l'estadi de la FIGO està clarament relacionat amb la DFS (període lliure de malaltia) i la OS (supervivència global). No obstant això, els resultats més rellevants del nostre estudi, han estat relacionats amb el valor pronòstic de la infecció pel VPH en dones amb CEVa.

A pesar de que en la nostra sèrie els grups de carcinomes que eren VPH positius i els que eren VPH negatius van ser similars en termes de l'estadi de la FIGO en el moment del diagnòstic, la història prèvia d'histerectomia o el tractament indicat com a primera opció, els tumors relacionats amb el VPH s'han associat a una disminució del risc de progressió de malaltia i de mortalitat, ambdós paràmetres en els anàlisis d'estimació de Kaplan-Meier i en l'anàlisi univariat. Aquesta associació va ser confirmada en l'anàlisi multivariat i va ser independent d'altres variables com l'edat, l'estadiatge o l'esquema de tractament al moment del diagnòstic. És important destacar, que aquest millor pronòstic de les dones amb tumors relacionats amb el

VPH, estava limitat en aquelles pacients amb tumors dins de l'estadi I i II de la FIGO.

Dins del que nosaltres coneixem, sols dos estudis previs han avaluat el possible paper de la infecció pel VPH en el pronòstic de pacients tractades per un carcinoma escatós de vagina (Ikenberg H et al, 1990; Brunner AH et al, 2011), sent la nostra sèrie la més llarga que s'ha publicat amb el diagnòstic confirmat de carcinoma escatós primari de vagina en relació amb la infecció del VPH. Aquests dos estudis suggereixen una milloria tant en el període lliure de malaltia (DFS) com en la supervivència global (OS) en els tumors relacionats amb el VPH. No obstant, la limitació més important d'aquests estudis va ser el baix nombre de casos estudiats. També cal afegir que es va trobar una correlació entre el VaIN (Neoplàsia Intraepitelial de Vagina) i una milloria en el DFS i OS, però aquest fet està probablement en relació amb l'associació entre VaIN i la infecció per VPH.

En els últims anys, la detecció del VPH dona informació rellevant, en diferents àrees on, com en la vagina, existeixen dues vies etiopatogèniques del desenvolupament del càncer (una en relació i una independent de la infecció pel VPH). Diferents estudis han mostrat de manera consistent que en la regió de cap i coll, els tumors VPH-positius tenen significativament un millor pronòstic que els tumors VPH-negatius (Alos I et al, 2009; Fakhry C et al, 2008; Lassen P et al, 2009; Li W et al, 2003). Aquest millor pronòstic ha estat relacionat amb una millor resposta a la radioteràpia i la quimioteràpia. No obstant això i a pesar de que el nostre treball també mostrava diferències significatives en relació a la supervivència entre els CEVa VPH-positius i els VPH-negatius, els nostres resultats no poden ser concloents en el fet de que les dones amb CEVa que són VPH positius tenen millor resposta a la radioteràpia, ja que quasi totes les pacients del nostre estudi van rebre aquest tractament ja sigui de primera elecció o com a tractament adjuvant després de la cirurgia.

Així com dèiem que en els últims anys, la detecció del VPH dona informació rellevant, sobre les dues vies etiopatogèniques del desenvolupament del càncer (una en relació i una independent de la infecció pel VPH) en algunes àrees, el **tercer treball** d'aquesta tesi ha tingut l'objectiu d'avaluar el significat pronòstic de la infecció del VPH en el càncer escatós de la vulva. En el nostre treball, la prevalença de CEV positius per VPH va ser d' aproximadament el 20%. Estudis previs, presenten xifres mot variables de prevalença, que van de 0 a 66% depenent del mètode emprat en la detecció del VPH i del tipus histològic de carcinoma analitzat (Pinto AP et al, 1999; van der Avoort I et al, 2006), això suggereix que tant la selecció dels casos com la metodologia utilitzada pot portar a una mala estimació de la implicació del VPH en el càncer de la vulva. Per contrarestar aquest perill, el nostre estudi, com la majoria de les series publicades recentment, inclou la detecció immunohistoquímica amb p16^{INK4a} amb l'objectiu de donar una evidència més acurada de la implicació etiològica de la infecció viral (Santos m et al, 2006; Hoevenaars BM et al, 2008; Santos m et al, 2004; Tringler B et al, 2007). En el nostre cas, tots els casos positius pel VPH van mostrar sobreexpressió per p16^{INK4a} i tant sols un 1.3% dels tumors negatius pel VPH van mostrar reactivitat. El tipus viral més freqüent al igual que a la vagina i similar a les dades publicades, va ser el VPH16 (Garland SM et al, 2009; Smith JS et al, 2009; Srodon M et al, 2006).

Al igual que a la vagina els CEV positius per al VPH estan associats a una histologia amb morfologia basaloide i condilomatosa, a una tinció amb p16^{INK4a} difusament positiva i a la vulva també s'associa a VIN de tipus basaloide o clàssic. En canvi els tumors no associats al VPH són principalment de tipus queratinitzant, estan associats a VIN de tipus diferenciat, a liquen esclerós, a una hiperplàsia epidèrmica i a una tinció immunohistoquímica per p53.(Lerma E et al,1999; Santos M et al, 2006; Pinto AP et al, 1999;

van der Avoort I et al, 2006; Hoevenaars BM et al, 2008; Santos M et al, 2004; Kurman RJ et al, 1993; Kagie MJ et al 1997).

De manera concordant amb la literatura (Al- Ghamdi A et al, 2002; Kurman RJ et al, 1993; Toki T et al, 1991) les pacients positives pel VPH, eren significativament més joves. No obstant això, el 50% de les pacients, en general, eren majors de 78 anys (incloses les que eren positives pel VPH. Aquesta edat tan avançada, pot explicar, si més no en part, el gran pes d'aquesta variable en el període lliure de malaltia i en la supervivència global (Altekruze SF et al, 2010).

En el nostre estudi i d'acord amb els resultats de la literatura, tant la supervivència global (OS), com el període lliure de malaltia (DFS) van disminuir significativament amb l'estadi de la FIGO (Chan JK et al, 2007)). La ulceració, la mida major de 20 mm, la infiltració en profunditat i la presència de metàstasi a ganglis limfàtics, també van estar relacionades amb la supervivència global, però solsament les metàstasis a ganglis limfàtics van retenir una significació estadística en l'anàlisi multivariat. Totes aquestes variables que es correlacionen amb l'estadi de la FIGO, han estat avaluades prèviament i estan associades al pronòstic. (Chan JK et al, 2007; Heaps JM et al, 1990).

Però els resultats més rellevants del nostre estudi han estat en relació amb la implicació del VPH en la supervivència de les malaltes. Al contrari del que s'ha demostrat en els carcinomes de la zona de cap i coll (Fakhry C et al, 2008; Lassen P et al, 2009; Li W et al, 2003; Alos L et al, 2009) i de la vagina (el treball2), en la vulva, no s'han trobat diferències significatives en quan a la supervivència en les malaltes que tenien un tumor relacionat amb el VPH de les que tenien un tumor independent d'aquesta infecció. Els nostres resultats, indirectament suggereixen que etiopatogènicament, la via relacionada amb el VPH en la vulva, és diferent de la que es produeix en l'àrea de cap i coll, a on el tabac i l'alcohol són dos agents etiopatogènicament molt

importants. Així doncs, i d'acord amb altres estudis publicats en la literatura, la infecció pel VPH no és un factor pronòstic independent en el CEV (Knoop S et al, 2006; Lerma E et al, 1999; Pinto AP et al 2004; Kagie MJ et al, 1997; Lindell G et al, 2010). Tot i així, alguns estudis publicats recentment, indiquen que la infecció pel VPH en el CEV està relacionada amb una milloria de la supervivència en comparació amb els CEV no relacionats amb el VPH (van der Avoort I et al, 2006; Tringler B et al, 2007; Kurman RJ et al, 1993; Ansink AC et al, 1994; Monk BJ et al, 1995). No obstant, l'evidència proporcionada per aquests estudis és bàsicament indirecta, doncs la majoria no donen dades sobre la detecció del VPH. Així doncs, a pesar de que la nostra era una llarga sèrie de casos en una sola institució, es necessiten més estudis, probablement multicèntrics, per confirmar els nostres resultats.

Un altre punt important a destacar, és que encara que hi hagi una bona correlació entre els tumors positius per al VPH i el VIN de tipus clàssic (usual) o bowenoide i els tumors negatius pel VPH i el VIN de tipus simple o diferenciat, existeix alguna sobreposició entre el tipus histològic de VIN i la seva relació amb el VPH. El nostre **quart treball**, mostra un conjunt de lesions intraepitelials amb característiques histològiques indistingibles del VIN clàssic, que estan, no obstant, relacionades amb CEV invasors negatius pel VPH. Va ser un patró histològic infreqüent, doncs tan sols es va identificar en 4 de 51 casos de VIN associats a CEV invasor negatius pel VPH. Aquestes lesions intraepitelials, compartien característiques clíniques, epidemiològiques i immunohistoquímiques amb el VIN simple (diferenciat), però histològicament tenien trets de lesions d'alt grau, displàsia o CIS, amb marcada desorganització estructural, atípia nuclear, una alta relació nucli/citoplasma i un elevat nombre de figures de mitosi localitzades a tots els estrats de l'epidermis. Aquestes lesions presentaven un reemplaçament de tot el gruix de l'epidermis

per una població homogènia de queratinocits petits e indiferenciats amb poc citoplasma mostrant molt escassa o nul·la maduració de les capes superficials, simulant les lesions de tipus basaloide del VIN de tipus clàssic (Hart WR et al, 2001). Macroscòpicament les lesions també van ser similars a les lesions del VIN de tipus clàssic amb plaques vermelles sobreelevades en lloc de les lesions menys evidents i blanquinoses del VIN diferenciat. Així doncs, en aquests casos, tant macroscòpicament com histològicament, les lesions suggerien el diagnòstic de VIN clàssic o basaloide, però en canvi, clínica, virològica i epidemiològicament indicaven, clarament, que es tractava d'una variant inusual del VIN diferenciat o simple amb morfologia basaloide. L'absència de seqüències de VPH en aquests quatre casos, encara que siguin histològicament similars, fa que tinguem que considerar-los etiològicament del VIN clàssic, doncs en la majoria de series de VIN de tipus clàssic, la presència del VPH és d'aproximadament el 100%. D'altra banda també hi ha factors histològics que ens han de fer pensar que els casos presentats són variants de VIN de tipus simple. La primera evidència és que el CEV associat era del tipus convencional queratinitzant en 3 dels 4 casos, que és el tipus histològic més freqüent en els carcinomes que són VPH negatius (Fox H et al, 2003; Hart WR et al, 2001; Santos M et al, 2006; van de Nieuwenhof HP et al, 2008) i tan sols un dels CEV invasius presentava morfologia basaloide. La segona evidència és la freqüent coexistència de líquen esclerós i de hiperplàsia epidèrmica en percentatges similars als trobats en les sèries de CEV negatius per al VPH (Chiesa-Vottero A et al, 2006; Kagie MJ et al 1997; Leibowitch M et al, 1990; Santos M et al, 2006). Finalment, en 3 dels 4 casos es van detectar àrees de VIN simple o diferenciat.

Els estudis immunohistoquímics també van corroborar que aquests quatre casos eren VIN de tipus diferenciat. Tots ells van sobreexpressar la proteïna p53 (Kohlberg PD et al, 1998; Pilotti S et

al, 1995; Santos M et al, 2004; Yang B et al, 2000) i al contrari, tots van ser negatius per p16^{INK4a} (sols un cas va mostrar una positivitat focal que es va considerar negativa). La sobreexpressió de p16^{INK4a} s'ha trobat en la quasi totalitat de casos de VIN de tipus clàssic i es consistentment negativa en les lesions de tipus VIN diferenciat (Rufforny I et al, 2005, Santos M et al, 2004). De fet, en els últims anys, s'ha proposat l'expressió de p16^{INK4a}, com a biomarcador, sense ambigüitat, de les lesions verdaderament displàsiques i neoplàsiques del cèrvix uterí (Klaes B et al, 2002; Ordi j et al, 2009).

Altres dades clíniques i epidemiològiques també recolzaven la relació entre les lesions que nosaltres descrivim i el VIN de tipus diferenciat. El VIN de tipus clàssic, té predilecció per dones relativament joves, sovint entre els 30 i els 50 anys i el VIN de tipus simple ocorre, característicament, en dones post-menopàusiques (Fox H et al, 2003; Hart WR et al, 2001; Van de Nieuwenhof HP et al, 2008; Yang B et al, 2000). La mitjana d'edat de les nostres quatre pacients, era 61 anys i tres d'elles eren postmenopàusiques. L'hàbit tabàquic, s'ha relacionat amb el 60-80% del VIN de tipus clàssic (Madsen BS et al, 2008; van de Nieuwenhof HP et al, 2008) i cap de les nostres quatre pacients, era fumadora. Finalment dir que en les pacients amb VIN de tipus clàssic positiu per al VPH, és molt comú trobar neoplàsies, ja sigui intraepitelial o invasores) multicèntriques del tracte genital inferior, ja sigui de forma prèvia, concomitant o posterior (Hampl M et al, 2006; van Beurden M et al, 1995). Cap de les nostres quatre pacients tenia tumors sincrònics o metacrònics del tracte genital inferior.

Així doncs, el nostre estudi indica que el VIN de tipus simple negatiu pel VPH pot adoptar, ocasionalment morfologia basaloide i que la tinció immunohistoquímica amb p16^{INK4a} i p53 poden ajudar a una adequada classificació d'aquestes lesions, essent això clínicament rellevant, doncs el VIN simple és considera una forma més

agressiva i més propensa a la invasió que el VIN de tipus clàssic que es tracta d'una manera més conservadora.

VI. Conclusions

1. El carcinoma escatós de la vagina presenta dues vies etiopatogèniques: aproximadament el 75% dels tumors estan causats per VPH, mentre que el 25% restant no tenen relació amb la infecció per VPH. El VPH de tipus 16 és el tipus viral més freqüentment involucrat **(Estudi 1)**.
2. La tinció immunohistoquímica amb p16^{INK4a} mostra una gran sensibilitat i especificitat per al diagnòstic dels carcinomes escamosos de vagina associats al VPH, i és una tècnica útil i simple per a classificar-los etiològicament **(Estudi 1)**.
3. El carcinoma escamós de vagina afecta amb gran freqüència a dones amb antecedents de lesions cervicals o vulvar associades a VPH. No s'han observat però, diferències significatives entre les malaltes amb o sense història prèvia de neoplàsia en altres zones del tracte genital inferior, per la qual cosa, el període de 5 anys necessari segons la OMS per a diferenciar entre un carcinoma primari de vagina i una recidiva d'un altre neoplàsia sembla adequat **(Estudi 1)**.
4. Les pacients amb carcinoma escamós de vagina relacionat amb la infecció pel VPH tenen una millor supervivència global i supervivència lliure de malaltia. Aquesta millor supervivència està limitada a les dones en estadis I i II i no sembla relacionada amb la resposta al tractament **(Estudi 2)**.
5. Les dones amb carcinoma de vulva associat a VPH presenten un pronòstic similar a les dones amb carcinomes no relacionats amb el VPH. La radioteràpia no incrementa la supervivència en aquelles dones diagnosticades de CEV relacionat amb el VPH. **(Estudi 3)**.

6. Les lesions de VIN negatives per a VPH poden adoptar, tot i que de forma infreqüent, una morfologia basaloide i confondre's histològicament amb VIN de tipus clàssic.
7. Les tincions immunohistoquímiques amb p16^{INK4a} i la proteïna p53 poden ser útils en la adequada classificació d'aquestes lesions.

VII. Bibliografia

- Abell MR. Intraepithelial carcinomas of epidermis and squamous mucosa of vulva and perineum. *Surg Clin North Am.* 1965; 45: 1179-1198
- Akpolat I, Smith DA, Ramzy I, Chirala M, Mody DR. The utility of p16^{INK4a} and Ki-67 staining on cell blocks prepared from residual thin-layer cervicovaginal material. *Cancer.* 2004;102: 142-9
- Al-Ghamdi A, Freedman D, Miller D et al. Vulvar squamous cell carcinoma in young women: a clinicopathologic study of 21 cases: *Gynecol Oncol.* 2002; 84: 94-101
- Alos L, Moyano S, Nadal A, Alobid I, Blanch JL, Ayala E, Lloveras B, Quint W, Cardesa A, Ordi J. Human papillomaviruses are identified in a subgroup of sinonasal squamous cell carcinomas with favorable outcome. *Cancer.* 2009; 115: 2701-9
- Ansink AC, Krul MR, De Weger RA, Kleyne JA, Pijpers H, Van Tinteren H, De Kraker EW, Helmerhorst TJ, Heintz AP. Human papillomavirus, lichen sclerosus, and squamous cell carcinoma of the vulva: detection and prognostic significance. *Gynecol Oncol.* 1994; 52: 180-4
- Arbyn M, Cuzick J. International agreement to join forces in synthesizing evidence on new methods for cervical cancer prevention. *Cancer Lett.* 2009; 278:1-2
- Arbyn M, Sasieni P, Meijer C, Clavel C, Koliopoulos C, Dillner J. Clinical applications of HPV testing: a summary of meta-analyses. *Vaccine.* 2006; 24: S78-S89

- Bahnassy AA, Zekri AR, Saleh M, Lotayef M, Moneir M, Shawki O. The possible role of cell cycle regulators in multistep process of HPV-associated cervical carcinoma. *BMC Clin Pathol.* 2007; 24: 7:4
- Benevolo M, Mottolese M, Marandino F, Vocaturo G, Sindico R, Piperno G, Mariani L, Sperduti I, Canalini P, Donnorso RP, Vocaturo A. Immunohistochemical expression of p16(INK4a) is predictive of HR-HPV infection in cervical low-grade lesions. *TMod PatholT.* 2006; 19: 384-91
- Bergeron C, Ferenczy A, Shah KV, Naghashfar Z. Multicentric human papillomavirus infections of the female genital tract: correlation of viral types with abnormal mitotic figures, colposcopic presentation and location. *Obstet Gynecol.* 1987; 69: 736-742
- Bergeron C. Detection of p16 in precancerous lesions of the cervix uteri]. *Ann Pathol.* 2010; 30 (Suppl 1): 105-6
- Bibbo M, Klump WJ, DeCecco J, Kovatich AJ. Procedure for immunocytochemical detection of p16P^{INK4A} antigen in thin-layer, liquid-based specimens. *Acta Cytol.* 2002; 46: 25-29
- Bleeker MC, Hogewoning CJ, Voorhost FJ, et al. Condom use promotes regression of cervical neoplasia. 2003; *Int J Cancer* 107: 804-10
- Bosch FX, de Sanjosé S. The epidemiology of human papillomavirus infection and cervical cancer. *Dis Markers.* 2007; 23: 213-27
- Bosch FX, Manos MM, Munoz N, Sherman M, Jansen AM, Peto J, Schiffman MH, Moreno V, Kurman R, Shah KV (1995) Prevalence of human papillomavirus in cervical cancer: a worldwide perspective.

International biological study on cervical cancer (IBSCC) Study Group. *J Natl Cancer Inst.* 1995; 87: 796-802

Bosch FXH, HBurchell ANH, HSchiffman MH, HGiuliano ARH, Hde Sanjose SH, HBruni LH, HTortolero-Luna GH, HKjaer SKH, HMuñoz N. Epidemiology and natural history of human papillomavirus infections and type-specific implications in cervical neoplasia Vaccine. 2008; 26 Suppl 10:K1-16

Brink AA, Zielinski GD, Steenbergen RD, Snijders PJ, Meijer CJ. Clinical relevance of human papillomavirus testing in cytopathology. *Cytopathology.* 2005; 16: 7-12

Brinton LA, Reeves WC, Brenes MM, Herrero R, de Britton RC, Gaitan E, Tenorio F, Garcia M, Rawls WE. Parity as a risk factor for cervical cancer. *Am J Epidemiol.* 1989; 130: 486–496

Brunner AH, Grimm C, Polterauer S, Hefler L, Stani J, Heinze G, Horvat R. The prognostic role of human papillomavirus in patients with vaginal cancer. *Int J Gynecol Cancer.* 2011; 21: 923-9

Bulkmans NW, Berkhof J, Rozendaal L, van Kemenade FJ, Boeke AJ, Bulk S, Voorhorst FJ, Verheijen RH, van Groningen K, Boon ME, Ruitinga W, van Ballegooijen M, Snijders PJ, Meijer CJ. Human papillomavirus DNA testing for the detection of cervical intraepithelial neoplasia grade 3 and cancer: 5-year follow-up of a randomised controlled implementation trial. *Lancet.* 2007; 370:1740-2

Carozzi F, Confortini M, Dalla Palma P, Del Mistro A, Gillio-Tos A, De Marco L, Giorgi-Rossi P, Pontenani G, Rosso S, Sani C, Sintoni C, Segnan N, Zorzi M, Cuzick J, Rizzolo R, Ronco G. New Technologies for Cervical Cancer Screening (NTCC) Working Group. Use of p16-INK4A overexpression to increase the specificity

of human papillomavirus testing: a nested substudy of the NTCC randomised controlled trial. *Lancet Oncol.* 2008; 9: 937-45

Castellsagué X, Bosch FX, Muñoz N, et al. Male circumcision, penile human papillomavirus infection, and cervical cancer in female partners. *N Engl J Med.* 2002; 346: 1105-12

Castellsagué X, Muñoz N. Cofactors in human papillomavirus carcinogenesis-role of parity, oral contraceptives, and tobacco smoking. *J Natl Cancer Inst. Monogr.* 2003; 31: 20-28

Castle PE, Jeronimo J, Schiffman M, Herrero R, Rodríguez AC, Bratti MC, Hildesheim A, Wacholder S, Long LR, Neve L, Pfeiffer R, Burk RD. Age-Related Changes of the Cervix Influence Human Papillomavirus Type Distribution. *Cancer Res.* 2006; 66: 1218-24

Castle PE, Solomon D, Schiffman M, Wheeler CM. Human papillomavirus type 16 infections and 2-year absolute risk of cervical precancer in women with equivocal or mild cytologic abnormalities. *J Natl Cancer Inst.* 2005 ; 97: 1066-71

Cattani P, Siddu A, D'Onghia S, Marchetti S, Santangelo R, Vellone VG, Zannoni GF, Fadda G (2009). RNA (E6/E7) versus DNA (E6/E7) assays for risk evaluation in women infected with Human Papillomavirus (HPV). *J Clin Microbiol.* 2009; 47:2136-41

Chiesa-Vottero A, Dvoretzky PM, Hart WR. Histopathologic study of thin vulvar squamous cell carcinomas and associated cutaneous lesions: a correlative study of 48 tumors in 44 patients with analysis of adjacent vulvar intraepithelial neoplasia types and lichen sclerosus. *Am J Surg Pathol.* 2006; 30: 310-8

Clavel C, Masure M, Bory JP, Putaud I, Mangeonjean C, Lorenzato M, Nazeyrollas P, Gabriel R, Quereux C, Birembaut P. Human

- papillomavirus testing in primary screening for the detection of high-grade cervical lesions: a study of 7932 women. *Br J Cancer*. 2001; 84: 1616-23
- Collins SI, Constandinou-Williams C, Wen K, Young LS, Roberts S, Murray PG, Woodman CB. Disruption of the E2 gene is a common and early event in the natural history of cervical human papillomavirus infection: a longitudinal cohort study. *Cancer Res*. 2009; 69: 3828-32
- Creasman WT, Phillips JL, Menck HR. The National Cancer Data Base report on cancer of the vagina. *Cancer*. 1998; 83: 1033-40
- Crum CP, McLachlin CM, Tate JE, Mutter GL. Pathobiology of vulvar squamous neoplasia. *Curr Opin Obstet Gynecol*. 1997;9 :63-9
- Cuschieri KS, Cubie HA, Whitley MW, Seagar AL, Arends MJ, Moore C, Gilkisson G, McGoogan E. Multiple high risk HPV infections are common in cervical neoplasia and young women in a cervical screening population. *J Clin Pathol*. 2004; 57: 68-72
- Cuzick J, Arbyn M, Sankaranarayanan R, Tsu V, Ronco G, Mayrand MH, Dillner J, Meijer CJ. Overview of human papillomavirus-based and other novel options for cervical cancer screening in developed and developing countries. *Vaccine*. 2008; 26:6743-4
- Cuzick J, Clavel C, Petry KU, Meijer CJ, Hoyer H, Ratnam S, Szarewski A, Birembaut P, Kulasingam S, Sasieni P, Iftner T. Overview of the European and North American studies on HPV testing in primary cervical cancer screening. *Int J Cancer*. 2006; 119: 1095-101

Czernobilsky B, Gat A, Evron R, Dgani R, Ben-Hur H, Lifschitz-Mercer B. Carcinoma of the clitoris. A histologic study with cytokeratin profile. *Int J Gynecol Pathol* 1995, 14: 274-278

Dalstein V, Riethmuller D, Prétet JL, Le Bail Carval K, Sautière JL, Carbillet JP, Kantelip B, Schaal JP, Mouglin C. Persistence and load of high-risk HPV are predictors for development of high-grade cervical lesions: a longitudinal French cohort study. *Int J Cancer*. 2003;106: 396-403

Dames DN, Ragin C, Griffith-Bowe A, Gomez P, Butler R. The prevalence of cervical cytology abnormalities and human papillomavirus in women infected with the human immunodeficiency virus. *Infect Agent Cancer*. 2009; 4 Suppl 1:S8.

Daniel B, Rangarajan A, Mukherjee G, Vallikad E, Krishna S. The link between integration and expression of human papillomavirus type 16 genomes and cellular changes in the evolution of cervical intraepithelial neoplastic lesions. *J Gen Virol*. 1997; 78: 1095–1101

Davidson EJ, Kitchener HC & Stern PL. The use of vaccines in the prevention and treatment of cervical cancer. *Clin Oncol*. 2002 ;14:193–200

Davies P, Kornegay J, Iftner T. Current methods of testing for human papillomavirus. *Best Pract Res Clin Obstet Gynaecol*. 2001;15: 677-700

Davies RJ, Freeman A, Morris LS, Bingham S, Dilworth S, Scott I, Laskey RA, Miller R, Coleman N. Analysis of minichromosome maintenance proteins as a novel method for detection of colorectal cancer in stool. *Lancet*. 2002; 359:1917-9

De Sanjose S, Palefsky J. Cervical and anal HPV infections in HIV positive women and men. *Virus Research*. 2002; 89: 201–211

De Sanjose S, Quint WG, Alemany L, et al. Retrospective International Survey and HPV Time Trends Study Group. Human papillomavirus genotype attribution in invasive cervical cancer: a retrospective cross-sectional worldwide study. *Lancet Oncol*. 2010; 11: 1048-56.

De Vuyst H, Clifford GM, Nascimento MC et al. Prevalence and type distribution of human papillomavirus in carcinoma and intraepithelial neoplasia of the vulva, vagina and anus: a meta-analysis. *Int J Cancer*. 2009; 124: 1626-1636

Del Pino M, Garcia S, Fusté V, Alonso I, Fusté P, Torné A, Ordi J. Value of p16(INK4a) as a marker of progression/regression in cervical intraepithelial neoplasia grade 1. *Am J Obstet Gynecol*. 2009; 201: 488.e1-7

Einstein MH, Schiller JT, Viscidi RP, Strickler HD, Coursaget P, Tan T, Halsey N, Jenkins D. Clinician's guide to human papillomavirus immunology: knowns and unknowns. *Lancet Infect Dis*. 2009; 9: 347-56

El-Mofty SK, Lu DW. Prevalence of high-risk human papillomavirus DNA in nonkeratinizing (cylindrical cell) carcinoma of the sinonasal tract: a distinct clinicopathologic and molecular disease entity. *Am J Surg Pathol*. 2005; 29: 1367-1372

El-Mofty SK, Lu DW. Prevalence of human papillomavirus type 16 DNA in squamous cell carcinoma of the palatine tonsil, and not the oral cavity, in young patients: a distinct clinicopathologic and molecular disease entity. *Am J Surg Pathol*. 2003 ;27:1463-70

Evander M, Edlund K, Gustafsson A, Jonsson M, Karlsson R, Rylander E, Wadell G. Human papillomavirus infection is transient in young women: a population based cohort study. *J Infect Dis.* 1995; 171: 1026-30

Evander M, Frazer IH, Payne E, Qi YM, Hengst K, McMillan NA. Identification of the alpha6 integrin as a candidate receptor for papillomaviruses. *J Virol.* 1997; 71: 2449–2456

Fakhry C, Westra WH, Li S, Cmelak A, Ridge JA, Pinto H, Forastiere A, Gillison ML. Improved survival of patients with human papillomavirus-positive head and neck squamous cell carcinoma in a prospective clinical trial. *J Natl Cancer Inst.* 2008;100: 261-9

Feng W, Duan X, Liu J, Xiao J, Brown RE. Morphoproteomic Evidence of Constitutively Activated and Overexpressed mTOR Pathway in Cervical Squamous Carcinoma and High Grade Squamous Intraepithelial Lesions. *Int J Clin Exp Pathol.* 2009; 2: 249-60

Ferenczy A, Franco E. Persistent human papillomavirus infection and cervical neoplasia. *Lancet Oncol.* 2002; 3: 11-6

Ferreira M, Crespo M, Martins L, Félix A. HPV DNA detection and genotyping in 21 cases of primary invasive squamous cell carcinoma of the vagina. *Mod Pathol.* 2008; 21: 968-72

Folkman J. Role of angiogenesis in tumor growth and metastasis. *Semin Oncol.* 2002; 29: 15-18

Fox H, Wells M. Recent advances in the pathology of the vulva. *Histopathology.* 2003; 42: 209-16

Frank SJ, Jhingran A, Levenback C et al. Definitive radiation therapy for squamous cell carcinoma of vagina. *Int J Radiat Oncol Biol Phys.* 2005; 62: 138-147

Frazer IH. Interaction of human papillomaviruses with the host immune system: a well evolved relationship. *Virology.* 2009; 384: 410-4

Freeman A, Morris LS, Mills AD, Stoeber K, Laskey RA, Williams GH, Coleman N. Minichromosome maintenance proteins as biological markers of dysplasia and malignancy. *Clin Cancer Res.* 1999; 5: 2121-32

Galloway DA. Papillomavirus vaccines in clinical trials. *Lancet Infect Dis.* 2003; 3: 469–475

Garcia-Closas R, Castellsague X, Bosch X, Gonzalez CA. The role of diet and nutrition in cervical carcinogenesis: a review of recent evidence. *Int J Cancer.* 2005; 117: 629-637

Garland SM, Insinga RP, Sings HL, Haupt RM, Joura EA. Human papillomavirus infections and vulvar disease development. *Cancer Epidemiol Biomarkers Prev.* 2009;18:1777-84

Gilles C, Manigart Y, Konopnicki D, Barlow P, Rozenberg S. Management and outcome of cervical intraepithelial neoplasia lesions: a study of matched cases according to HIV status. *Gynecol Oncol.* 2005; 96: 112–118

Gillio-Tos A, De Marco L, Ghisetti V, Snijders PJ, Segnan N, Ronco G, Merletti F. Human papillomavirus typing with GP5+/6+ polymerase chain reaction reverse line blotting and with commercial type-specific PCR kits. *J Clin Virol.* 2006; 36 :126-32

Gillison ML, Koch WM, Capone RB, Spafford M, Westra WH, Wu L, Zahurak ML, Daniel RW, Viglione M, Symer DE, Shah KV, Sidransky D. Evidence for a causal association between human papillomavirus and a subset of head and neck cancers. *J Natl Cancer Inst.* 2000; 92: 709-20

Gravitt PE, Burk RD, Lorincz A, Herrero R, Hildesheim A, Sherman ME, Bratti MC, Rodriguez AC, Helzlsouer KJ, Schiffman M. A comparison between real-time polymerase chain reaction and hybrid capture 2 for human papillomavirus DNA quantitation. *Cancer Epidemiol Biomarkers Prev.* 2003; 12: 477-484

Grodzki M, Besson G, Clavel C, Arslan A, Franceschi S, Birembaut P, Tommasino M, Zehbe I. Increased risk for cervical disease progression of French women infected with the human papillomavirus type 16 E6-350G variant. *Cancer Epidemiol Biomarkers Prev.* 2006; 15: 820-822

Haidopoulos D, Partsinevelos GA, Vlachos GD, Rodolakis A, Markaki S, Voulgaris Z, Diakomanolis E, Antsaklis A. p16P^{INK4aP} Is a Strong Biomarker for Cervical Intraepithelial Neoplasia and Invasive Cervical Carcinoma: A Reappraisal. *TReprod SciT.* 2009; 16: 685-93

Halloush RA, Akpolat I, Jim Zhai Q, Schwartz MR, Mody DR. Comparison of ProEx C with p16P^{INK4aP} and Ki-67 immunohistochemical staining of cell blocks prepared from residual liquid-based cervicovaginal material: a pilot study. *Cancer.* 2008; 114: 474-80

Hampf M, Sarajuuri H, Wentzensen N, Bender HG, Kueppers V. Effect of human papillomavirus vaccines on vulvar, vaginal, and anal

intraepithelial lesions and vulvar cancer. *Obstet Gynecol.* 2006;108: 1361-8

Hariri J, Oster. The negative predictive value of p16P^{INK4aP} to assess the outcome of cervical intraepithelial neoplasia 1 in the uterine cervix. *Int.J.Gynecol.Pathol.*2007; 26: 223-28

Harris TG, Burk RD, Palefsky JM, Massad LS, Bang JY, Anastos K, Minkoff H, Hall CB, Bacon MC, Levine AM, Watts DH, Silverberg MJ, Xue X, Melnick SL, Strickler HD. Incidence of cervical squamous intraepithelial lesions associated with HIV serostatus, CD4 cell counts, and human papillomavirus test results. *JAMA.* 2005; 293: 1471-6.

Hart WR. Vulvar intraepithelial neoplasia: historical aspects and current status. *Int J Gynecol Pathol.* 2001; 20: 16-30

Heaps JM, Fu YS, Montz FJ, Hacker NF, Berek JS. Surgical-pathologic variables predictive of local recurrence in squamous cell carcinoma of the vulva. *Gynecol Oncol.* 1990; 38: 309-14

Hellman K, Alaiya AA, Schedvins K, Steinberg W, Hellström AC, Auer G. Protein expression patterns in primary carcinoma of the vagina. *Br J Cancer.* 2004; 91: 319-26

Hellman K, Lundell M, Silfversward C, Nilsson B, Hellstrom AC, Frankendal B. Clinical and histopathologic factors related to prognosis in primary squamous cell carcinoma of the vagina. *Int J Gynecol Cancer.* 2006; 16: 1201-1211

Hellman K, Silfverswärd C, Nilsson B, Hellström AC, Frankendal B, Pettersson F. Primary carcinoma of the vagina: factors influencing

the age at diagnosis. The Radiumhemmet series 1956-96. *Int J Gynecol Cancer*. 2004; 14 :491-501

Herrero R, Castellsagué X, Pawlita M, et al. Multicenter Oral Cancer Study Group. Human papillomavirus and oral cancer: the International Agency for Research on Cancer multicenter study. *J Natl Cancer Inst*. 2003 ;95: 1772-83

Hesselink AT, van Ham MA, Heideman DA, Groothuisink ZM, Rozendaal L, Berkhof J, van Kemenade FJ, Massuger LA, Melchers WJ, Meijer CJ, Snijders PJ. Comparison of GP5+/6+-PCR and SPF10-line blot assays for detection of high-risk human papillomavirus in samples from women with normal cytology results who develop grade 3 cervical intraepithelial neoplasia. *J Clin Microbiol*. 2008; 46: 3215-21

Hildesheim A, Herrero R, Castle PE, Wacholder S, Bratti MC, Sherman ME, Lorincz AT, Burk RD, Morales J, Rodriguez AC, Helgesen K, Alfaro M, Hutchinson M, Balmaceda I, Greenberg M, Schiffman M. HPV co-factors related to the development of cervical cancer: results from a population-based study in Costa Rica. *Br J Cancer*. 2001; 84:1219-26

Hoevenaars BM, van der Avoort IA, de Wilde PC, Massuger LF, Melchers WJ, de Hullu JA, Bulten J. A panel of p16(INK4A), MIB1 and p53 proteins can distinguish between the 2 pathways leading to vulvar squamous cell carcinoma. *Int J Cancer*. 2008;123: 2767-73

Homesley HD, Bundy BN, Sedlis A, Yordan E, Berek JS, Jahsan A, Mortel R. Assessment of current International Federation of Gynecology and Obstetrics staging of vulvar carcinoma relative to prognostic factors for survival (a Gynecologic Oncology Group study). *Am J Obstet Gynecol* 1991, 164: 997-1003

- Hopfl R. Spontaneous regression of CIN and delayed-type hypersensitivity to HPV-16 oncoprotein E7. *Lancet*. 2000; 356: 1985-6
- Hopkins MP, Nemunaitis-Keller J. carcinoma of the vulva. *Obstet Gynecol Clin North Am* 2001, 28: 791-804
- Hopman AH, Kamps MA, Smedts F, Speel EJ, Herrington CS, Ramaekers FC. HPV in situ hybridization: impact of different protocols on the detection of integrated HPV. *Int J Cancer*. 2005; 115: 419-428
- Horn LC, Reichert A, Oster A, Arndal SF, Trunk MJ, Ridder R, Rassmussen OF, Bjelkenkrantz K, Christiansen P, Eck M, Lorey T, Skovlund VR, Ruediger T, Schneider V, Schmidt D. Immunostaining for p16^{INK4a} used as a conjunctive tool improves interobserver agreement of the histologic diagnosis of cervical intraepithelial neoplasia. *Am J Surg Pathol*. 2008; 32: 502-12
- Houghton CRS, Iversen T. Squamous cell carcinoma of the vagina. A clinical study of the location of the tumour. *Gynecol Oncol*. 1982; 13: 365-372
- Hudelist G, Manavi M, Pischinger KI, Watkins-Riedel T, Singer CF, Kubista E, Czerwenka KF. Physical state and expression of HPV DNA in benign and dysplastic cervical tissue: different levels of viral integration are correlated with lesion grade. *Gynecol Oncol*. 2004;92: 873-80
- Iftner T, Germ L, Swoyer R, Kjaer SK, Breugelmans JG, Munk C, Stubenrauch F, Antonello J, Bryan JT, Taddeo FJ (2009). A comparison study between HPV Real-Time multiplex PCR and

- Hybrid Capture II Inno-Lipav2 hpv genotyping PCR assays. *J Clin Microbiol.* 2009; 47: 2106-13
- Ikenberg H, Runge M, Göppinger A, Pfeiderer A. Human papillomavirus DNA in invasive carcinoma of the vagina. *Obstet Gynecol.* 1990;76: 432-8
- Insigna RP, Liaw KL, Johnson LG et al. A systematic review of the prevalence and attribution of human papillomavirus types among cervical, vaginal and vulvar precancers and cancers in the United States. *Cancer Epidemiol Biomarkers Prev.* 2008; 17: 1611-1622
- Inversen T, Tretli S. Intraepithelial and invasive squamous cell neoplasia of the vulva: trends and incidence, recurrence, and survival rate in Norway. *Obstet Gynecol.* 1998; 91: 969-972
- Ishimi Y, Okayasu I, Kato C, Kwon HJ, Kimura H, Yamada K, Song SY. Enhanced expression of Mcm proteins in cancer cells derived from uterine cervix. *Eur J Biochem.* 2003; 270:1089-101
- Jones RW, Rowan DM, Stewart AQ. Vulvar intraepithelial neoplasia: aspects of the natural history and outcome in 405 women. *Obstet Gynecol.* 2005, 106: 1319-1326
- Jones RW. The natural history of vulvar intraepithelial neoplasia. *Br J Obstet Gynaecol.* 1995;102: 764-6
- Josefsson AM, Magnusson PK, Ylitalo N, Sørensen P, Qvarforth-Tubbin P, Andersen PK, Melbye M, Adami HO, Gyllenstein UB. Viral load of human papilloma virus 16 as a determinant for development of cervical carcinoma in situ: a nested case-control study. *Lancet.* 2000; 355: 2189-93

Joura EA, Lösch A, Haider-Angeler MG, Breiteneker G, Leodolter S
Trends in vulvar neoplasia. Increasing incidence of vulvar
intraepithelial neoplasia and squamous cell carcinoma of the vulva in
young women. J Reprod Med. 2000; 45: 613-5

Kagie MJ, Kenter GG, Hermans J, Trimbos JB, Fleuren GJ. The
relevance of various vulvar epithelial changes in the early detection
of squamous cell carcinoma of the vulva. Int J Gynecol Cancer.
1997; 7: 50-7

Kagie MJ, Kenter GG, Tollenaar RA, Hermans J, Trimbos JB, Fleuren
GJ. p53 protein overexpression is common and independent of
human papillomavirus infection in squamous cell carcinoma of the
vulva. Cancer. 1997; 1:1228-33

Kalantari M, Blennow E, Hagmar B, Johansson B. Physical state of
HPV16 and chromosomal mapping of the integrated form in cervical
carcinomas. HTDiagn Mol PatholT. 2001; 10: 46-54

Keating JT, Cviko A, Riethdorf S, Riethdorf L, Quade BJ, Sun D,
Duensing S, Sheets EE, Munger K, Crum CP. Ki-67, cyclin E, and
p16INK4 are complimentary surrogate biomarkers for human
papilloma virus-related cervical neoplasia. Am J Surg Pathol. 2001;
25: 884-91

Kelley MJ, Otterson GA, Kaye FJ, Popescu NC, Johnson BE, Dipaolo
JA. CDKN2 in HPV-positive and HPV-negative cervical-carcinoma
cell lines. Int J Cancer. 1995; 63: 226-30

Khan MJ, Castle PE, Lorincz AT, Wacholder S, Sherman M, Scott DR,
Rush BB, Glass AG, Schiffman M. The elevated 10-year risk of
cervical precancer and cancer in women with human papillomavirus

(HPV) type 16 or 18 and the possible utility of type-specific HPV testing in clinical practice. *J Natl Cancer Inst.* 2005; 97: 1072-9

Kjellberg L, Hallmans G, Ahren AM, Johansson R, Bergman F, Wadell G, Angström T, Dillner J. Smoking, diet, pregnancy and oral contraceptive use as risk factors for cervical intra-epithelial neoplasia in relation to human papillomavirus infection. *Br J Cancer.* 2000;82: 1332-8

Klaes R, Benner A, Friedrich T, Ridder R, Herrington S, Jenkins D, Kurman RJ, Schmidt D, Stoler M, von Knebel Doeberitz M. p16^{INK4a} immunohistochemistry improves interobserver agreement in the diagnosis of cervical intraepithelial neoplasia. *Am J Surg Pathol.* 2002; 26: 1389-1399

Klussmann JP, Gültekin E, Weissenborn SJ, Wieland U, Dries V, Dienes HP, Eckel HE, Pfister HJ, Fuchs PG. Expression of p16 protein identifies a distinct entity of tonsillar carcinomas associated with human papillomavirus. *Am J Pathol.* 2003; 162: 747-53

Knop S, Nesland JM, Trope C, Holm R. p14ARF, a prognostic predictor in HPV-negative vulvar carcinoma. *Am J Clin Pathol* 2006; 126: 266-76

Kohlberger PD, Kirnbauer R, Bancher D, Gitsch G, Reinthaller A, Leodolter S, Tschachler E, Kainz C, Breitenecker G. Absence of p53 protein overexpression in precancerous lesions of the vulva. *Cancer.* 1998; 82: 323-7

Kong CS, Balzer BL, Troxell ML, Patterson BK, Longacre TA. p16^{INK4a} immunohistochemistry is superior to HPV in situ hybridization for the detection of high-risk HPV in atypical squamous metaplasia. *Am J Surg Pathol.* 2007; 31: 33-43

Koyamatsu Y, Yokohama M, Nakao Y et al. A comparative analysis of human papillomavirus types 16 and 18 and expression of p53 gene and Ki-67 in cervical, vaginal and vulvar carcinomas. *Gynecol Oncol.* 2003; 90: 547-551

Kulmala SM, Syrjänen S, Shabalova I, Petrovichev N, Kozachenko V, Podistov J, Ivanchenko O, Zakharenko S, Nerovjna R, Kljukina L, Branovskaja M, Grunberga V, Juschenko A, Tosi P, Santopietro R, Syrjänen K. Human papillomavirus testing with the hybrid capture 2 assay and PCR as screening tools. *J Clin Microbiol.* 2004; 42: 2470-5

Kurman RJ, Toki T, Schiffman MH. Basaloid and warty carcinomas of the vulva. Distinctive types of squamous cell carcinoma frequently associated with human papillomaviruses. *Am J Surg Pathol.* 1993; 17: 133-145

Lacey JV Jr, Frisch M, Brinton LA, Abbas FM, Barnes WA, Gravitt PE, Greenberg MD, Greene SM, Hadjimichael OC, McGowan L, Mortel R, Schwartz PE, Zaino RJ, Hildesheim A. Associations between smoking and adenocarcinomas and squamous cell carcinomas of the uterine cervix (United States). *Cancer Causes Control.* 2001;12:153-61

Lassen P, Eriksen JG, Hamilton-Dutoit S, Tramm T, Alsner J, Overgaard J. Effect of HPV-associated p16^{INK4A} expression on

response to radiotherapy and survival in squamous cell carcinoma of the head and neck. *J Clin Oncol.* 2009;27:1992-8

Lehtovirta P, Paavonen J, Heikinheimo O. Risk factors, diagnosis and prognosis of cervical intraepithelial neoplasia among HIV-infected women. *Int J STD AIDS.* 2008; 19: 37-41

Leibowitch M, Neill S, Pelisse M, Moyal-Baracco M. The epithelial changes associated with squamous cell carcinoma of the vulva: a review of the clinical, histological and viral findings in 78 women. *Br J Obstet Gynaecol.* 1990; 97: 1135-9

Leminen A, Forss M, Lehtovirta P. Therapeutic and prognostic considerations in primary carcinoma of the vagina. *Acta Obstet Gynecol Scand.* 1995; 74: 379-83.

Lerma E, Matias-Guiu X, Lee SJ, Prat J. Squamous cell carcinoma of the vulva: study of ploidy, HPV, p53, and pRb. *Int J Gynecol Pathol* 1999; 18: 191-7

Li W, Thompson CH, O'Brien CJ et al. Human papillomavirus positivity predicts favourable outcome for squamous carcinoma of the tonsil. *Int J Cancer.* 2003; 106: 553-558

Lindell G, Näsman A, Jonsson C, Ehrsson RJ, Jacobsson H, Danielsson KG, Dalianis T, Källström BN, Larson B. Presence of human papillomavirus (HPV) in vulvar squamous cell carcinoma (VSCC) and sentinel node. *Gynecol Oncol.* 2010;117: 312-6

Lindeque BG. The role of surgery in the management of carcinoma of the vagina. *Baillieres Clin Obstet Gynaecol.* 1987; 1: 319-29

Lörincz AT, Richart RM. Human papillomavirus DNA testing as an adjunct to cytology in cervical screening programs. *Arch Pathol Lab Med.* 2003; 127: 959-68

Lu DW, El-Mofty SK, Wang HL. Expression of p16, Rb, and p53 proteins in squamous cell carcinomas of the anorectal region harboring human papillomavirus DNA. *Mod Pathol.* 2003; 16: 692-699

Madsen BS, van den Brule AJ, Jensen HL, Wohlfahrt J, Frisch M. Risk factors for squamous cell carcinoma of the penis--population-based case-control study in Denmark. *Cancer Epidemiol Biomarkers Prev.* 2008;17: 2683-91

Massad LS, Fazzari MJ, Anastos K, Klein RS, Minkoff H, Jamieson DJ, Duerr A, Celentano D, Gange S, Cu-Uvin S, Young M, Watts DH, Levine AM, Schuman P, Harris TG, Strickler HD. Outcomes after treatment of cervical intraepithelial neoplasia among women with HIV. *J Low Genit Tract Dis.* 2007; 11: 90-7

McCluggage WG. Recent developments in vulvovaginal pathology. *Histopathology.* 2009; 54: 156-73

Meijer CJ, Berkhof J, Castle PE, Hesselink AT, Franco EL, Ronco G, Arbyn M, Bosch FX, Cuzick J, Dillner J, Heideman DA, Snijders PJ. Guidelines for human papillomavirus DNA test requirements for primary cervical cancer screening in women 30 years and older. *Int J Cancer.* 2009;124: 516-20

Meisels A, Fortin R. Condylomatous lesions of the cervix and vagina. I. Cytologic patterns. *Acta Cytol.* 1976; 20: 505-509

Milde-Langosch K, Riethdorf S, Kraus-Pöppinghaus A, Riethdorf L, Löning T. Expression of cyclin-dependent kinase inhibitors

- p16MTS1, p21WAF1, and p27KIP1 in HPV-positive and HPV-negative cervical adenocarcinomas. *Virchows Arch.* 2001; 439: 55-61
- Moberg M, Gustavsson I, Gyllensten U. Type-specific associations of human papillomavirus load with risk of developing cervical carcinoma in situ. *Int J Cancer.* 2004; 112: 854–859
- Moberg M, Gustavsson I, Wilander E, Gyllensten U. High viral loads of human papillomavirus predict risk of invasive cervical carcinoma. *Br J Cancer.* 2005; 92: 891-894
- Molano M, Van den Brule A, Plummer M, Weiderpass E, Posso H, Arslan A, Meijer CJ, Munoz N, Franceschi S; HPV Study Group. Determinants of clearance of human papillomavirus infections in Colombian women with normal cytology: a population-based, 5-year follow-up study. *Am J Epidemiol.* 2003; 158: 486-494
- Monk BJ, Cook N, Ahn C, Vasilev SA, Berman ML, Wilczynski SP. Comparison of the polymerase chain reaction and Southern blot analysis in detecting and typing human papilloma virus deoxyribonucleic acid in tumors of the lower female genital tract. *Diagn Mol Pathol.* 1994; 3: 283-91
- Monsonego J, Bohbot JM, Pollini G, Krawec C, Vincent C, Merignargues I, Haroun F, Sednaoui P, Monfort L, Dachez R, Syrjänen K. Performance of the Roche AMPLICOR human papillomavirus (HPV) test in prediction of cervical intraepithelial neoplasia (CIN) in women with abnormal PAP smear. *Gynecol Oncol.* 2005; 99: 160-8
- Moreno V, Bosch FX, Muñoz N, et al. Effect of oral contraceptives on risk of cervical cancer in women with human papillomavirus infection:

the IARC multicentric case-control study. *Lancet*. 2002; 359: 1085–1092

Moscicki AB, Shiboski S, Broering J, Powell K, Clayton L, Jay N, Darragh TM, Brescia R, Kanowitz S, Miller SB, Stone J, Hanson E, Palefsky J. The natural history of human papillomavirus infection as measured by repeated DNA testing in adolescent and young women. *J Pediatr*. 1998; 132: 277-284

Mulvany NJ, Allen DG. Differentiated intraepithelial neoplasia of the vulva. *Int J Gynecol Pathol*. 2008; 27: 125-35

Muñoz N, Bosch FX, de Sanjosé S, Herrero R, Castellsagué X, Shah KV, Snijders PJ, Meijer CJ. International Agency for Research on Cancer Multicenter Cervical Cancer Study Group. Epidemiologic classification of human papillomavirus types associated with cervical cancer. *N Engl J Med*. 2003; 348: 518-27

Muñoz N, Bosch X, de Sanjosé S, et al (1992) The causal link between human papillomavirus and invasive cancer: a population-based case-control study in Colombia and Spain. *Int J Cancer*. 1992; 52: 743-749

Muñoz N, Franceschi S, Bosetti C, et al. Role of parity and human papillomavirus in cervical cancer: the IARC multicentric case-control study. *Lancet*. 2002; 359: 1093–1101

Murad TM, Durant JR, Maddox WA, Dowling EA. The pathologic behavior of primary vaginal carcinoma and its relationship to cervical cancer. *Cancer*. 1975; 35: 787-94

Murphy N, Ring M, Heffron CCB, King B, Killalea AG, Hughes C, Martin CM, McGuinness E, Sheils O, O'Leary J. p16INK4A, CDC6,

and MCM5: predictive biomarkers in cervical preinvasive neoplasia and cervical cancer. *J Clin Pathol.* 2005; 58: 525–534

Myers ER, McCrory DC, Nanda K, Bastian L, Matchar DB. Mathematical model for the natural history of human papillomavirus infection and cervical carcinogenesis. *Am J Epidemiol.* 2000; 151: 1158-71

Nappi L, Carriero C, Bettocchi S, Herrero J, Vimercati A, Putignano G. Cervical squamous intraepithelial lesions of low-grade in HIV-infected women: recurrence, persistence, and progression, in treated and untreated women. *Eur J Obstet Gynecol Reprod Biol.* 2005; 121:226-32.

Naucler P, Ryd W, Törnberg S, Strand A, Wadell G, Elfgrén K, Rådberg T, Strander B, Johansson B, Forslund O, Hansson BG, Rylander E, Dillner J. Human Papillomavirus and Papanicolaou Tests to Screen for Cervical Cancer. *N Engl J Med.* 2007; 357: 1589-97

Negri G, Egarter-Vigl E, Kasal A, Romano F, Haitel A, Mian C. p16^{INK4A} is a useful marker for diagnosis of adenocarcinoma of the cervix uteri and its precursor: an immunohistochemical study with immunohistochemical correlations. *Am J Surg Pathol.* 2003; 27:187-193

Nogueira MC, Guedes Neto Ede P, Rosa MW, Zettler E, Zettler CG. Immunohistochemical expression of p16 and p53 in vulvar intraepithelial neoplasia and squamous cell carcinoma of the vulva. *Pathol Oncol Res.* 2006;12: 153-7

Ordi J, Alonso I, Torné A, Esteve R, Sierra E, Campo E, Puig-Tintoré LM. Human papillomavirus load in Hybrid Capture II assay: does increasing the cutoff improve the test? *Gynecol Oncol.* 2005; 99: 313-9

Ordi J, Garcia S, del Pino M, Landolfi S, Alonso I, Quintó L, Torné A. p16 INK4a immunostaining identifies occult CIN lesions in HPV-positive women. *Int J Gynecol Pathol.* 2009; 28: 90-7

Ordi J, Puig-Tintoré LM, Torné A, Sanz S, Esteve R, Romagosa C, Cardesa A. Contribution of high risk human papillomavirus testing to the management of premalignant and malignant lesions of the uterine cervix. *Med Clin (Barc).* 2003;121: 441-5

Paternoster DM, Cester M, Resente C, Pascoli I, Nanhorgue K, Marchini F, Boccagni P, Cillo U, Ribaldone R, Amoruso E,

Perez CA, Grigsby PW, Galakatos A, Swanson R, Camel HM, Kao MS, Lockett MA. Radiation therapy in management of carcinoma of the vulva with emphasis on conservation therapy. *Cancer* 1193, 71: 3707-3716

Perez CA, Grigsby PW, Garipagaoglu M, Mutch DG, Lockett MA. Factors affecting long-term outcome of irradiation in carcinoma of the vagina. *Int J Radiat Oncol Biol Phys.* 1999; 44: 37-45

Peter M, Rosty C, Couturier C, Radvanyi F, Teshima H, Sastre-Garau X. MYC activation associated with the integration of HPV DNA at the MYC locus in genital tumors. *Oncogene.* 2006; 25: 5985-5993

Pilotti S, D'Amato L, Della Torre G, Donghi R, Longoni A, Giarola M, Sampietro G, De Palo G, Pierotti MA, Rilke F. Papillomavirus, p53

alteration, and primary carcinoma of the vulva. *Diagn Mol Pathol.* 1995; 4: 239-48

Pingley S, Shrivastava SK, Sarin R, Agarwal JP, Laskar S, Deshpande DD, Dinshaw KA. Primary carcinoma of the vagina: Tata Memorial Hospital experience. *Int J Radiat Oncol Biol Phys.* 2000; 46: 101-8

Pinto AP, Schlecht NF, Pintos J, Kaiano J, Franco EL, Crum CP, Villa LL. Prognostic significance of lymph node variables and human papillomavirus DNA in invasive vulvar carcinoma. *Gynecol Oncol.* 2004; 92: 856-65

Pinto AP, Signorello LB, Crum CP, Harlow BL, Abrão F, Villa LL. Squamous cell carcinoma of the vulva in Brazil: prognostic importance of host and viral variables. *Gynecol Oncol.* 1999;74: 61-7

Ptácková B. Primary carcinoma of the vagina. *Neoplasma.* 1968;15: 309-22

Purola E, Savia E. Cytology of gynecologic condiloma acuminatum. *Acta Cytol.* 1977; 21: 26-31

Qi YM, Peng SW, Hengst K, Evander M, Park DS, Zhou J, Frazer IH. Epithelial cells display separate receptors for papillomavirus VLPs and for soluble L1 capsid protein. *Virology.* 1996; 216: 35-45

Roden RB, Kirnbauer R, Jenson AB, Lowy DR, Schiller JT. Interaction of papillomaviruses with the cell surface. *J Virol.* 1994; 68: 7260-7266

- Rome RM, England PG. Management of vaginal intraepithelial neoplasia: A series of 132 cases with long-term follow-up. *Int J Gynecol Cancer*. 2000; 10: 382-390
- Ronco G, Brezzi S, Carozzi F, Dalla Palma P, Giorgi-Rossi P, Minucci D, Naldoni C, Segnan N, Zappa M, Zorzi M, Cuzick J; NTCC study group. The New Technologies for Cervical Cancer Screening randomised controlled trial. An overview of results during the first phase of recruitment. *Gynecol Oncol*. 2007;107: S230-2
- Ronco G, Giorgi-Rossi P, Carozzi F, Confortini M, Dalla Palma P, Del Mistro A, Gillio-Tos A, Minucci D, Naldoni C, Rizzolo R, Schincaglia P, Volante R, Zappa M, Zorzi M, Cuzick J, Segnan N. New Technologies for Cervical Cancer Screening Working Group. Results at recruitment from a randomized controlled trial comparing human papillomavirus testing alone with conventional cytology as the primary cervical cancer screening test. *J Natl Cancer Inst*. 2008; 100:492-501
- Rubin MA, Kleter B, Zhou M, Ayala G, Cubilla AL, Quint WG, Pirog EC. Detection and typing of human papillomavirus DNA in penile carcinoma: evidence for multiple independent pathways of penile carcinogenesis. *Am J Pathol*. 2001; 159: 1211-8
- Rubin SC, Young J, Mikuta JJ. Squamous carcinoma of the vagina. Treatment, complications and long-term follow-up. *Gynecol Oncol* 1985; 20: 346-353
- Rufforny I, Wilkinson EJ, Liu C, Zhu H, Buteral M, Massoll NA. Human papillomavirus infection and p16(INK4a) protein expression in vulvar intraepithelial neoplasia and invasive squamous cell carcinoma. Rufforny I, Wilkinson EJ, Liu C, Zhu H, Buteral M, Massoll NA *J Low Genit Tract Dis*. 2005;9: 108-13

Sahebali S, Depuydt CE, Segers K, Moeneclaey LM, Vereecken AJ, Van Mark E, Bogers J. p16^{INK4aP} as an adjunct marker in liquid-based cervical cytology. *Int J Cancer*. 2004; 108: 871–876

Santos M, Landolfi S, Olivella A, Lloveras B, Klaustermeier J, Suárez H, Alòs L, Puig-Tintoré LM, Campo E, Ordi J. p16 Overexpression Identifies HPV-positive Vulvar Squamous Cell Carcinomas. *Am J Surg Pathol*. 2006; 30:1347-56

Santos M, Montagut C, Mellado B, HGarcía AH, HRamón y Cajal SH, HCardesa AH, HPuig-Tintoré LMH, HOrdi JH. Immunohistochemical staining for p16 and p53 in premalignant and malignant epithelial lesions of the vulva. *Int J Gynecol Pathol*. 2004; 23: 206-14

Scheurer ME, Tortolero-Luna G, Adler-Storthz K. Human papillomavirus infection: biology, epidemiology, and prevention. *Int J Gynecol Cancer*. 2005; 15: 727-746

Schneider A, de Villiers EM, Schneider V. Multifocal squamous neoplasia of the female genital tract: significance of human papillomavirus infection of the vagina after hysterectomy. *Obstet Gynecol*. 1987; 70: 294-298

Shew ML, Fortenberry JD, Tu W, Juliar BE, Batteiger BE, Qadadri B, Brown DR. Association of condom use, sexual behaviors, and sexually transmitted infections with the duration of genital human papillomavirus infection among adolescent women. *Arch Pediatr Adolesc Med*. 2006; 160: 151-156

Smith JS, Backes DM, Hoots BE, Kurman RJ, Pimenta JM. Human papillomavirus type-distribution in vulvar and vaginal cancers and their associated precursors. *Obstet Gynecol*. 2009;113: 917-24.

Sotlar K, Stubner A, Diemer D, Menton S, Menton M, Dietz K, Wallwiener D, Kandolf R, Bültmann B. Detection of high-risk human papillomavirus E6 and E7 oncogene transcripts in cervical scrapes by nested RT-polymerase chain reaction. *J Med Virol.* 2004;74:107-16

Srodon M, Stoler MH, Baber GB, Kurman RJ. The distribution of low and high-risk HPV types in vulvar and vaginal intraepithelial neoplasia (VIN and VaIN). *Am J Surg Pathol.* 2006;30: 1513-8

Stock RG, Chen AS, Seski J. A 30 year experience in the Management of primary carcinoma of the vagina: análisis of prognostic factors and treatment modalities. *Gynecol Oncol.* 1995; 56: 45-52

Stock RG, Chen AS, Seski J. A 30-year experience in the management of primary carcinoma of the vagina: analysis of prognostic factors and treatment modalities. *Gynecol Oncol.* 1995; 56: 45-52

Strickler HD, Burk RD, Fazzari M, Anastos K, Minkoff H, Massad LS, Hall C, Bacon M, Levine AM, Watts DH, Silverberg MJ, Xue X, Schlecht NF, Melnick S, Palefsky JM. Natural history and possible reactivation of human papillomavirus in human immunodeficiency virus-positive women. *J Natl Cancer Inst.* 2005; 97: 577-86

Sutton BC, Allen RA, Moore WE, Dunn ST. Distribution of human papillomavirus genotypes in invasive squamous carcinoma of the vulva. *Mod Pathol* 2008; 21: 345-54

Szarewski A, Cuzick J. Smoking and cervical neoplasia: a review of the evidence. *J Epidemiol Biostat.* 1998; 3: 229–256

Tabata T, Takeshima N, Nishida H, Hirai Y, Hasumi K. Treatment failure in vaginal cancer. *Gynecol Oncol.* 2002; 84: 309-14

Tewari KS, Cappuccini F, Puthawala AA et al. Primary invasive carcinoma of the vagina: treatment with interstitial brachytherapy. *Cancer.* 2001; 91: 758-770

Thomas DB, Qin Q, Kuypers J, Kiviat N, Ashley RL, Koetsawang A, Ray RM, Koetsawang S. Human papillomavirus and cervical cancer in Bangkok. II. Risk factors for in situ and invasive squamous cell cervical carcinomas. *Am J Epidemiol.* 2001; 153: 732–739

Thomas DB, Ray RM, Qin Q, WHO Collaborative Study of Neoplasia and Steroid Contraceptives. Risk factors for progression of squamous cell cervical carcinoma in-situ to invasive cervical cancer: results of a multinational study. *Cancer Causes Control.* 2002; 13: 683-690

Toki T, Kurman RJ, Park JS, Kessis T, Daniel RW, Shah KV. Probable nonpapillomavirus etiology of squamous cell carcinoma of the vulva in older women: a clinicopathologic study using *in situ* hybridization and polymerase chain reaction. *Int J Gynecol Pathol.* 1991; 10: 107-125

Torné A, Ordi J, Puig-Tintoré LM, Jou P, Sánchez E, Muntané J, Iglesias X. The detection of papillomavirus by in situ hybridization. Clinico-pathological and virological correlation in patients with squamous intraepithelial lesions of the uterine cervix. *Med Clin (Barc).* 1997; 109: 691-5

- Tran PT, Su Z, Lee P, Lavori P, Husain A, Teng N, Kapp DS. Prognostic factors for outcomes and complications for primary squamous cell carcinoma of the vagina treated with radiation. *Gynecol Oncol.* 2007;105: 641-9
- Trimble CL, Genkinger JM, Burke AE, Hoffman SC, Helzlsouer KJ, Diener-West M, Comstock GW, Alberg AJ. Active and passive cigarette smoking and the risk of cervical neoplasia. *Obstet Gynecol.* 2005;105:174-81
- Tringler B, Grimm C, Dudek G, Zeillinger R, Tempfer C, Speiser P, Joura E, Reinthaller A, Hefler LA. p16INK4a expression in invasive vulvar squamous cell carcinoma. *Appl Immunohistochem Mol Morphol.* 2007;15: 279-83
- Trottier H, Mahmud S, Costa MC, Sobrinho JP, Duarte-Franco E, Rohan TE, Ferenczy A, Villa LL, Franco EL. Human papillomavirus infections with multiple types and risk of cervical neoplasia. *Cancer Epidemiol Biomarkers Prev.* 2006; 15: 1274-80
- Urbanski K, Kojs Z, Reinfuss M et al. Primary invasive vaginal carcinoma treated with radiotherapy: analysis of prognostic factors. *Gynecol Oncol.* 1996; 60: 16-21
- van Beurden M, ten Kate FJ, Smits HL, Berkhout RJ, de Craen AJ, van der Vange N, Lammes FB, ter Schegget J. Multifocal vulvar intraepithelial neoplasia grade III and multicentric lower genital tract neoplasia is associated with transcriptionally active human papillomavirus. *Cancer.* 1995; 75: 2879-84
- van de Nieuwenhof HP, van der Avoort IA, de Hullu JA. Review of squamous premalignant vulvar lesions. *Crit Rev Oncol Hematol.* 2008; 68: 131-56

Van der Avoort IA, Shirango H, Hoevenaars BM, Grefte JM, de Hullu JA, de Wilde PC, Bulten J, Melchers WJ, Massuger LF. Vulvar squamous cell carcinoma is a multifactorial disease following two separate and independent pathways. *Int J Gynecol Pathol* 2006, 25: 22-29

Varnai AD, Bollmann M, Bankfalvi A, Speich N, Schmitt C, Griefingholt H, Kovács K, Klozoris C, Bollmann R. Predictive testing of early cervical pre-cancer by detecting human papillomavirus E6/E7 mRNA in cervical cytologies up to high-grade squamous intraepithelial lesions: diagnostic and prognostic implications. *Oncol Rep.* 2008;19: 457-65

Veroux M, Corona D, Scalia G, Garozzo V, Gagliano M, Giuffrida G, Costanzo CM, Giaquinta A, Palermo I, Zappalà D, Tallarita T, Zerbo D, Russo R, Cappellani A, Franchina C, Scriffignano V, Veroux P. Surveillance of human papilloma virus infection and cervical cancer in kidney transplant recipients: preliminary data. *Transplant Proc.* 2009; 41: 1191-4

Walboomers JM, Jacobs MV, Manos MM, Bosch FX, Kummer JA, Shah KV, Snijders PJ, Peto J, Meijer CJ, Munoz N. Human papillomavirus is a necessary cause of invasive cervical cancer worldwide. *J Pathol.* 1999; 189: 12-19.

Wang SS, Schiffman M, Shields TS, Herrero R, Hildesheim A, Bratti MC, Sherman ME, Rodriguez AC, Castle PE, Morales J, Alfaro M, Wright T, Chen S, Clayman B, Burk RD, Viscidi RP. Seroprevalence of human papillomavirus-16, -18, -31, and -45 in a population-based

cohort of 10000 women in Costa Rica. *Br J Cancer*. 2003; 89:1248-54

Wang SS, Trunk M, Schiffman M, HHerrero RH, HSherman MEH, HBurk RDH, HHildesheim AH, HBratti MCH, HWright TH, HRodriguez ACH, HChen SH, HReichert AH, Hvon Knebel Doeberitz CH, HRidder RH, Hvon Knebel Doeberitz MH. Validation of p16INK4a as a marker of oncogenic human papillomavirus infection in cervical biopsies from a population-based cohort in Costa Rica. *Cancer Epidemiol Biomarkers Prev*. 2004;13:1355-60

Williams GH, Romanowski P, Morris L, Madine M, Mills AD, Stoeber K, Marr J, Laskey RA, Coleman N. Improved cervical smear assessment using antibodies against proteins that regulate DNA replication. *Proc Natl Acad Sci U S A*.2008; 95:14932-7

Winer R, Hughes JP, Feng Q, O'Reilly S, Kiviat NB, Holmes KK, Koutsky LA. Condom Use and the Risk of Genital Human Papillomavirus Infection in Young Women. *N Engl J Med*. 2006; 354: 2645-2654

Winer RL, Kiviat NB, Hughes JP, Adam DE, Lee SK, Kuypers JM, Koutsky LA. Development and duration of human papillomavirus lesions, after initial infection. *The Journal of Infectious Diseases*. 2005; 191:731–738

Woodman CB, Collins S., Young LS. The natural history of cervical HPV infection: unresolved issues. *Nat Rev Cancer*. 2007; 7: 11-22.

Wright J, Massad LS, Dunton C, Spitzer M, Wilkinson E, Solomon D, for the 2006 American Society for Colposcopy and Cervical Pathology–sponsored Consensus Conference. 2006 consensus

guidelines for the management of women with abnormal cervical cancer screening tests. *Am J Obstet Gynecol.* 2007; 197: 346-55

Yang B, Hart WR. Vulvar intraepithelial neoplasia of the simplex (differentiated) type: a clinicopathologic study including analysis of HPV and p53 expression. *Am J Surg Pathol.* 2000; 24: 429-441

Yoshida T, Sano T, Kanuma T, Owada N, Sakurai S, Fukuda T, Nakajima T. Immunochemical analysis of HPV L1 capsid protein and p16 protein in liquid-based cytology samples from uterine cervical lesions. *Cancer.* 2008;114: 83-8