1.1. Definición del cuadro nosológico (terminología)

1.1.1. Clasificación de la patología femoropatelar

La terminología usada en la descripción de la patología femoropatelar suele ser confusa y ambigua. Esta falta de claridad puede deberse a las discrepancias existentes entre la sintomatología y la exploración física del paciente. Esto hace indispensable una clasificación de la patología femoro-patelar rigurosa y científica. Henry Dejour (1987) en el transcurso de las Sextas Jornadas Lyonesas de Cirugía de Rodilla, reagrupa y ordena la patología femoropatelar y propone una nueva semántica. Hasta ese momento, la inestabilidad rotuliana es considerada como una entidad clínica única que comprende diversas anomalías anatomo-patológicas distintas. (Tabutin, 1977)

Según Dejour, el cuadro nosológico de toda la patología femoropatelar se define a partir de su sintomatología. La inestabilidad y el dolor son el modo de presentación clínica más habitual. El análisis de estos síntomas y signos funcionales nos permite definir dos entidades fisiopatológicas muy distintas:

- El síndrome doloroso femoropatelar
- La inestabilidad femoropatelar. La displasia luxante rotuliana (Mayor-Objetiva-Potencial)

1.1.1.a. El síndrome doloroso femoropatelar

Es el síndrome más frecuente de la patología femoropatelar. Se manifiesta clínica y funcionalmente por la presencia de dolor y la sensación de fallo en la rodilla.

En la radiografía simple de la articulación femoropatelar no se aprecia ninguna alteración morfológica característica.

Las causas del síndrome doloroso femoropatelar son numerosas y variadas. Su descripción no forma parte de los objetivos de este estudio.

1.1.1.b. La inestabilidad femoropatelar

En el ámbito funcional, la inestabilidad puede presentarse clínicamente de varias maneras: (Dejour, 1996)

- Luxación rotuliana: Corresponde a la pérdida de todo contacto de la rótula con la tróclea femoral. Se trata de una inestabilidad mecánica indiscutible y objetiva de la rótula.

- Fallos o síncopes articulares repetidos, asociados de vez en cuando a una caída, en los cuales nunca existe una verdadera luxación de la rótula. En este caso, la inestabilidad es subjetiva (pues es así como la cuenta el paciente) y suele ser secundaria a la inhibición de la función cuadricipital.

- Luxación permanente y habitual rotuliana o inestabilidad rotuliana mayor.

Estas tres situaciones clínicas presentan un soporte anatomo-radiológico común: la displasia ósea de la tróclea femoral. El diagnóstico de la displasia troclear se basa en la presencia de anomalías patognomónicas en las radiografías simples, así como en la Tomografía Axial Computerizada (TAC) de la articulación femoropatelar. Dejour (1987) define y clasifica la inestabilidad femoropatelar en tres entidades clínicas distintas según el grado de displasia de la tróclea femoral:

- Inestabilidad rotuliana objetiva (IRO): Se caracteriza por la existencia de una inestabilidad mecánica de la rótula que se pone de manifiesto en forma de luxación única o múltiple y que suele ir seguida de sintomatología variable. (Dejour, 1996) Existen dos formas de presentación habituales:

a) En forma de luxación recidivante: Implica episodios repetidos de luxación. El "signo de Smillie" o de la "aprehensión de Fairbank" suele ser muy evidente. (Smillie, 1981; Fairbank, 1937)

b) En forma de luxación seguida de molestias en la rodilla: En este caso, hay que confirmar el episodio de la luxación con la anamnesis y no confundirla con una entorsis leve de rodilla. En este grupo se incluyen la mayoría de luxaciones traumáticas de rótula. El signo de Smillie positivo y la radiografía simple confirman el diagnóstico. La frontera con la luxación recidivante puede ser imprecisa según en el instante de la historia de la enfermedad en la que nos encontremos.

- Inestabilidad rotuliana potencial (IRP): El paciente presenta clínica de predominio doloroso, crisis de bloqueo articular o sensación de inestabilidad subjetiva, pero sin ningún episodio de luxación. La presencia de displasia en la radiografía de perfil confirma el diagnóstico.

- Inestabilidad rotuliana mayor (IRM): El paciente presenta una luxación permanente y habitual de la rótula asociada a una rigidez del músculo cuádriceps femoral. Es el caso más grave de desalineación del aparato extensor; siendo más frecuente en niños. Esta situación clínica debe ser considerada como una entidad particular y completamente distinta a las anteriormente citadas.

Este trabajo se ha centrado en los pacientes con IRO descartándose para el mismo los casos de síndrome doloroso femoropatelar e IRP.

1.1.2. Factores de inestabilidad femoropatelar

Las causas de inestabilidad rotuliana son múltiples y no siempre se manifiestan conjuntamente. Por todo ello, es muy importante diferenciar las anomalías morfológicas de los factores dinámicos. (Galland y cols. ,1990)

Entre los factores morfológicos, el factor fundamental y constante es:

- la displasia de la tróclea femoral.

Otros factores importantes son:

- la rótula alta,
- la posición demasiado lateral de la tuberosidad tibial, y
- la displasia del músculo cuádriceps femoral.

Existen factores secundarios (con frecuencia significativamente muy superior en el sexo femenino), como son:

- la anteversión femoral,
- la rotación externa en la rodilla,
- el genu valgus y el genu recurvatum.

1.1.2.a. La displasia de la tróclea

Es el factor más importante y responsable de la inestabilidad. Suele encontrarse prácticamente en todos los casos de IRO.

La displasia es una malformación anatómica localizada a nivel del tercio superior de la superficie articular de la tróclea femoral. Es debida a:

- Las anomalías en el crecimiento de las carillas articulares de la tróclea femoral las cuales determinan la gravedad de la displasia ósea. La pendiente lateral poco pronunciada del cóndilo externo es responsable de una tróclea plana. En este caso, el surco de la tróclea es poco profundo y no es capaz de retener a la rótula. En casos muy severos, la carilla externa puede llegar a ser convexa; lo que se asocia a una hipoplasia del cóndilo interno. La ausencia de surco es siempre máxima al inicio de la tróclea y varía en función de la gravedad de la displasia.

- El saliente del fondo de la tróclea (“saillie”-“bump”), que se origina en la cortical anterior del fémur y provoca la pérdida de profundidad de la misma. Este representa un talud sobre el cual desciende la rótula para encajarse en el surco troclear.

Según Henry Dejour (1987), estos dos elementos están íntimamente ligados y a medida que incrementa el saliente aumenta la severidad de la displasia. Estas anomalías morfológicas son las responsables directas del mal encarrilamiento y deslizamiento de la rótula sobre el rail de la tróclea. La cuantificación de esta anomalía morfológica se realiza actualmente mediante la radiografía simple.

Henry Dejour (1990) analiza con precisión la displasia ósea de la tróclea femoral. Realiza un estudio cadavérico y analiza las proyecciones de perfil estricta de la rodilla en 1.300 casos y define la displasia ósea según tres parámetros radiográficos:

- Uno cualitativo: - El signo del cruce
- Dos cuantitativos: - El saliente
  - La profundidad

Más adelante, en el apartado de técnicas de imagen (radiografía simple), se detalla la construcción geométrica de cada uno de estos parámetros.

1.1.2.b. La rótula alta

La rótula alta es uno de los factores etiológicos más importantes de inestabilidad rotuliana (Aglietti y cols., 1983; Insall y cols., 1972; Lancourt y cols., 1975), puesto que aparece entre el 30% (Willems y cols., 1989) y el 50% de las IRO (Geenen y cols., 1989), siendo a veces el único factor patológico encontrado. Se trata de una anomalía que se presenta muy a menudo de modo bilateral y que se observa con frecuencia en las luxaciones recidivantes.

La rótula alta viene condicionada por la presencia de un tendón rotuliano demasiado largo. El exceso de longitud del mismo es el responsable del conflicto en el encarrilamiento de la rótula en la tróclea, así como de la subluxación lateral de la rótula debida a la puesta en tensión precoz del retináculo lateral rotuliano al inicio de la flexión.

La traducción clínica de la rótula alta es aleatoria y subjetiva debido a la falta de referencias anatómicas claras. (Hughston, 1968) En la actualidad, se utiliza la radiografía simple para realizar las medidas de la altura de la rótula. (Blackburne, 1977; Insall y Salvati, 1971). Más adelante definiremos los índices descritos en la literatura para evaluar la altura rotuliana. (Caton y cols., 1982; de Carvalho y cols., 1985)

1.1.2.c. La posición demasiado lateral de la tuberosidad de la tibia (TA-GT)

Es la alteración anatómica nombrada con más frecuencia y probablemente la que ha dado lugar a un mayor número de intervenciones quirúrgicas. La posición de la tuberosidad tibial determina el valgo del aparato extensor de la rodilla.

Para evaluarla debe realizarse un análisis clínico y radiográfico. La implantación de la tuberosidad tibial debe considerarse en situación externa o lateral, sólo si la bayoneta no se anula clínicamente a 30º de flexión. Esta bayoneta se traduce radiográficamente en la TA-GT que da idea del vector en valgo del aparato extensor de la rodilla. (Goutallier y cols., 1978) La TA-GT mide en milímetros la distancia transversal, que separa la tuberosidad tibial anterior surco de la tróclea (GT).

1.1.2.d. La displasia del cuádriceps femoral

Es el cuarto factor en importancia en la inestabilidad rotuliana.

Se trata de una malformación anatómica del músculo cuádriceps femoral. Esta anomalía morfológica presenta dos aspectos esenciales: la brevedad del cuádriceps femoral y la displasia del músculo vasto medial. (Fox, 1975)

La displasia del músculo vasto medial es descrita por Hughston (1968) quien pone en evidencia la anomalía morfológica del músculo mediante el examen clínico. Se trata de una anomalía en la inserción del vasto medial en la rótula. Las fibras más distales del músculo se insertan en el ángulo supero-medial en lugar de hacerlo en el borde medial. Esta distrofia en la inserción muscular desequilibra la biomecánica del cuádriceps y aumenta el valgo del

sistema extensor de la rodilla, siendo la responsable de un aumento de las fuerzas de subluxación lateral de la rótula, lo cual favorece la inestabilidad. La retracción del cuádriceps es frecuente en la inestabilidad rotuliana, esencialmente en el caso de luxación recidivante.

Algunos autores señalan la existencia de displasia en el vasto lateral. (Gunn, 1964) Ésta se presenta en forma de una inserción baja anómala de las fibras del vasto externo sobre el borde lateral de la rótula, asociada a la retracción del retináculo lateral o alerón externo. (Judet, 1975)

Outerbridge y Dunlop (1975) evalúan la displasia teniendo en cuenta intraoperatoriamente la distancia entre el vientre muscular del vasto interno y el borde supero-interno rotuliano. Floyd y cols. (1987) lo hacen en estudios histoquímicos; del mismo modo, Lieb y Perry (1971), Fox (1975) y Mariani y Caruso (1979) y en estudios electromiográficos.

La evaluación clínica de la displasia de los vastos es aleatoria debido a la dificultad del examen. Para cuantificar la displasia, la Escuela Lyonesa ha demostrado que el testigo indirecto medible de la displasia del vasto interno es la "báscula rotuliana" (rodilla en extensión). Esta medida se puede realizar con radiografía simple o con la tomografía axial computerizada. (Nové Josserand y Dejour, 1995; Nové Josserand, 1995)

En resumen, la inestabilidad rotuliana es una patología multifactorial. La displasia ósea de la tróclea femoral, la existencia de una rótula alta, la implantación demasiado lateral de la tuberosidad tibial y la presencia de una malformación constitucional del cuádriceps son los factores primarios que aumentan las fuerzas luxantes de la rótula en el transcurso de los primeros grados de flexión, entre 0º y 30º.

1.2. Anatomía femoropatelar

La articulación de la rodilla establece la unión entre el muslo y la pierna. Está constituida por dos sistemas articulares: la articulación femorotibial y la femoropatelar. Desde el punto de vista mecánico pertenece al grupo de

articulaciones de tipo troclear o trocleartrosis. (Dahhan y cols., 1982; Trillat y Dejour, 1967)

La rótula se articula con la tróclea femoral desde la extensión hasta los 90º de flexión, después ambas facetas medial y lateral se articulan con los cóndilos femorales correspondientes. En la flexión extrema, el contacto femoropatelar pasa de la carilla medial hacia la "odd facet" de la rótula. La articulación femoropatelar en posición de extensión y al inicio de la flexión es trócleo patelar y hacia el final de la flexión cóndilo patelar. (Carret y Carrotenotu, 1987)

1.2.1. Superficies articulares

1.2.1.a. La rótula

Es un hueso corto y está considerado como un hueso sesamoideo desarrollado en el espesor del tendón del cuádriceps crural. Su aparición resultaría según ciertos autores de los roces de dicho tendón contra la extremidad inferior del fémur. Sin embargo, los trabajos de Bernays y Kazzander, citados por Testut nos enseñan que la rótula no nace en el tendón del cuádriceps, sino muy por fuera de éste, de un esbozo esquelético preformado e independiente. (Testut y col., 1985)

Es un hueso aplanado de delante atrás y más ancho por arriba que por abajo; cuando se mira de frente tiene la forma de un triángulo curvilíneo de base superior. Destacan una cara anterior, una cara posterior, la base, el vértice y dos bordes laterales. (Testut y col., 1985)

La estructura ósea de la rótula está formada por una masa central de tejido esponjoso, cubierta por una lámina de tejido compacto.

- Cara anterior o cutánea: Es convexa de arriba abajo y también en sentido transversal. Presenta en su parte media una serie de estrías verticales y paralelas que dan al hueso un aspecto fibroide. Además se ven un número variable de orificios de forma oval, prolongados en sentido vertical, que dan paso a los vasos nutricios.

En estado fresco, esta cara está cubierta por manojos fibrosos procedentes del tendón del cuádriceps, del tendón rotuliano y de la aponeurosis femoral. La separa de la piel una bolsa serosa, más o menos tabicada, llamada bolsa prerrotuliana.

- Cara posterior o articular: Está en relación con la articulación de la rodilla. Una línea transversal a nivel de la unión de los tres cuartos superiores con el cuarto inferior divide esta cara en dos partes: una parte inferior rugosa, que está en relación con un paquete celulo-adiposo que la separa de la sinovial articular, y una parte superior lisa, en relación con los cóndilos del fémur. En ella destaca una cresta vertical y obtusa destinada a articularse con la tróclea femoral y a cada lado de esta cresta dos carillas ligeramente cóncavas, en relación con las carillas articulares de los cóndilos. (Ficat, 1979)

  La carilla externa es la más grande y está más excavada que la interna. Se halla en relación con la vertiente externa de la tróclea femoral y, por consiguiente, con el cóndilo externo. La carilla interna, ligeramente cóncava, casi plana, está en relación con la vertiente interna de la tróclea. Una pequeña cresta más medial separa una tercera carilla ("odd facet" para los aglosajones) que corresponde a la superficie de contacto con el cóndilo interno más allá de los 90º de flexión.

- Base: Presta inserción, en sus dos tercios anteriores o en su mitad anterior, al tendón del cuádriceps crural. Su parte posterior, cubierta de cartílago hialino, está en relación con la cavidad articular.

- Vértice: Dirigido hacia abajo, más o menos encorvado hacia atrás en algunos sujetos, presta inserción al tendón rotuliano.

- Bordes: En ellos se insertan las fibras más inferiores de ambos vastos, así como los alerones rotulianos.

La anatomía radiográfica de la rótula ha sido estudiada por numerosos autores Wiberg (1941), Mansat y Bonnel (1985).

La vascularización arterial depende de las cinco arterias geniculadas que anastomosan en torno a la rodilla. La rama articular de la arteria geniculada descendente (anastomótica magna), la rama descendente de la arteria femoral circunfleja lateral y las ramas recurrentes de la arteria tibial anterior, forman una red arterial. De este modo, la anastomosis conecta la arteria femoral, a nivel del origen de su rama profunda, con las arterias poplítea y tibial anterior. En la parte anterior, existe un anillo anastomótico en torno de la rótula, desde el cual se originan, según Scapinelli, de 9 a 12 arterias nutricias que se dirigen desde el polo inferior de la rótula proximalmente sobre la superficie anterior del hueso en una serie de surcos. (Scapinelli, 1968) La rótula está bien vascularizada, excepto el tercio superior que es la parte más frágil ya que ninguna arteria penetra a este nivel. (Bonnel y cols., 1985)

La vascularización venosa tiene una distribución idéntica a la arterial. El polo inferior rotuliano es la zona con más relevancia a nivel de drenaje venoso siendo la cara anterior de menor importancia. Todas estas venas drenan a la vena poplítea.

La inervación depende del plexo rotuliano que se ubica frente a la rótula y el tendón rotuliano. Está formado por las numerosas comunicaciones entre las ramas terminales de los nervios cutáneos lateral, intermedio y medial del muslo (fémoro cutáneo, músculo cutáneo externo y músculo cutáneo interno) y la rama infrarotuliana del nervio safeno. El nervio safeno se origina en la división posterior del nervio femoral (crural). En el extremo inferior del canal subsartorio, el nervio perfora la aponeurosis profunda sobre el lado medial de la rodilla, entre los tendones del sartorio y del grácilis (recto interno). A ese nivel, la rama infrarotuliana perfora al músculo sartorio y se une al plexo rotuliano.

1.2.1.b. La tróclea femoral

Es la parte articular de la porción anterior de la epífisis distal del fémur. Consta de dos carillas asimétricas formando un ángulo obtuso abierto hacia delante, y separadas por un surco antero posterior que continúa hacia abajo con la escotadura intercondílea. Estas carillas medial y lateral están en

continuidad con los cóndilos femorales. En la unión entre la tróclea y los cóndilos se encuentra una pequeña melladura producida por el contacto con los meniscos en la extensión completa de la rodilla. Estas melladuras son asimétricas, siendo la lateral un poco más evidente. Ambas carillas son asimétricas; y en la rodilla normal, la lateral es unos milímetros más saliente que la medial. (Kapandji, 1977; Despotin, 1978; Casscells, 1985)

El borde superior de la tróclea es oblicuo hacia abajo y adentro. Está separada de la cortical anterior del fémur por la fosita supratroclear. La mayor altura de la carilla lateral y la congruencia existente entre el surco troclear y la cresta medial de la rótula son factores óseos que contribuyen a la estabilidad femoropatelar. Como veremos más adelante este surco es significativamente más aplanado en las rodillas de los pacientes con inestabilidad rotuliana, perdiéndose el papel estabilizador óseo primario que ejercen las superficies articulares durante la flexo-extensión de la rodilla.

1.2.1.c. El cartílago articular

En condiciones normales el cartílago articular está formado por condrocitos, agua, proteoglicanos y fibras de colágeno.

Para Ficat la proporción de agua en el cartílago articular llega a ser del 70 al 80%. Las moléculas de proteoglicanos, de gran poder hidrófilo, retienen el agua y forman un gel junto a las fibras de colágeno. (Ficat, 1978)

1.2.2. Medios de contención de la articulación femoropatelar

1.2.2.a. La cápsula articular

Está interrumpida en su parte anterior por la rótula. La inserción femoral anterior es irregular en una zona situada a unos 15 mm por encima de la tróclea. Desde este punto se extiende hacia atrás y hacia fuera, descendiendo por la cara externa de cada cóndilo hasta debajo de la tuberosidad.

La inserción tibial se localiza en el borde anterior de la superficie rugosa preespinal a 2 o 3 mm del borde cartilaginoso de las cavidades glenoideas.

La inserción capsular en la rótula se produce sobre la circunferencia de la misma inmediatamente por fuera del cartílago articular.

1.2.2.b. La membrana sinovial

La membrana sinovial tapiza la cara profunda de la cápsula y se repliega en los cuatro bordes de la rótula. Esto genera espacios que condicionan y facilitan su movilidad.

- Fondo de saco subcuadricipital: Se extiende de 4 a 5 cm por encima del borde superior de la tróclea. Un músculo tensor de esta sinovial, formado por fibras del músculo crural, sostiene a la sinovial e impide que quede atrapada entre la rótula y la tróclea durante la flexión.

- Recesos laterales rotulianos: Están situados a ambos lados de la tróclea tapizando las zonas suprameniscales y las carillas laterales de los cóndilos femorales.

- Sinovial infrapatelar: Tapiza la cara profunda del paquete adiposo anterior que es extrasinovial. Existe una prolongación en su parte posterior en forma de cordón delgado hacia atrás, arriba y ligeramente hacia afuera que va a la escotadura intercondílea y constituye el ligamento adiposo.

La sinovial puede replegarse en forma de plicas al nivel de los tres espacios de deslizamiento formando tabiques ya en el periodo embrionario.

1.2.3. Las inserciones musculoligamentosas de la rótula

Además de la cápsula articular la rótula está sujeta al fémur y a la tibia por un doble sistema de amarre: longitudinal y transversal.

1.2.3.a. Sistemas de amarre longitudinal

- Músculo y tendón cuadricipital: Los cuatro componentes del músculo se unen distalmente en un tendón. Tres son monoarticulares (vasto interno, externo y crural), el recto anterior es biarticular y se extiende desde la cadera hasta la rodilla. El tendón cuadricipital tiene tres capas. Las fibras más superficiales del recto anterior se unen a las del tendón rotuliano y las más profundas se insertan en la base de la rótula. El vasto medial y lateral forman la capa media que se inserta en la base de la rótula. Estos músculos envían fibras a los alerones rotulianos. El vasto medial se inserta en la base de la rótula a través de la tercera capa más profunda del tendón del cuádriceps. (Fig. 1.1.)

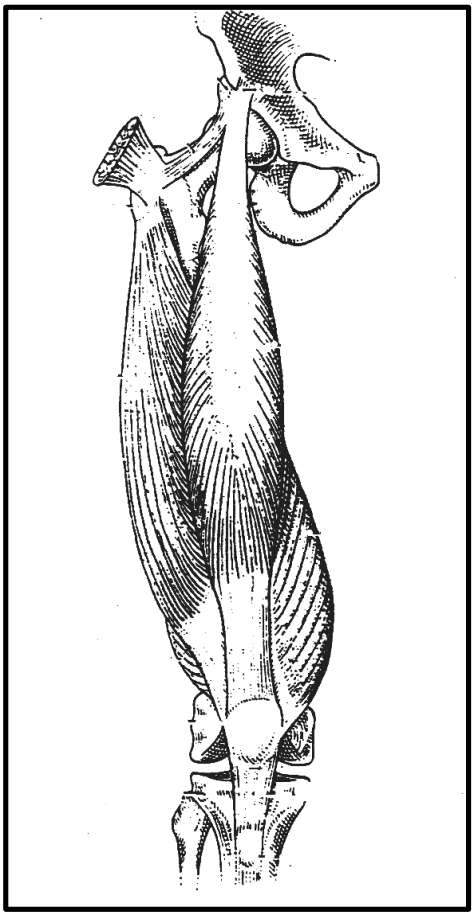

Fig. 1.1. El músculo cuádriceps

El vasto medial está formado por dos porciones, el vasto medial oblicuo y el medial largo. (Gun, 1964; Lieb y Perry, 1968) Las fibras del vasto medial oblicuo tienen una dirección más oblicua hacia abajo y afuera y por lo tanto son más apropiadas para limitar el desplazamiento lateral de la rótula. El ángulo con que las fibras oblicuas alcanzan la rótula varía entre 55º y 70º, en relación con el eje mayor del tendón del cuádriceps. (Reider y cols., 1981) El vasto medial oblicuo se hace tendinoso a pocos milímetros de su inserción en el tercio superior o en la mitad del borde medial de la rótula. (Fig. 1.2.)

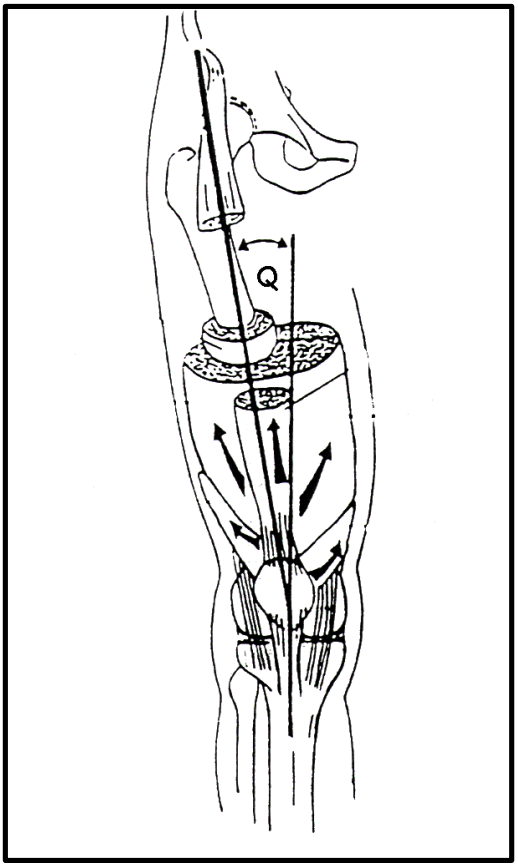

Fig. 1.2. Dirección de las fuerzas de los grupos musculares cuadricipitales

- Tendón rotuliano: Se extiende desde la punta de la rótula hasta la tuberosidad tibial anterior. Determina la altura de la misma respecto la interlínea articular. Es algo más ancho en su porción proximal. Su

espesor varía entre 3 y 5 mm Su anchura es de 3 cm en su inserción rotuliana y de 2 cm en su inserción tibial; mientras que su longitud promedio es de 4,6 cm (oscilando entre 3,5 y 5,5 cm). Se dirige hacia abajo y hacia fuera formando con el eje cuadricipital un ángulo abierto hacia fuera de 165º. El ángulo complementario es el llamado ángulo Q que traduce el valgo del aparato extensor y que en condiciones normales es de 15º. (Despotin, 1978)

1.2.3.b. Sistemas de amarre transversal

- Alerón o retináculo lateral: La anatomía del mismo es descrita por Fulkerson y Gossling (1980). La capa superficial está compuesta por fibras oblicuas que corren hacia abajo y hacia delante, desde el borde anterior de la banda iliotibial hasta el borde lateral de la rótula y hasta el borde lateral del tendón rotuliano. La capa profunda está formada por tres estructuras diferentes: el retináculo transverso profundo, la banda epicóndilo rotuliana y la banda menisco rotuliana.

  La masa principal del alerón externo corre desde el borde lateral de la rótula y del tendón rotuliano hasta la cara anterior de la banda iliotibial. Con el incremento de la flexión, la banda iliotibial se desplaza hacia atrás aumentando la tracción sobre la rótula. Si todo esto incide sobre estabilizadores mediales débiles puede producir la inclinación lateral o la subluxación de la rótula.

- Alerón o retináculo medial: Se inserta en los dos tercios superiores del borde interno de la rótula. Se han descrito dos expansiones distintas de fibras: el ligamento femoropatelar medial y el ligamento menisco rotuliano. Se ha encontrado una relación negativa interesante entre la longitud del tendón rotuliano y el ancho del ligamento femoropatelar medial, siendo frecuente encontrar una rótula alta asociada a una subluxación lateral, por lo que no resulta sorprendente que la mayor longitud del tendón rotuliano se relacione con una mayor debilidad de los estabilizadores mediales.

1.2.4. Visión global de los miembros inferiores

La anatomía del fémur y de la tibia es absolutamente distinta.

En el plano frontal, el fémur se desplaza desde una posición de abducción al nivel proximal, debida a la anchura del anillo pélvico, hasta una posición que en teoría es ideal y permite en los pacientes normo eje tener las tibias paralelas. En este plano frontal, la superficie articular distal del fémur presenta un valgo fisiológico de 5 a 7º. La tibia en el plano frontal es recta y mantiene normalmente el eje femoral. La tuberosidad tibial anterior se encuentra en una posición más o menos externa que condiciona el ángulo Q del aparato extensor, gracias al cual se produce un buen control de la rotación interna y del bloqueo de la rodilla en extensión máxima.

En el plano sagital, el fémur presenta una curva constante de concavidad posterior, mientras que la tibia presenta en su parte más proximal a la inserción del tendón rotuliano una importante curva de concavidad posterior, que hace que el plano de los platillos tibiales esté inclinado unos 5º hacia atrás.

En el plano horizontal, el fémur tiene una anteversión de unos 15º que es característica de la bipedestación en el ser humano, no existiendo ningún otro animal ni fósil con torsión femoral. Existe una torsión tibial externa que se produce en los primeros centímetros de la epífisis proximal de unos 35º. Entre el fémur y la tibia se producen rotaciones que influyen en la dinámica femoropatelar; debido a la disposición de los ligamentos cruzados existe una mayor capacidad de rotación externa al nivel de la rodilla que lateraliza aún más la inserción del tendón rotuliano. (Bedouelle, 1982)

1.3. Biomecánica femoropatelar

1.3.1. Función del sistema extensor

El control de la flexión de la rodilla es fundamental para actividades básicas de la vida cuotidiana y también para las actividades deportivas. Además, debido a la localización siempre externa de la tuberosidad tibial anterior

respecto a la superficie preespinal y la punta de la rótula (ángulo Q), también controla la rotación externa de la rodilla. (Mansat, 1977)

1.3.2. Función de la rótula

- Mejora la eficacia del cuádriceps al aumentar el brazo de palanca del mecanismo extensor. Esto se debe a que el espesor de la rótula desplaza al tendón rotuliano fuera del contacto femorotibial durante el movimiento, aumentando así el brazo de palanca. (Kaufer, 1971, 1979; Vilarrubias, 1986)

- Centraliza las fuerzas de tracción del cuádriceps hasta el tendón rotuliano y la tuberosidad tibial.

- Distribuye las presiones sobre la tróclea femoral. El cartílago rotuliano es el más espeso del organismo y está preparado para resistir importantes fuerzas compresivas con una fricción mínima.

- Estabiliza rotatoriamente la rodilla.

1.3.3. Cinemática femoropatelar

Durante la flexo-extensión de la rodilla la rótula se desliza sobre el fémur de arriba a abajo y de fuera a dentro recorriendo aproximadamente unos 7 cm. El punto de partida o de reposo en extensión es la parte proximal y externa del cóndilo femoral externo. Es entonces cuando en el movimiento de flexión la cresta rotuliana busca el cauce que le ofrece la tróclea femoral, desplazándose en los tres planos del espacio durante el recorrido:

- Plano frontal:
  En extensión, la rótula descansa lateralizada en relación al surco troclear. Al iniciar la flexión, la parte más baja de la cresta rotuliana entra en contacto con el surco y entonces automáticamente se medializa siguiendo el camino que le indica el carril de la tróclea. Este desplazamiento medial está favorecido por la rotación interna automática de la tibia. A partir de los 90º de flexión, la rótula se

lateraliza un poco, debido a la disposición anatómica de los cóndilos femorales, a la falta de contacto de la cresta rotuliana con la tróclea femoral (puesto que ya se encuentra en la escotadura intercondílea) y a la presencia de la odd facet que se articula con el cóndilo interno. Este desplazamiento rotuliano en forma de curva en C abierta ha sido descrito por Hungerford (1979).

- Plano sagital:
  Durante la flexo-extensión de la rodilla, la rótula realiza un movimiento circunferencial de unos 8 cm. Ésta desciende por la tróclea femoral debido a la tracción del tendón rotuliano, modificándose las áreas de contacto femoropatelares. La rótula retrocede durante la flexión respecto la tuberosidad tibial anterior. Este retroceso es debido a la disminución de la distancia de la rótula al eje de flexo-extensión y al alejamiento del punto de contacto de los cóndilos femorales con las glenoides tibiales. (Kapandji, 1977)

- Plano horizontal:
  En extensión la rótula está inclinada o basculada lateralmente. En los primeros grados de flexión la faceta externa contacta con la parte más prominente y más alta de la tróclea femoral externa; simultáneamente se tensan las estructuras internas corrigiendo automáticamente la báscula.

1.3.4. Contacto femoropatelar

1.3.4.a. Superficies de contacto

Las superficies de contacto femoropatelares han sido estudiadas por diversos autores (Burnotte y cols., 1976; Goodfellow y cols., 1976; Maquet, 1981) obteniendo resultados similares en las distintas amplitudes de movimiento, excepto en los casos de rótulas displásicas, las cuales no tienen cresta medial y donde predomina la faceta externa.

La rótula contacta con la parte superior de la tróclea femoral a los 20º de flexión. El momento de contacto depende de la longitud del tendón rotuliano.

La zona de contacto es una banda horizontal en el tercio inferior, medio y superior de la rótula a 30º, 60º y 90º de flexión, respectivamente. (Fig. 1.3.)

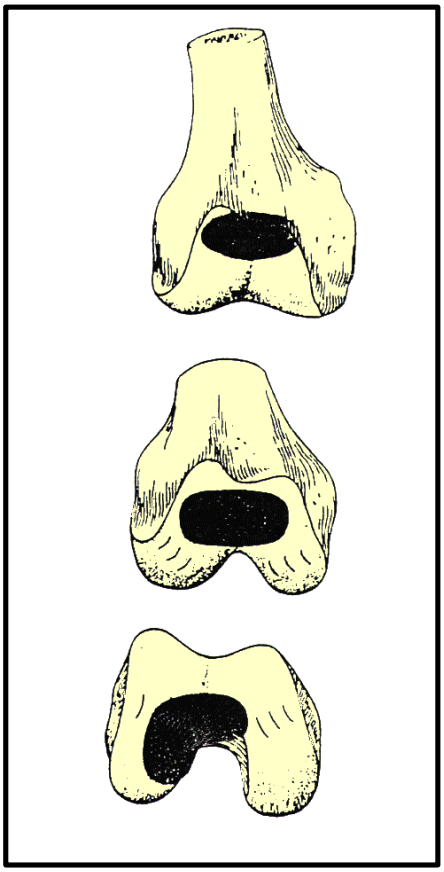

Fig. 1.3. Zona de contacto femoropatelar: en extensión, entre 30º-60º y >90º.

Huberti y Hayes (1984) han medido las superficies de contacto observando que aumentan desde 2,6 cm^2 a 20º hasta un promedio de 4,1 cm^2 a 90º. Esto corresponde a un quinto de la superficie cartilaginosa rotuliana total a 20º y un tercio a 90º. Más allá de 90º de flexión, el tendón del cuádriceps se pone en contacto con el fémur y desarrolla una zona tendo-femoral de contacto. A 120º contacta la parte más proximal del cartílago rotuliano. A 135º de flexión la zona de contacto reside en la “odd facet” con el borde

lateral del cóndilo interno y en la faceta externa con el cóndilo femoral lateral.

1.3.4.b. Transmisión de fuerzas

Las fuerzas que se ejercen sobre la articulación femoropatelar son el resultado del peso del cuerpo y de las fuerzas ejercidas sobre la rótula. Todas estas fuerzas condicionarán los movimientos rotulianos en los tres planos del espacio.

- En el plano frontal:
  La existencia del ángulo Q hace que la resultante de la fuerza de tracción cuadricipital se descomponga en una fuerza de extensión vertical (Fq) y una fuerza subluxante externa de la rótula (Fr). Ambas fuerzas se ejercen perpendicularmente en la faceta externa de la tróclea. La fuerza subluxante externa (Fr) disminuye rápidamente con la flexión de la rodilla a medida que se alinea el aparato extensor debido a la rotación interna automática de la tibia. El valor de Fr depende directamente del ángulo Q y de la dirección de la fuerza de tracción cuadricipital. En el sujeto normal, esta dirección y la del tendón cuadricipital coinciden puesto que la acción de los cuatro vientres musculares está equilibrada. La fuerza Fr tiende a subluxar la rótula hacia fuera, y en condiciones normales, los elementos musculares y cápsulo ligamentosos internos pueden compensarla.

  La fuerza resultante en el tendón rotuliano (FT) se descompone en una fuerza de coaptación del compartimento fémoro-tibial externo (FCE) y una fuerza horizontal dirigida hacia dentro que lucha contra la rotación externa tibial (RIT). La distribución de FT depende de la localización de la tuberosidad tibial anterior (más o menos externa) y del morfotipo del paciente. El momento varizante del apoyo monopodal está controlado por el complejo músculo-tendinoso que compone el obenque externo y también por la fuerza (FCE). (Fig. 1.4.)

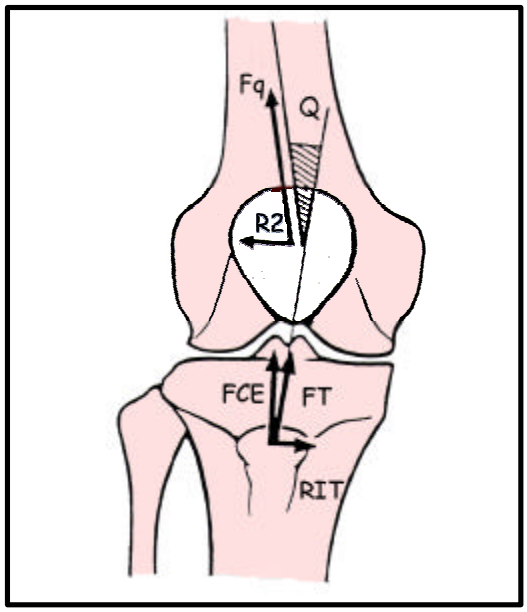

Fig. 1.4. Fuerzas ejercidas en el plano

- En el plano sagital:
  Maquet (1979) analizó la fuerza de reacción de la articulación femoropatelar concluyendo que es el resultado de la tensión desarrollada por el tendón rotuliano y la contracción del cuádriceps. La fuerza R1 que coapta la rótula contra el fémur es la resultante de la fuerza de tracción cuadricipital (Fq) y la fuerza de tracción del tendón rotuliano (Ft). Esta fuerza de coaptación aumenta progresivamente con la flexión de la rodilla. (Fig. 1.5.)

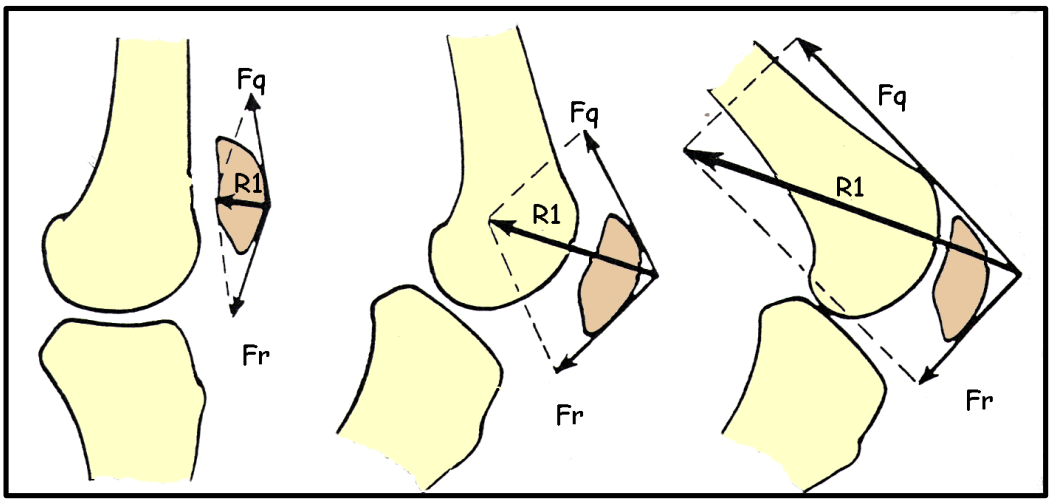

Fig. 1.5. Fuerzas ejercidas en el plano sagital (según Maquet)

- En el plano horizontal:

  La fuerza resultante en este plano (R3) se dirige de delante hacia atrás y desde dentro hacia fuera. Se descompone en dos fuerzas perpendiculares a ambas facetas articulares de la tróclea (Rl y Rm). Estas dos fuerzas se reparten homogéneamente en las superficies sobre las que actúan.

  La fuerza R3 es considerada como la resultante horizontal de la fuerza R1 sagital (estabilizadora) y de la fuerza Fr frontal (desestabilizadora).

  Durante la flexo-extensión de la rodilla, la fuerza R3 oscila entre el "sector de seguridad" de Julliard (comprendido entre Rl y Rm). (Juillard, 1982) Al inicio de la flexión, antes de que la femoropatelar se encarrile, la fuerza R3 se proyecta sobre el borde externo de la zona de seguridad. A medida que aumenta la flexión, la fuerza R3 se recentra en la tróclea. (Fig. 1.6.)

  El análisis de las fuerzas en el plano horizontal muestra la importancia de la morfología de la tróclea en la estabilización rotuliana.

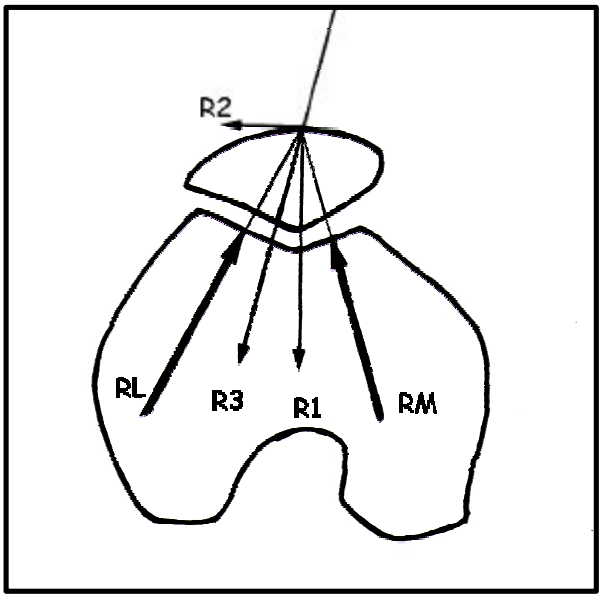

Fig. 1.6. Fuerzas ejercidas en el plano axial

1.3.5. Biomecánica del cuádriceps

Los trabajos de Lieb y Perry (1968, 1971) sobre la anatomía y la función de los vientres musculares del cuádriceps realizados en piezas anatómicas mediante electromiografía, permiten conocer el comportamiento de cada componente del cuádriceps.

La función específica en cada uno de estos músculos está en función de su inserción y de la dirección de las fibras. El músculo extensor más eficaz es prácticamente siempre el crural, excepto entre 60º y 90º de extensión que es el recto anterior. La función específica del vasto interno es estabilizar la rótula en los últimos 20º de extensión y controlar la rotación externa en extensión. Electromiográficamente el componente oblícuo de las fibras del vasto interno posee el doble de potencial de acción y no evidencia diferencias en la actividad con respecto a los otros componentes del cuádriceps.

1.4. Técnicas de imagen en la IRO (Anatomía radiológica)

A pesar de las modernas técnicas de diagnóstico por la imagen que disponemos en la actualidad, la radiografía simple continúa siendo la exploración complementaria inicial de elección siempre que se aborda un problema músculo esquelético de la rodilla, como es el caso de la patología femoropatelar. Es después de obtenidas las primeras radiografías cuando la elección de las posteriores técnicas de imagen no siempre es clara: Tomografía Axial Computerizada (TAC) ó Resonancia Magnética (RM). Tal y como se ha comentado en la introducción, en este trabajo pretendemos esclarecer el papel de la RM en la inestabilidad rotuliana objetiva. (Ghelman y Hodge, 1992; Beaconsifield y cols., 1994; Frot y cols., 1996)

En la actualidad son múltiples las técnicas de imagen que se utilizan para la evaluación de las patologías de la rodilla, radiografía simple, escopia,

ecografía, gammagrafía, TAC y RM. La escopia y ecografía se utilizan habitualmente para dirigir procedimientos intervencionistas. El estudio por la imagen de las patologías femoropatelares requieren inicialmente, y sin lugar a dudas, del uso de la radiografía simple, pero, en los últimos años, la relevancia de la RM ha ido en aumento. (Hayes, 1994)

A continuación, se describen las mediciones más importantes que se realizan en las diversas exploraciones complementarias a nivel femoropatelar en los estudios de las IRO.

1.4.1. Radiografía simple

El número de proyecciones varía dependiendo de las indicaciones y preferencias del ortopeda y radiólogo. En los dolores femoropatelares la proyección AP y de perfil se utilizan en combinación con proyecciones asociadas. Las vistas axiales de la rótula nos muestran la usura cartilaginosa femoropatelar, la subluxación rotuliana y las fracturas rotulianas después de un episodio de luxación rotuliana.

El estudio radiográfico básico practicado sistemáticamente ante toda luxación rotuliana debe estar formado por:

- Proyección de frente de rodilla en apoyo monopodal
- Proyección de perfil estricto a 30º de flexión y en descarga
- Proyección axial a 30º de ambas rótulas en rotación neutra de los pies y a veces en rotación externa

Con un buen estudio radiográfico (proyecciones estandarizadas y de buena calidad técnica) podemos evaluar la severidad de la displasia y realizar las medidas pertinentes con mayor exactitud. (Walch y Dejour, 1989)

1.4.1.a. Proyección de frente

Aporta poca información para el diagnóstico de la inestabilidad rotuliana. Permite despistar cualquier patología asociada. En algunos casos se utiliza la

telemetría en carga de las extremidades inferiores para evaluar el morfotipo.

1.4.1.b. Proyección de perfil a 30º de flexión

La proyección de perfil es fundamental en este tipo de patología, pero requiere un perfil estricto (los bordes posteriores e inferiores de los cóndilos femorales han de sobreponerse). Para facilitar la tarea se aconseja utilizar escopia. Se precisa una flexión mínima de 30º y máxima de 60º, para así poner en tensión el sistema extensor y dar al tendón rotuliano su longitud efectiva. (Fig. 1.7.)

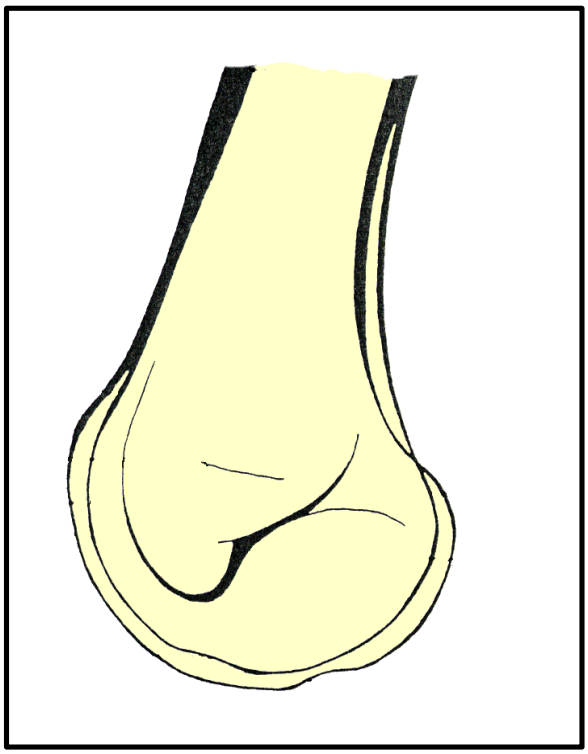

Fig. 1.7. Anatomía radiológica: Proyección de perfil

Esta proyección permite estudiar diversos parámetros:

- Altura rotuliana: Settegast (1921) publica que cuando se toma una referencia femoral para calcular la altura rotuliana es importante especificar el grado de flexión de la rodilla porque la altura de la misma varia con la flexión. En cambio, cuando se toma como referencia el platillo tibial, la medida es independiente del grado de flexión porque el tendón rotuliano mantiene a la rótula a una misma distancia de la tibia.

  Blumensaat (1938) es el primero en medir la altura a 30º de flexión. La prolongación de la escotadura intercondílea debe cortar el polo inferior de la rótula. Los inconvenientes son: primero, que la referencia es en el fémur; segundo, que la rodilla debe estar a 30º de flexión. A su vez, la gran variabilidad interpoblacional (en la inclinación de la línea de Blumensaat) la hacen ser poco práctica.

  Labelle y Laurin (1975) miden la altura a 90º de flexión. En condiciones normales la prolongación de la cortical anterior femoral debe cortar el polo inferior rotuliano. El principal inconveniente es que a parte de tomar una referencia femoral, se obliga a realizar la radiografía a 90º.

  Norman (1983) mide (en extensión y con contracción del cuádriceps) la distancia entre la superficie articular distal rotuliana y el hueso subcondral de la tróclea femoral. El índice de Norman se define como el cociente entre la posición vertical rotuliana y la altura corporal. En sujetos normales es 0,21 y en casos de luxación recurrente 0,23.

  Los índices de Blackburne-Peel, de Carvalho (de Carvalho, 1985) y de Caton-Deschamps (Fig 1.8.) son similares porque usan como referencia el extremo proximal de la tibia, la porción articular distal rotuliana y la superficie articular rotuliana. Todos son independientes del grado de flexión. Blackburne traza una línea continuando el platillo tibial, Carvalho utiliza el borde más superior de la tibia y Caton el ángulo anterosuperior de la misma. Son sencillos de aplicar; sin embargo, la variabilidad en la morfología rotuliana condiciona la altura de la misma. Grelsamer asevera que un inconveniente de todos los índices que usan la longitud de la superficie articular rotuliana, es que los sujetos de la

misma altura no tienen siempre la misma longitud articular rotuliana; sucede lo mismo con la longitud del tendón rotuliano. (Grelsamer y cols., 1990, 1994)

Existen varios índices para medir la altura rotuliana, entre los que destacan: el índice de Blackburne & Peel (1977) (Fig. 1.9.), el índice de Carvalho (1985), el índice de Insall & Salvati (I-S) (1971) (Fig. 1.10.) y el índice de Caton & Deschamps (C-D) (1982).

El índice de Caton-Deschamps es fiable entre 30º y 60º de flexión. Sin embargo, no tiene en cuenta la longitud de la punta de la rótula. La rótula es alta cuando el índice es superior a 1,2 y baja si es inferior a 0,8. (Caton, 1989; Caton y cols., 1982, 1990) (Fig. 1.8.)

El índice de Insall-Salvati considera una rótula alta cuando es >1,2. Los principales inconvenientes son: Primero, la dificultad existente en ocasiones para analizar la inserción del tendón rotuliano; y segundo, la dependencia con la morfología rotuliana. Las rótulas altas con el polo inferior no articular largo tienen índices falsamente normales. La excesiva longitud de la nariz normaliza el índice y da valores falsos-negativos. (Fig. 1.10.) (Kannus, 1992; Simmons y Cameron, 1992)

Para evitar todos estos inconvenientes, Grelsamer y Meadows (1992) desarrollan en una serie consecutiva de 100 radiografías de perfil el índice de Insall-Salvati modificado. Éste es el cociente entre la distancia desde el polo inferior articular rotuliano hasta la inserción del tendón rotuliano y la superficie cráneo-caudal articular rotuliana. En su trabajo con el índice de I-S modificado se ponen de manifiesto un 50% de rótulas altas no identificadas con el índice tradicional. El valor de corte entre rótula normal y alta es 2. Concluye que la utilización del índice de Insall-Salvati modificado asociado al de I-S en los casos de morfología rotuliana atípicas disminuye significativamente estos inconvenientes. (Fig. 1.11.)

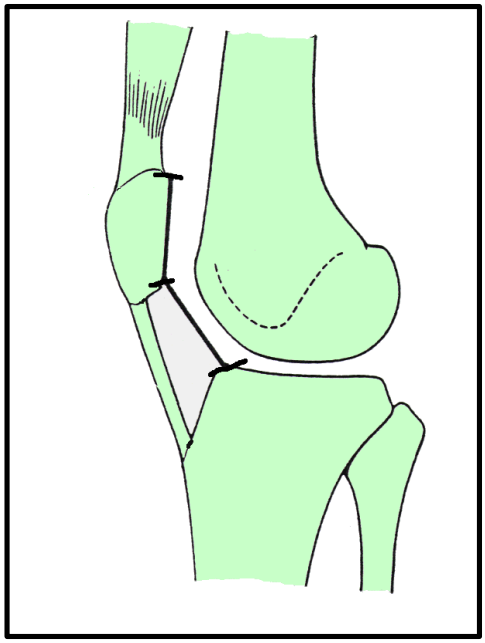

Fig. 1.8. Índice de Caton-Deschamps

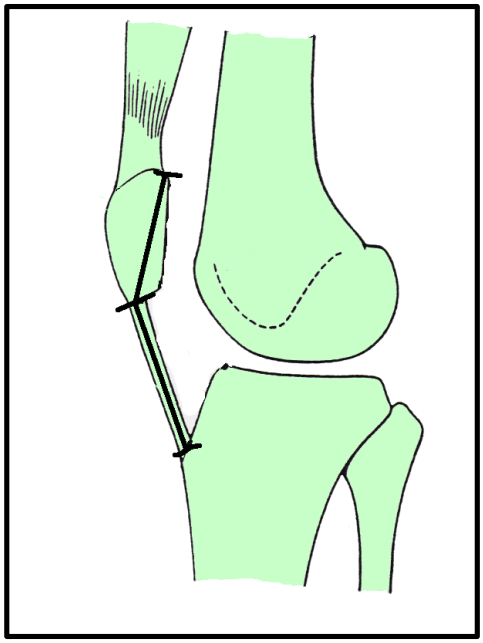

Fig. 1.10. Índice de Insall-Salvati

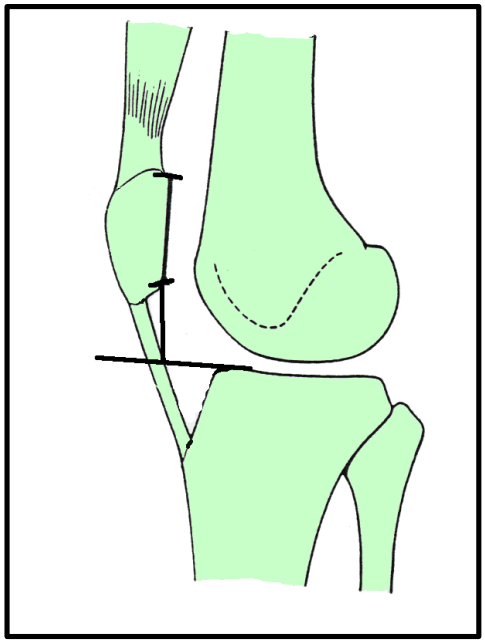

Fig. 1.9. Índice de Blackburne-Peel

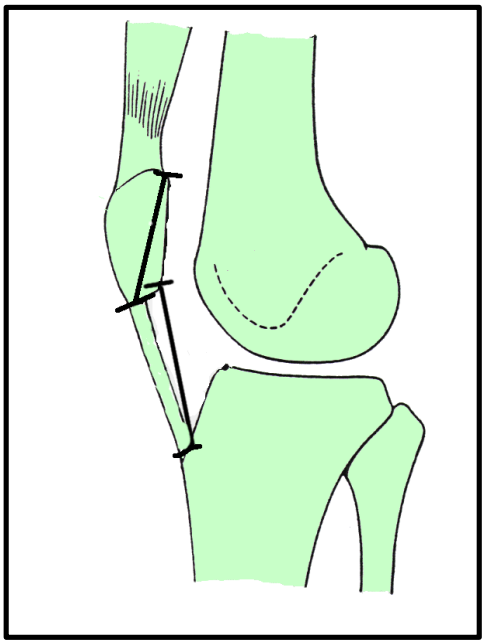

Fig 1.11. Índice de Insall-Salvati modificado

- Morfología de la punta rotuliana o nariz: Grelsamer y cols. (1990, 1994) analizan la morfología de la nariz rotuliana en el plano sagital y su relación con el síndrome femoropatelar. Describen un índice morfológico (Fig. 1.12.) formado por el cociente entre la longitud diagonal mayor rotuliana y la longitud de su superficie articular (en condiciones normales es de 1,2- 1,5) (Fig. 1.13.).

  Según Grelsamer, la nariz larga >1,5 (llamada tipo cyrano) (Fig. 1.14.) y la corta <1,2 (tipo delfín) (Fig. 1.15.) se relacionan con alteraciones en el aparato extensor. En la población normal el 94% tiene morfologías tipo I, el 4% tipo II y el 2% tipo III. (Grelsamer y cols., 1994) Por tanto, la morfología rotuliana modifica el cálculo de la altura rotuliana según el índice de Insall; la ventaja de este nuevo ratio es que tiene en cuenta estas variaciones morfológicas. (Grelsamer y Meadows, 1992) Por ejemplo, una rótula con la nariz larga, con el índice de Insall normal, puede no detectar rótulas que funcionalmente son altas.

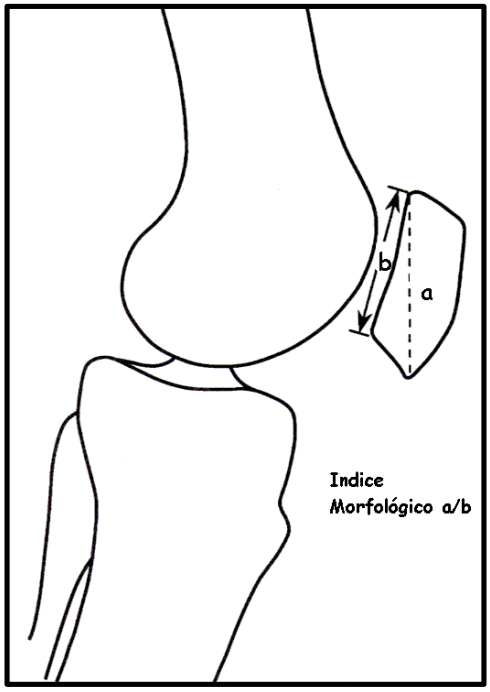

Fig. 1.12 Índice morfológico

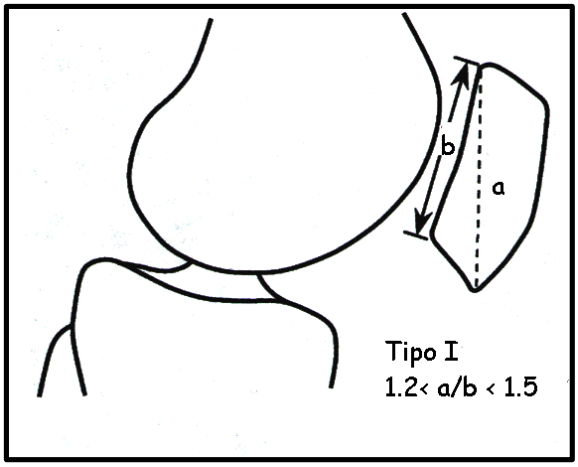

Fig. 1.13. Índice morfológico tipo I

Para Grelsamer, parece razonable utilizar el índice de I-S en las rótulas tipo I, pero no para las morfologías anómalas (tipo II y III); en cambio, se puede utilizar el índice de C-D en las tipo I y tipo III. De cualquier modo, la altura rotuliana calculada según el método de I-S y C-D en las rótulas tipo II y III parece menos precisa, deben usarse con prudencia y conociendo sus limitaciones.

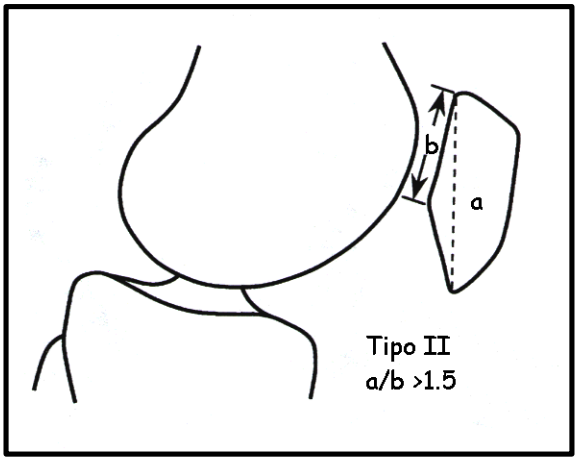

Fig. 1.14. Índice morfológico tipo II (cyrano)

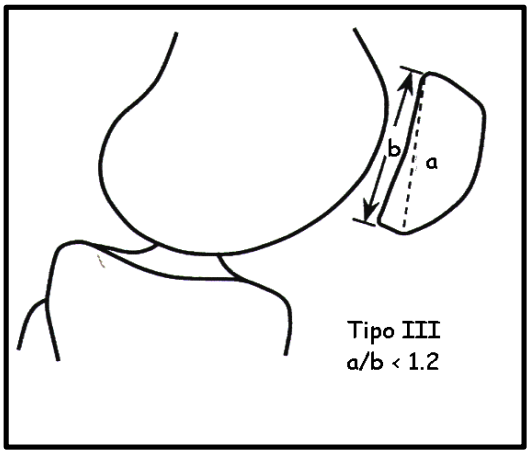

Fig. 1.15. Índice morfológico tipo III (delfín)

- Tróclea femoral: Desde Brattstrom (1964) y Maldague & Malghem (1985) ha sido objeto de numerosos trabajos. Estos autores son los primeros en describir la apariencia radiográfica en proyección de perfil de la rótula y la tróclea. La displasia de la tróclea femoral siempre se reconoce como un factor capital en la inestabilidad rotuliana. Esta anomalía puede evidenciarse en las proyecciones axiales, pero la reproducibilidad de las mediciones es mucho mejor en la proyección de perfil. (Maldague y Malghem, 1987; Dejour y cols., 1994; Picard y cols., 1997)

Los parámetros más interesantes analizados por la Escuela de Lyon en esta proyección son los siguientes:

a) Signo del cruce de Dejour: Se evalúa en la proyección estricta de perfil. La radiografía normal muestra la existencia de tres líneas formadas por el contorno de los cóndilos femorales y el fondo de la tróclea. El cóndilo interno se reconoce porque presenta una muesca más anterior y menos marcada que la del cóndilo externo. La tercera línea (posterior a las dos precedentes) corresponde a la línea del fondo de la tróclea y se prolonga hacia atrás con la línea de Blumensaat en la escotadura intercondílea. En la inestabilidades rotulianas la línea del fondo cruza al cóndilo interno y externo más o menos abajo en función de la severidad de la displasia. Este signo es de gran valor semiológico siendo un criterio cualitativo de displasia troclear. El signo del cruce está presente en el 96% de las IRO, en el 12% de los síndromes dolorosos rotulianos y solamente en el 2% de rodillas normales. (Dejour y cols., 1994)

En condiciones normales, la línea del fondo de la tróclea es paralela a los perfiles de los cóndilos femorales. La forma en que finaliza esta línea nos permite definir dos tipos de trócleas normales: (Fig. 1.16.)

- Tipo A: Cuando no existe cruce entre el fondo de la tróclea y los cóndilos femorales; y
- Tipo B: Cuando la línea del fondo de la tróclea cruza de modo aislado al cóndilo interno.

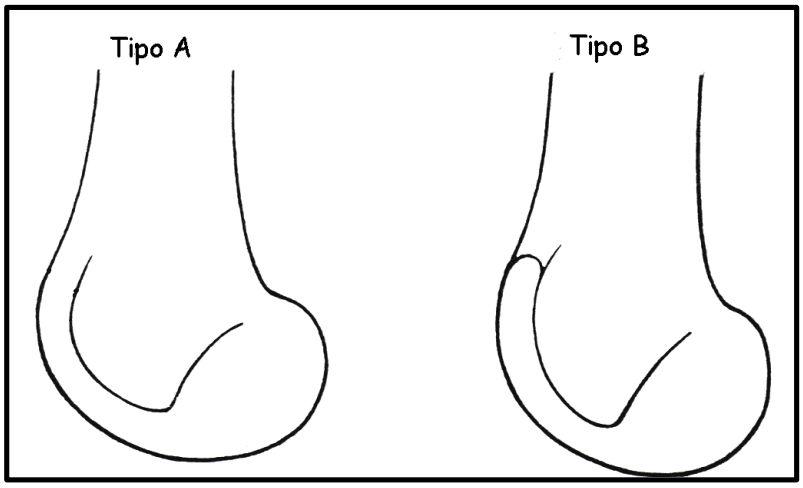

Fig. 1.16. Morfología de la tróclea normal

Dejour (Dejour y cols., 1994) ha definido tres tipos de displasia en función del nivel del cruce:

- Tipo I: Corresponde a la forma más leve de displasia. Las líneas de los cóndilos son simétricas y se cruzan en un mismo punto a nivel proximal en la tróclea. La tróclea es plana únicamente en la parte más superior. (Fig. 1.17.)

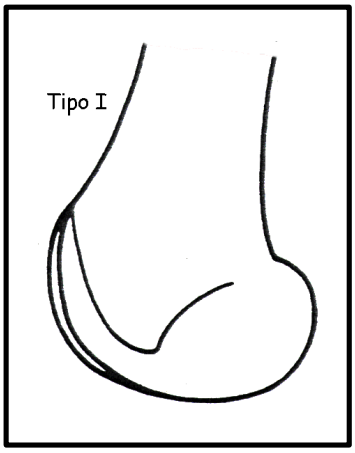

Fig. 1.17. Displasia tipo I

- Tipo II: Este tipo de displasia se caracteriza por un cruce a distinto nivel de las líneas de los cóndilos. Estas líneas no se superponen, sino que la línea del fondo de la tróclea cruza primero el cóndilo interno y después el cóndilo externo. A medida que desciende el nivel del cruce aumenta la severidad de la displasia. (Fig. 1.18.)

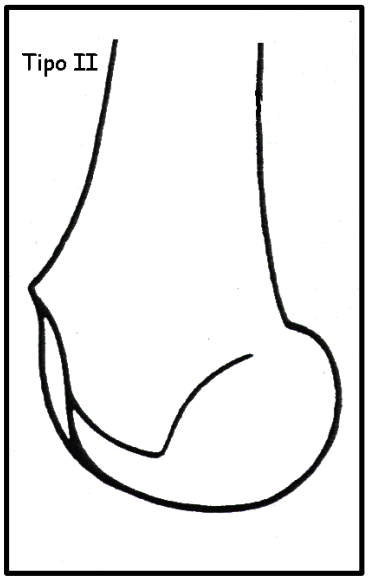

Fig. 1.18. Displasia tipo II

- Tipo III: Es la forma más severa. Las líneas de los cóndilos se superponen, cruzándose a un nivel muy bajo con la línea del fondo de la tróclea. La mayor parte de la tróclea es plana, tratándose de una displasia mayor. (Fig. 1.19.)

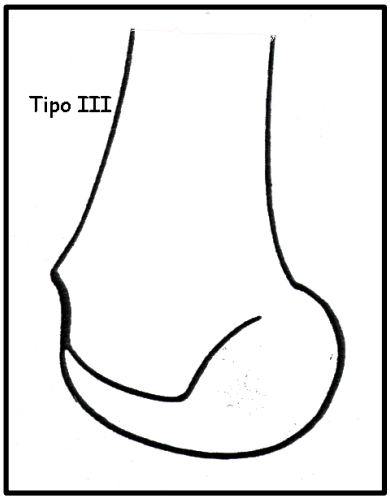

Fig. 1.19. Displasia tipo III

b) Saliente: Se mide en la proyección de perfil estricta, es decir, con superposición de los cóndilos femorales. Este parámetro permite localizar y cuantificar la posición del fondo de la tróclea en referencia a la cortical anterior del fémur. Se traza una línea tangencial a los últimos 10 cm de la cortical anterior del fémur (línea x). La línea del fondo de la tróclea puede terminar por delante (valor positivo), sobre la línea de la cortical anterior o detrás de ella (valor negativo). El saliente es la distancia BC y se expresa en milímetros. Según Dejour, en las rodillas normales el saliente mide 0,8 mm de media mientras que en las rodillas inestables es de 3,1 mm. (Dejour, 1994) (Fig. 1.20.)

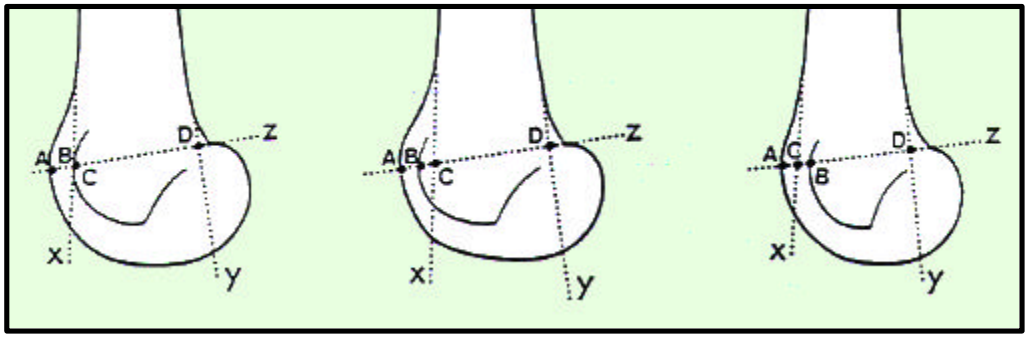

Fig. 1.20. Saliente y profundidad troclear

c) Profundidad: Este parámetro inicialmente se estudia básicamente en las proyecciones axiales a 30º de flexión. Los primeros en subrayar el interés de la proyección de perfil para su análisis son Maldague y Malghem (1985). Para ello, se localiza el punto más anterior del fondo de la tróclea (punto B). La profundidad de la tróclea es la distancia AB. Dejour mide la profundidad en el punto más anterior del fondo de la tróclea, la cual se corresponde con la parte menos profunda. En el grupo de rodillas normales la profundidad es de 7,8 mm y en las inestabilidades rotulianas es de 0,1 mm. (Dejour y cols., 1994; Eckhoff y cols., 1996) (Fig. 1.21.)

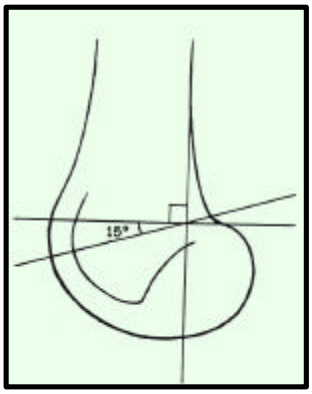

Fig.1.21 Profundidad troclear

d) Altura de la tróclea: Es un parámetro difícil de determinar. El método preconizado por Raguet (1986) toma como referencia al punto más anterior de los cóndilos femorales. El índice de la altura troclear se define por el ángulo complementario formado por la línea que prolonga la cortical posterior del fémur y por la línea que une la parte posterosuperior de los cóndilos femorales y el punto del cruce de la tróclea. (Fig. 1.22.)

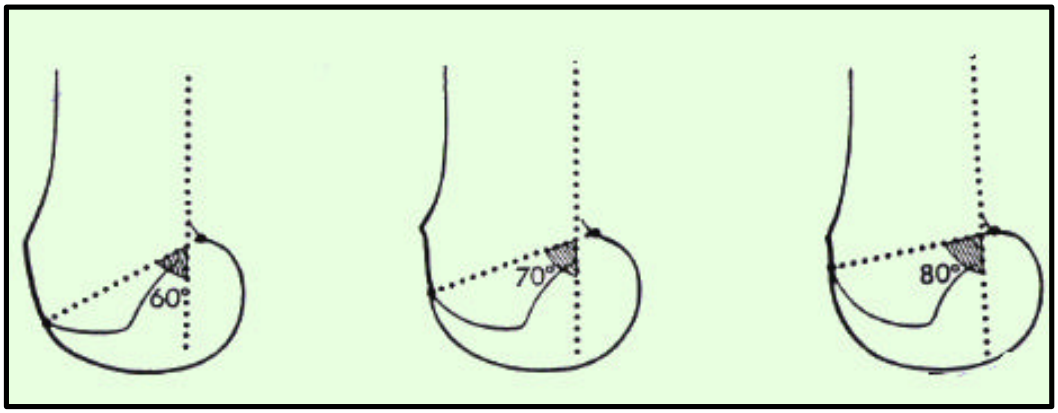

Fig. 1.22. Altura troclear según Raguet (diferentes ángulos en displasia tipo III)

1.4.1.c. Proyección axial a 30º

Habitualmente se realiza la proyección axial a 30º de flexión con los pies en rotación neutra o externa. El paciente está sentado sujetando el chasis perpendicularmente a los rayos a unos 15 cm de la base de las rótulas y bien apoyada sobre los muslos. El aspecto puntiagudo característico del cóndilo interno permite verificar que la proyección está realmente tomada a 30º de flexión. Las proyecciones a 60º y 90º de flexión tienen poco interés para el estudio de la IRO, puesto que la rótula suele estar ya encajada en la tróclea.

Las proyecciones axiales aportan información cualitativa (morfológica y patológica) de la tróclea y de la rótula. La existencia de una fractura osteocondral en la faceta medial de la rótula o en la carilla externa del cóndilo, la osificación del tipo Pellegrini-Stieda sobre el alerón interno, permite confirmar *a posteriori* el antecedente de una luxación rotuliana.

Wiberg (1941) clasifica a la rótula según la morfología de la faceta interna en 3 tipos y Baumgartl (1944) añade otra variante más.

-Tipo 1: La faceta interna es de concavidad suave y de la misma medida que la externa. (10% casos)

-Tipo 2: La faceta interna es menor que la lateral y es plana o ligeramente convexa. (65% casos)

-Tipo 3: La faceta interna es muy pequeña en comparación con la lateral y es convexa (casi vertical).

-Tipo 4: Se caracteriza por la ausencia de cresta medial o de faceta interna (gorra de cazador).

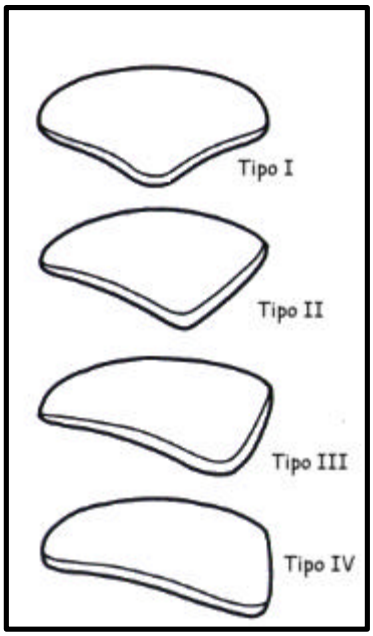

Fig. 1.23 Clasificación de la morfología rotuliana según Wiberg

Los datos cuantitativos que podemos medir son múltiples entre los que destacan:

- La báscula rotuliana: Laurin la describe en la proyección axial y a 20º de flexión de la rodilla. Se mide trazando dos rectas, la primera corta al punto más anterior de los cóndilos y la otra es tangente a la faceta rotuliana externa. El ángulo formado es positivo cuando está abierto hacia fuera, nulo cuando las dos rectas

son paralelas o negativo cuando está abierto hacia dentro. Permite medir el ángulo de apertura lateral femoropatelar que en las rodillas normales está abierto externamente en el 97% de los casos. (Laurin y cols., 1978, 1979) (Fig. 1.24.)

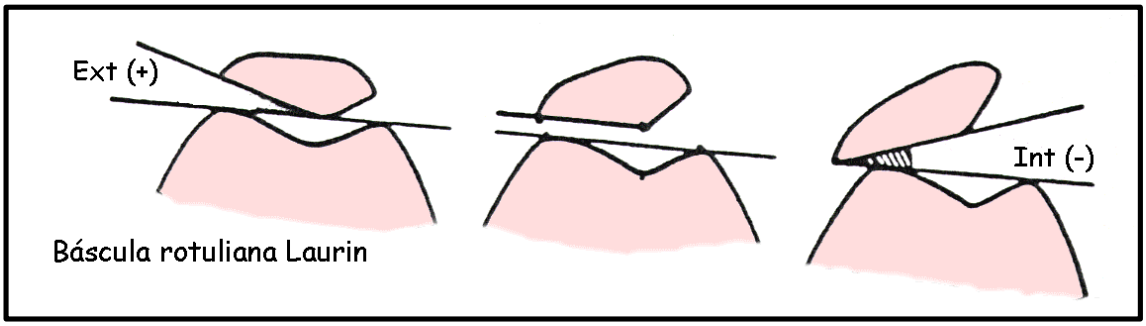

Fig. 1.24. Báscula rotuliana según Laurin

Para evitar la distorsión que provoca la rotación de la pierna, se toman referencias en el fémur; inicialmente en los cóndilos anteriores y más recientemente con la TAC y RM en los posteriores. (Schutzer y cols., 1986; Fulkerson y cols. 1987; Inoue y cols., 1988)

La referencia rotuliana utilizada por Laurin es la carilla rotuliana externa también utilizada en TAC por Schutzer y cols. (1986) y por Shellock y cols. (1989). El principal inconveniente de esta referencia es la dependencia de la morfología rotuliana. Por todo esto, la referencia rotuliana que utiliza ambos bordes tiene las ventajas de ser independiente de la morfología rotuliana, es sencilla de aplicar y se corresponde clínicamente con la evaluación de la báscula. (Sasaki y Yagi, 1986; Kujala y cols., 1989; Koskinen y cols., 1991)

Al nivel de la tróclea la referencia en los cóndilos anteriores usada por Laurin y cols. (1978), Koskinen y cols. (1991) y Sasaki y Yagi (1986) tienen el inconveniente de que depende de la variabilidad morfológica poblacional y particularmente de la porción distal del fémur. (Fulkerson y cols., 1987) Por otro lado, los cóndilos posteriores no están sujetos a alteraciones displásicas, pero varían

según el nivel del corte y están sujetos a la torsión femoral distal. (Koskinen y cols., 1991)

Grelsamer y cols. (1993) obtienen una precisión del 85% con la referencia medio-transversa rotuliana y los cóndilos posteriores.

- La subluxación rotuliana: Es la medida del ángulo de congruencia de Merchant. Se traza la bisectriz del ángulo de la tróclea con la rodilla a 45º de flexión. Después se traza una recta que une el fondo de la tróclea y la cresta de la rótula; el ángulo formado entre éstas es el ángulo de congruencia. Si la punta de la rótula está situada en el exterior de la bisectriz, el ángulo es postivo y traduce más bien una subluxación externa; si la punta está situada en el interior de la bisectriz, es negativo y traduce más bien una subluxación interna. (Merchant y cols., 1974; Merchant, 1988) (Fig. 1.25.)

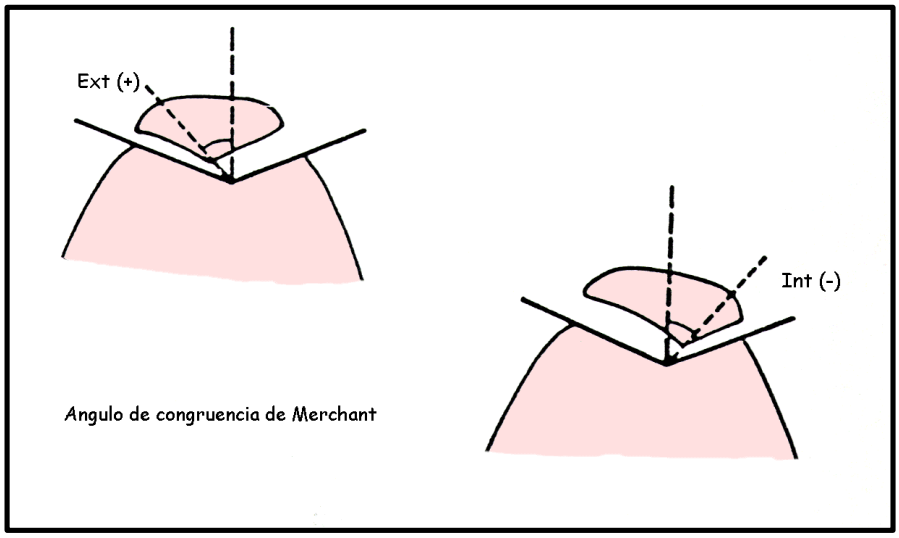

Fig. 1.25. Ángulo de congruencia de Merchant

- El ángulo del surco: Medida en la proyección de Merchant. Se trata de la medida del ángulo de apertura de la tróclea. Mide aproximadamente 138º de media. Este parámetro es descrito por

Brattstrom (1964), el cual define a la displasia de la tróclea como la apertura exagerada de este ángulo y al defecto de desarrollo de los cóndilos. La medida del ángulo de apertura a 30º de flexión refleja la displasia de ambos cóndilos en la tróclea. El valor umbral para considerar patológico al ángulo de apertura es de 143º. (Buard y cols., 1981; Dejour, 1987) Recientemente Davies y cols. (2000) consideran al ángulo del surco por la facilidad de medida, por la reproducibilidad y correlación con otras alteraciones en el aparato extensor un excelente método de screening en la patología femoropatelar. Concluyen que si el ángulo del surco es anormal, probablemente aparezcan otros hallazgos displásicos.

1.4.2. La Tomografía Axial Computerizada (TAC)

La TAC tiene múltiples aplicaciones, se utiliza para el estudio de la patología traumática de la rodilla (evaluación de la geometría de la fractura, reconstrucción tridimensional), en las técnicas intervencionistas (biopsias) y también en las artrografías (Artro-TAC).

La introducción de la TAC permite el análisis de las relaciones femoropatelares en el rango articular que va desde la extensión completa a los primeros 30º de flexión.

La aparición de la TAC proporciona varias ventajas importantes:

- Permite la exploración de la rodilla a menos de 30º de flexión, evitando así la participación del aparato extensor durante la misma. Por tanto, podemos analizar las relaciones femoropatelares en extensión (antes de que la rótula se encaje en la tróclea), a 10º o 15º de flexión (cuando la rótula se encaja) o a 30º de flexión (cuando la rótula ya está completamente encajada). No es infrecuente que las rótulas inestables se centren en la tróclea en los primeros 20º-30º grados de flexión, y por tanto, que puedan pasar desapercibidas. En la radiografía simple, las proyecciones axiales tradicionales se pueden obtener con 20º de flexión, según el método de Laurin, pero esta técnica no es de fácil ejecución. En los pacientes obesos o musculosos esta exploración es

más difícil y se necesitan técnicos experimentados. (Laurin y cols., 1979)

- Permite visualizar el plano bicondíleo posterior y hacer así más fiables las medidas que toman como referencia la rótula al cénit con la horizontal.

La TAC evita los problemas de superposición de imágenes y permite la obtención de secuencias en el plano axial. Actualmente se realizan recontrucciones en el plano sagital, coronal y oblicuo; para ello se requiere la realización de secciones muy finas que incrementan la radiación. (Conway y cols., 1991)

El principal inconveniente de la TAC es la irradiación recibida por el paciente. Pero también hay que destacar la falta de discriminación o de contraste de las partes blandas. La inyección de un medio de contraste intrarticular (Artro-TAC) ayuda a definir el cartílago y evaluar la congruencia articular pero convierte la exploración en un procedimiento invasivo.

1.4.2.a. Antecedentes históricos

Delgado-Martins (1979) es el primero en realizar un estudio con la TAC para analizar las articulaciones femoropatelares (con la rodilla en extensión) de 12 sujetos asintomáticos. Compara las imágenes de TAC y las proyecciones axiales tradicionales a 30º, 60º y 90º de flexión. Se considera que la rótula está centrada cuando la cresta medial coincide con en el surco intercondíleo. La rótula está centrada en el 96% de los casos a 90º de flexión, en el 63% a 60º, en el 29% a 30º y en el 13% en extensión y con el cuádriceps relajado. Delgado-Martins concluye que la evaluación de la articulación femoropatelar en los primeros grados de flexión nos aporta más información que a 60º o 90º.

Martínez y cols. (1983) evalúan con la TAC a 10 voluntarios y 5 pacientes con inestabilidad rotuliana. Miden el ángulo del surco y analizan el centrado de la rótula en extensión, a 20º y a 45º de flexión. En extensión completa y

el cuádriceps relajado, el 95% de las rótulas de los voluntarios están centradas, mientras que en contracción se reducen al 85%. Concluyen que las imágenes axiales radiográficas o de TAC a 20º y 45º de flexión pueden interpretar erróneamente una articulación femoropatelar normal.

Sasaki y Yagi (1986) utilizan la TAC para medir la báscula rotuliana en 24 pacientes con subluxación rotuliana y 24 voluntarios (rodilla en extensión). Utilizan la tangente al relieve anterior de los cóndilos femorales y el eje transverso rotuliano. El desplazamiento lateral se mide en relación al cóndilo lateral. Se comparan los resultados con los obtenidos en las proyecciones axiales a 30º de flexión. Los pacientes con subluxación muestran una báscula y un desplazamiento lateral significativamente mayor que los controles; y en contracción del cuádriceps, estas diferencias se hacen más evidentes. La báscula rotuliana en los sujetos normales es de 15º sin contracción y de 14º con contracción del cuádriceps; mientras que en las rodillas con subluxación es de 31º y 40º, respectivamente. Los valores obtenidos en las rodillas con subluxación y en extensión completa son superiores en las imágenes obtenidas por TAC que en las proyecciones axiales a 30º de flexión.

Schutzer y cols. (1986) evalúan la articulación femoropatelar a diferentes grados de flexión entre 0º y 30º. Miden el ángulo de congruencia y el ángulo de apertura lateral fémoro rotuliano ("tilt") para poder determinar la posición de la rótula. En este caso, se recomienda tomar como referencia los cortes medio-transversos rotulianos y la línea bicondílea posterior. Concluyen que la rótula está subluxada si el ángulo de congruencia es positivo más allá de los 10º de flexión y que está inclinada cuando el ángulo de inclinación es menor de 8º en los primeros 30º de flexión. Un ángulo de congruencia anormal indica el desplazamiento lateral de la rótula (subluxación lateral), mientras que un ángulo de inclinación anormal sólo indica que la rótula está inclinada. Basándose en estas mediciones, se establece que la rótula normal debe estar centrada a 10º de flexión (ángulo de congruencia < o igual a 0º) y su ángulo de inclinación debe estar abierto lateralmente (<8º) entre 0º y 30º de flexión. Según estos criterios se establecen tres posiciones anormales rotulianas: subluxada, inclinada y subluxada e inclinada.

Inoue y cols. (1988) examinan 50 rodillas con subluxación rotuliana y 30 controles, utilizando la TAC en extensión completa y una proyección radiográfica axial tradicional a 30º y 45º de flexión. Concluyen que tanto las rótulas normales como las subluxadas se inclinan hacia fuera cuando la rodilla se acerca a la extensión completa; y que la inclinación lateral de las rótulas subluxadas aumenta con la rodilla en extensión. Por tanto, recomiendan el estudio con la TAC en los pacientes con clínica femoropatelar persistente y radiografías axiales a 30º y 45º de flexión normales.

En definitiva, la TAC permite analizar los 30º iniciales críticos en la relación femoropatelar. Los resultados confirman que la rótula normal está ligeramente desplazada lateralmente en extensión completa (ángulo de congruencia positivo) y que la inclinación rotuliana ("tilt") representada por el ángulo de apertura lateral debe estar abierto externamente en todo el rango articular. Las rodillas con subluxación o luxación rotuliana muestran un excesivo desplazamiento e inclinación lateral que son más evidentes en extensión y tienden a reducirse en flexión.

Tavernier y Dejour (2001) proponen una nueva clasificación de la displasia de la tróclea en 4 estadios. En un estudio de 177 rodillas que presentan IRO, describen dos nuevos signos radiográficos: el espolón supratroclear (situado por encima de la tróclea, manifiesta una prominencia global de la misma) y el signo del doble contorno (se corresponde en la proyección de perfil a la carilla femoral interna). Para realizar una clasificación pronóstica y poder definir una estrategia terapéutica, analizan conjuntamente estos signos radiográficos y la TAC. Utilizan el corte axial de TAC en el arco románico o bien, el primer corte del cartílago rotuliano.

✓ Displasia grado A

Se caracteriza por la presencia del signo del cruce en la radiografía simple. En la TAC, la morfología de la tróclea está bastante respetada, pero es poco profunda. (Fig. 1.26.)

✓ Displasia grado B

En la radiografía simple, presencia del signo del cruce y del espolón supratroclear. En la TAC, la morfología de la tróclea es plana o convexa. (Fig. 1.27.)

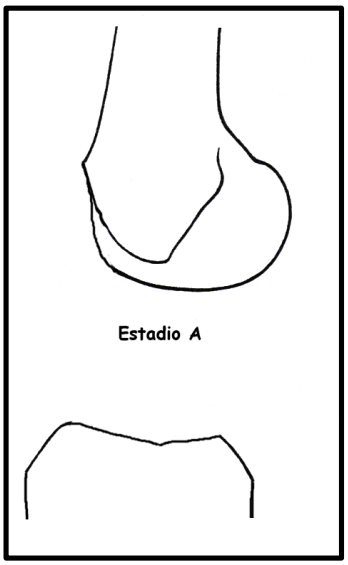

Fig. 1.26. Displasia grado A

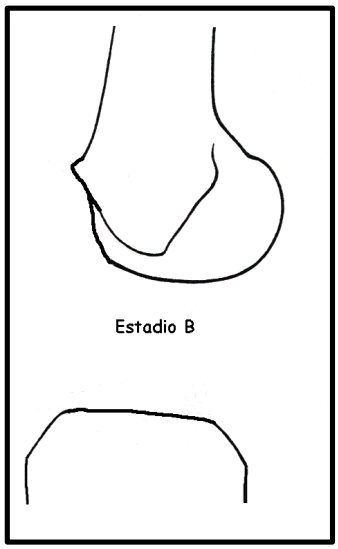

Fig. 1.27. Displasia grado B

✓ Displasia grado C

En la radiografía simple signo del cruce y signo del doble contorno. En la TAC presencia de asimetría de las facetas articulares, convexidad externa e hipoplasia interna. (Fig. 1.28.)

✓ Displasia grado D

En la radiografía simple signo del cruce, espolón supratroclear y doble contorno. En la TAC asimetría de las carillas con gran desnivel articular (signo del acantilado). (Fig. 1.29.)

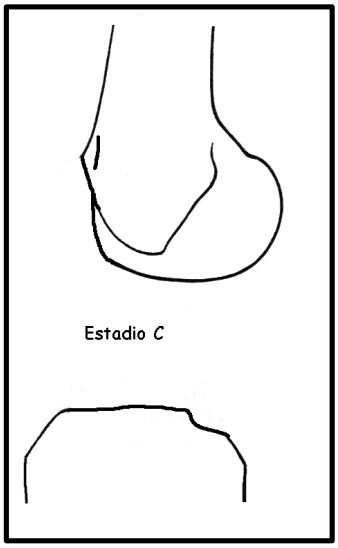

Fig. 1.28. Displasia grado C

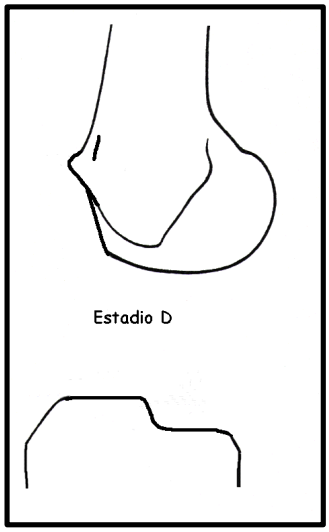

Fig. 1.29. Displasia grado D

Esta nueva clasificación es evaluada por Remy y cols. (2001) estudiando 53 IRO y 15 IRP. Demuestran una buena reproducibilidad interobservador, y sin relación con la experiencia del mismo. Concluyen que esta nueva clasificación es más reproducible que la antigua descrita por H. Dejour.

Actualmente, la TAC es una exploración fundamental en la evaluación de las IRO, puesto que esta técnica permite obtener medidas fiables, reproducibles y comparativas para el análisis preoperatorio.

En 1998, aparece la TAC multicorte, la cual ofrece algunas ventajas determinantes respecto a la TAC convencional. La adquisición de múltiples cortes en la misma rotación del tubo de rayos y a mayor velocidad; disminuye considerablemente la duración del examen, la irradiación, y consecuentemente, mejora la calidad de las reconstrucciones. Recientemente, ha aparecido un nuevo método de representación tridimensional disponible en los scanner de última generación. El VRT ("Volume Rendering Technique") permite una segmentación simple de los tejidos de diferente densidad y visualizar así todas las estructuras. En la actualidad estos aparatos están a la disposición de muy pocos centros asistenciales.

1.4.2.b. Protocolo: Posición del paciente

El paciente se coloca en decúbito supino. Se apoya la rodilla (fosa poplítea) sobre un pequeño soporte o cojín duro que adapta la rodilla a la flexión deseada. Los pies están bien fijos, al estar apoyados sobre una plancha perpendicular a la mesa, y en rotación externa de 10º-20º (ángulo de paso durante la marcha). Esta posición evita las rotaciones durante el examen siendo la mejor garantía para realizar la exploración sin contracción cuadricipital.

Se realizan 6 cortes en extensión de la rodilla y sin contracción del cuádriceps.

- ✓ Corte al nivel de las caderas en la parte superior de la fosita digital.

- ✓ Corte en medio de la rótula. Permite analizar la tróclea. Si el nivel de corte es correcto la escotadura tiene forma de arco románico. Si el arco es gótico el corte es demasiado bajo. Si es muy redondo, el corte es demasiado alto. En casos de rótula alta se debe realizar un corte suplementario en la tróclea. (Fig. 1.30.)

- ✓ Corte en la epífisis tibial superior. Permite delimitar y trazar el eje transversal posterior de los platillos tibiales. Debe ser muy alto para evitar la rotación externa tibial que se produce en los 4 primeros centímetros de la tibia. (Grammont y Trouilloud, 1982) Se corresponde con el nivel B de la figura 1.31.

- ✓ Corte en la parte alta de la tuberosidad tibial anterior.

- ✓ Corte en la base de los maleolos en el tobillo.

- ✓ Corte a 2 cm por encima de la planta de los pies en la cabeza del tercer metatarsiano.

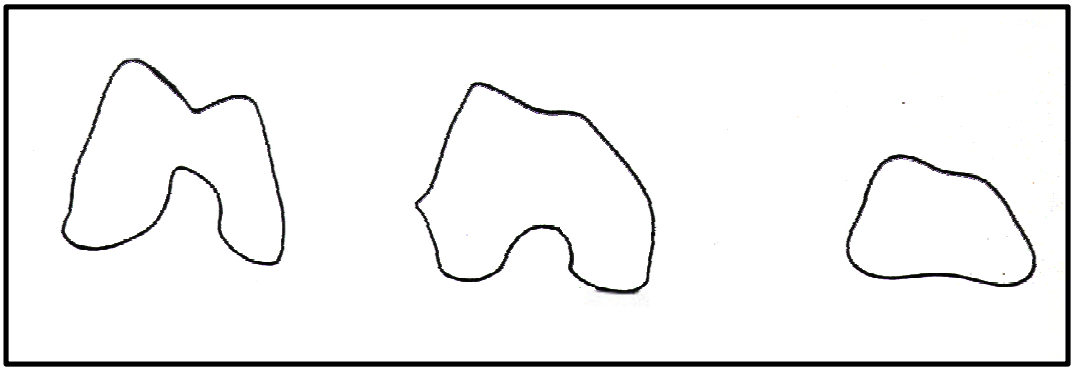

Fig. 1.30. Morfología de la tróclea en la mitad rotuliana (según el nivel del corte axial)

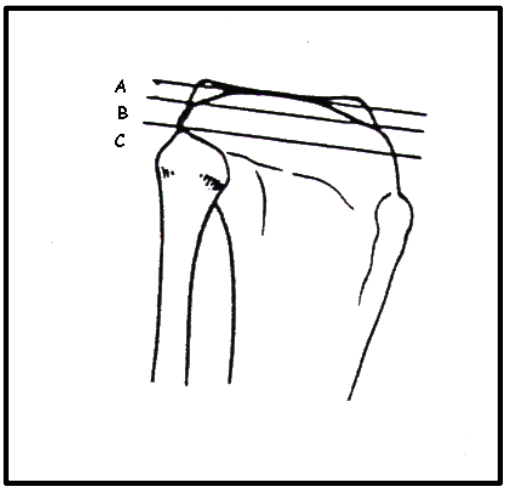

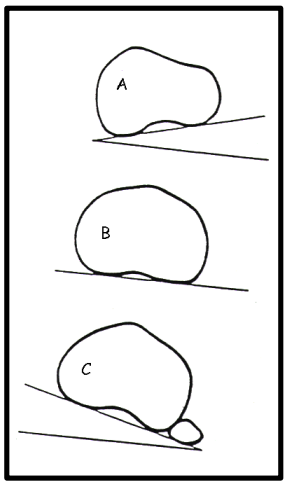

Fig. 1.31. Corte axial en la epífisis tibial superior

Los cortes realizados en la tróclea han de pasar en el nivel más alto posible y deben cortar las dos facetas articulares. En la práctica, este corte axial en la escotadura intercondílea aparece en forma de arco románico.

1.4.2.c. Tipos de exploraciones

Para el estudio de las inestabilidades rotulianas se suelen realizar exploraciones con la rodilla en extensión o bien en flexión de 15º o de 30º. Independientemente de la posición escogida, generalmente se realiza un estudio dinámico en posición neutra, primero sin contracción y después con

contracción del cuádriceps y finalmente, otro estudio en rotación externa de la pierna.

1.4.2.d. Medidas

Se obtienen mediante reconstrucción en el ordenador al superponer distintos cortes tomográficos. Se puede medir los ángulos de torsión: la anteversión femoral (Fig. 1.32.), la rotación a nivel rodilla (Fig. 1.33.), la torsión tibial externa (Fig. 1.34.). También se puede medir: la TA-GT (Fig. 1.35.), la inclinación de la pendiente de la vertiente externa de la tróclea (Fig. 1.36.), la báscula rotuliana. (Fig. 1.37.) y la subluxación rotuliana (medida por el ángulo de congruencia de Merchant) (Fig. 1.25.).

La anteversión femoral es el ángulo formado por el eje del cuello femoral y la línea bicondílea posterior.

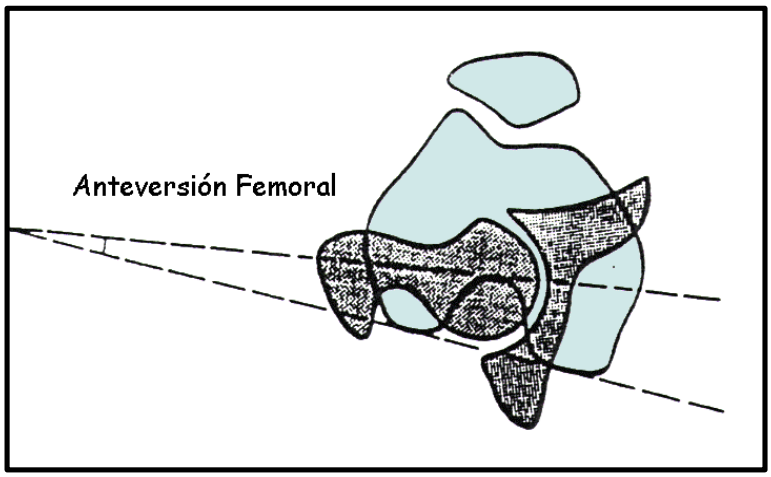

Fig. 1.32 Anteversión femoral

La rotación en la rodilla es el ángulo formado entre la tangente bicondílea femoral y la tangente posterior de la epífisis tibial.

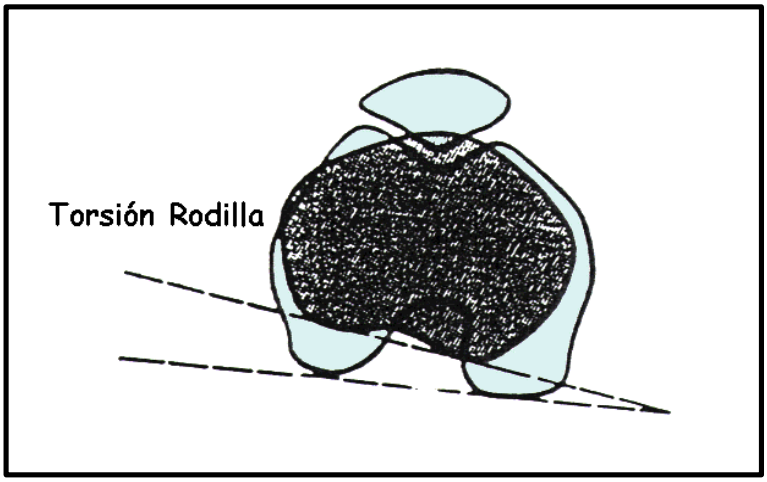

Fig. 1.33. Torsión en la rodilla

La torsión tibial externa es el ángulo formado por la tangente posterior de la epífisis tibial y el eje bimaleolar. La torsión tibial tiene un efecto indirecto en la función femoropatelar.

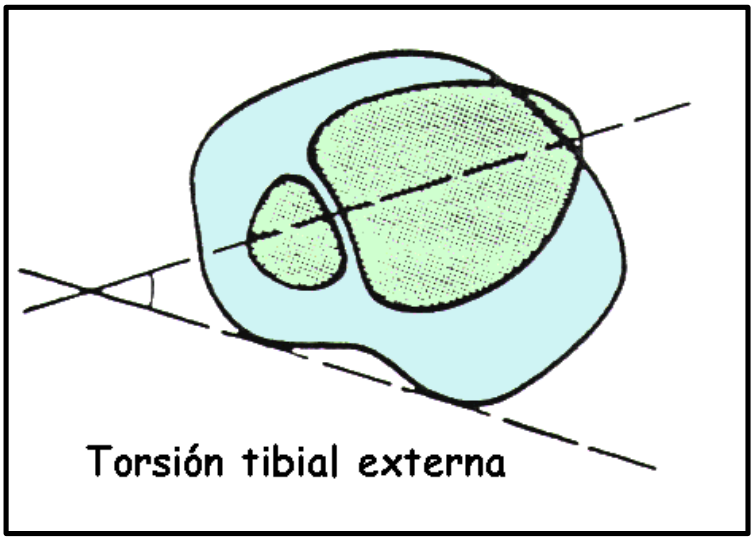

Fig. 1.34. Torsión tibial externa

La TA-GT descrita por Goutallier y Bernageau (1978) se obtiene por superposición del corte de la parte alta de la tróclea y la de la TTA. Se trazan las perpendiculares a la línea bicondílea posterior que pasan por el fondo de la tróclea y por el medio de la tuberosidad tibial anterior. Es una

medida de la traslación externa de la TTA en relación al surco de la tróclea en el plano sagital. No tiene en cuenta la posición de la rótula (ni en el plano lateral ni en el plano sagital; tampoco valora la morfología de la tróclea). La TA-GT es un pobre reflejo del ángulo Q.

La TAC respecto la radiografía convencional ofrece ventajas, ya que permite la exploración en extensión completa. De este modo, se evita la posible fuente de errores debida a la rotación externa tibial. Esta medida se realiza con las rodillas en extensión y los pies a 15º de rotación externa. En el caso de trócleas muy displásicas puede ser muy difícil determinar con exactitud las referencias necesarias para la medida. (Juillard, 1991) El valor admitido como normal es de 15 mm en extensión, 10 mm a 30º de flexión (desviación standard de 3 mm). Se considera excesiva una TA-GT >18 mm (siendo excepcional >25 mm). (Bernageau y cols., 1986) Un 56% de pacientes con IRO y un 3% de casos control presentan una TA-GT superior a 20 mm. (Dejour y cols., 1990; Beaconsifield y cols., 1994)

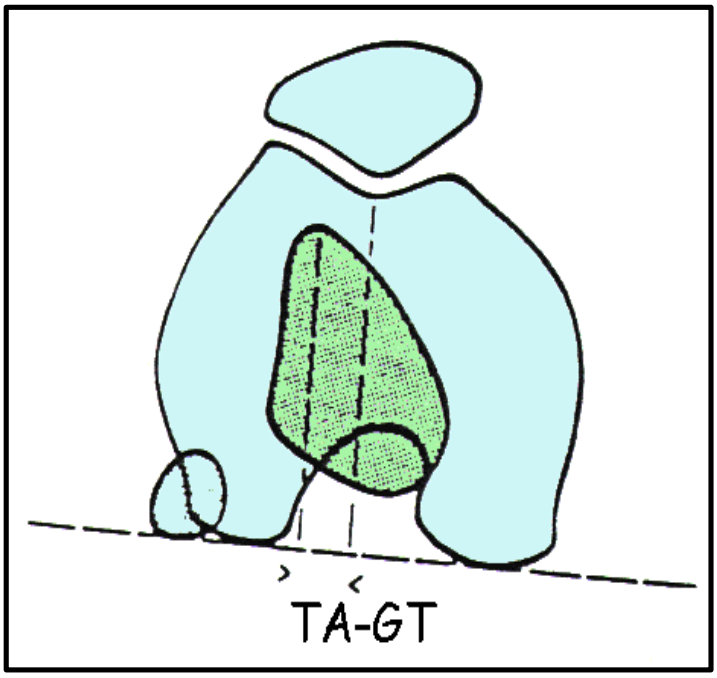

Fig. 1.35. La distancia entre la tuberosidad tibial anterior y el surco troclear: TA-GT

Otras medidas son el grado de inclinación de la pendiente externa de la tróclea femoral. Es el ángulo formado por la línea tangente a la carilla troclear externa y la línea bicondílea posterior en el corte axial más alto de la tróclea. Esta es una medida indirecta de la profundidad de la tróclea. (Bernageau y cols., 1981)

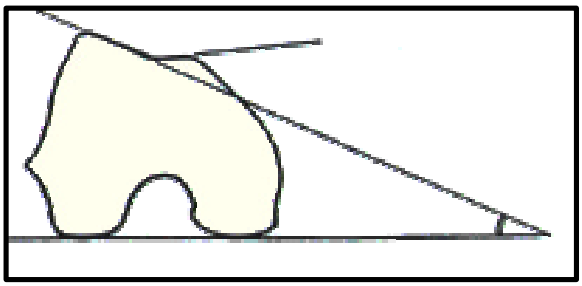

Fig. 1.36. inclinación de la pendiente de la vertiente externa de la tróclea

La medida de la báscula rotuliana se realiza en el corte que pasa por el medio de la rótula. Es el ángulo formado por el eje transversal de la rótula y la línea bicondílea posterior. Se realiza con la rodilla en extensión con y sin contracción del cuádriceps y también a 15º de flexión. Refleja la displasia del cuádriceps (vasto interno) pero también la displasia de la tróclea. La exploración con y sin contracción del cuádriceps nos permite una evaluación dinámica de la báscula. En el 97% de los sujetos normales la báscula es de 10º a 20º; mientras que es superior a 20º en el 83% de los pacientes con IRO y en el 3% de los controles. (Nové Josserand y Dejour, 1995)

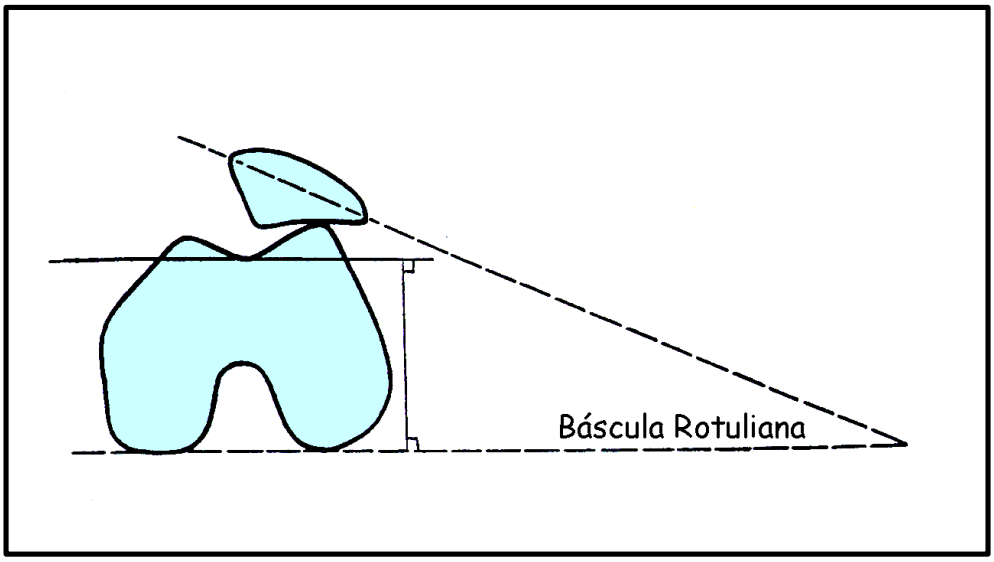

Fig. 1.37. Báscula rotuliana

1.4.3. La Resonancia Magnética (RM)

1.4.3.a. Introducción

Felix Bloch de Stanford University y Edward Mills Purcell de Harvard University demuestran en 1945 que los núcleos magnéticos pueden interactuar con la radiación electromagnética. Crean el campo de la espectroscopia por RM y establecen el marco teórico para su posterior desarrollo. Ambos comparten en 1952 el premio Nobel por sus trabajos.

La espectroscopia de RM ha sido durante mucho tiempo un instrumento importante para los químicos en la determinación de la estructura molecular. En 1970 Damadian empieza a construir la primera resonancia magnética con fines clínicos. En 1973, Paul Lauterbur consigue utilizar los principios de la RM para producir una imagen, y denomina a este proceso zeugmatografía, del término griego que significa "juntar", lo que hace referencia al acoplamiento de los campos magnéticos y de radiofrecuencia por los núcleos magnéticos. En el 1977 se obtiene la primera imagen croseccional. En 1981 comienzan los primeros ensayos clínicos con prototipos, y a mediados de dicha década, la RM se convierte en una herramienta de uso ordinario en la práctica clínica. La RM supone el mayor avance en diagnóstico por la imagen del último cuarto de siglo, si bien muchos de sus potenciales aplicaciones están aún por desarrollar. (Mink, 1993; Berquist, 1996; Gray y cols. 1997; Stoller y cols., 1997; Masciocchi y cols., 2000)

1.4.3.b. Equipamiento

La RM precisa disponer de un espacio físico con un campo magnético estable. El campo magnético es generado por un potente electro-imán superconductor, que constituye uno de los elementos fundamentales del equipamiento. La intensidad del campo magnético puede expresarse en Gauss o Teslas (1 T = 10.000 G). El campo magnético de la tierra es en promedio de unos 0,5 G. La mayoría de las unidades de RM producen campos magnéticos de entre 0,15 y 1,5 T (1.500-15.000 G). El alto campo incluye fundamentalmente valores de 1 T y 1.5 T. En investigación se utilizan campos magnéticos de hasta 8 T.

Además de un potente electro-imán, el equipamiento básico para la realización de RM incluye otros elementos relevantes. Se incluyen: los gradientes, las antenas, la informática aplicada, y la cadena de imagen. Las antenas, en su variante más frecuente (emisoras-receptoras), canalizan los pulsos de radiofrecuencia y captan la energía de relajación. La informática aplicada incluye un potente ordenador especializado y un software específico; imprescindibles para gestionar eficientemente los pulsos de radiofrecuencia, para descodificar velozmente la señal de resonancia, para efectuar la reconstrucción de las imágenes, y para procesarlas. Finalmente es necesaria una cadena de imagen que culmina en la terminal de impresión o en el almacenaje digital. Consolas de trabajo auxiliar facilitan al radiólogo la evaluación, comparación y manipulación de los datos obtenidos.

1.4.3.c. Bases físicas

Los núcleos de los átomos están formados por protones y neutrones; ambos poseen spins intrínsecos y momentos magnéticos. Los protones y los neutrones tienen una intensa tendencia a formar parejas de forma que sus spins y sus momentos magnéticos se cancelen. Los protones o los neutrones no apareados producen núcleos magnéticos. (Deutsch, 1993)

La RM es un fenómeno físico por el cual núcleos de número impar de protones y/o neutrones pueden absorber selectivamente energía de radiofrecuencia (resonancia) al ser colocados bajo un campo magnético, lo cual modifica sus movimientos de rotación y precesión. Poco después estos devuelven el exceso energético mediante una liberación de ondas de radiofrecuencia (relajación), la cual induce a su vez una señal eléctrica en una antena receptora con la que se puede obtener una imagen o un análisis espectroscópico (Fig 1.38.).

Los núcleos magnéticos de interés biológico son los siguientes: hidrógeno (1H), carbono (13C), flúor (19F), sodio (23Na) y fósforo (31P). Todos ellos tienen un número de masa impar, lo cual indica la presencia de un nucleón no apareado. Dada su abundante presencia en el agua y en los lípidos, el hidrógeno es de entre todos los isótopos magnéticos el que tiene una mayor aplicabilidad médica. Además, el hidrógeno tiene la mayor sensibilidad

intrínseca para las técnicas de RM. Por eso las imágenes de RM convencional se basan en la excitación de átomos de hidrógeno.

La obtención de imágenes de RM comienza con el envío de un pulso de radiofrecuencia, que genera una carga energética en los átomos de hidrógeno. Una vez finalizado el pulso de radiofrecuencia, diversos mecanismos de relajación alteran los movimientos de rotación y precesión de los átomos de hidrógeno previamente excitados. En el tiempo T2, también llamado "tiempo de relajación transversal", desaparece la magnetización transversa a medida que los momentos aleatorios se cancelan entre sí. Otro grupo de mecanismos de relajación hace que los núcleos se realineen con el campo magnético estático. En el tiempo T1, también llamado "tiempo de relajación longitudinal", los núcleos se alinean o realinean con el campo magnético externo. Un T1 corto corresponde a una liberación de energía rápida. En los sistemas biológicos, los tiempos de relajación protónica están determinados por la abundancia de los átomos de hidrógeno (y por ende del agua) y por su interacción con las macromoléculas del entorno.

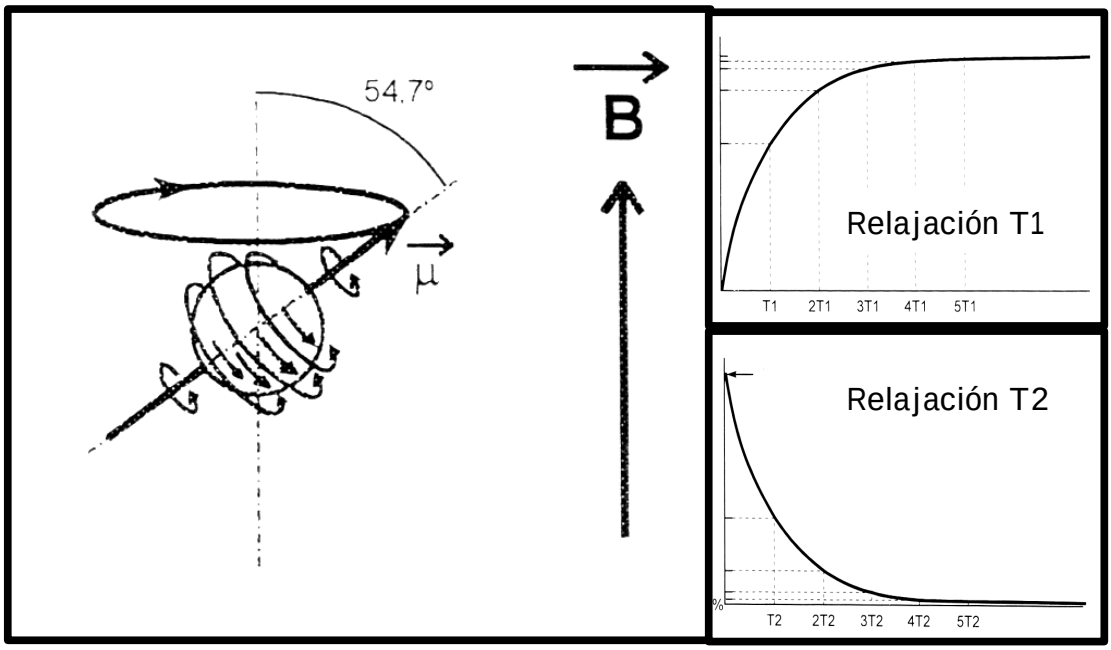

Fig. 1.38. Bases físicas

1.4.3.d. Secuencias

Los pulsos de radiofrecuencia utilizados para excitar los átomos de hidrógeno se agrupan con una cadencia y proporción determinadas. La sucesión agrupada de pulsos de radiofrecuencia constituye una secuencia. Las secuencias constan de uno o varios pulsos de radiofrecuencia sucesivos que producen la excitación nuclear, con pulsos previos para saturación, elección de plano, etc. La duración, sincronización y tipo de pulso determina las diferencias entre unas secuencias y otras.

Los parámetros fundamentales que condicionan las propiedades intrínsecas de cada secuencia son el TR y el TE. El TR (tiempo de repetición) es el intervalo de tiempo que separa dos impulsos π /2 sucesivos. El TE (tiempo de emisión) es el intervalo de tiempo que separa el impulso π /2 de la medida de la señal emitida. Las secuencias spin-eco constan de un pulso de 90º, seguido de un pulso de 180º. La particular combinación de unos determinados TR y un TE configura los tres tipos básicos de potenciación en una secuencia spin-eco convencional, incluyendo potenciación T1 (TR y TE bajos, 500-600 / 8-15 mseg), potenciación densidad protónica o DP (TR alto y TE bajo, 1500-2000 / 15-20 mseg), y potenciación T2 (TR y TE altos, 1500-2000 / 80-100 mseg).

La potenciación de cada secuencia (T1, DP o T2) y la particular densidad protónica de cada tejido (densidad de átomos de hidrógeno) determinan un contraste tisular específico, que se expresa mediante una escala de grises en las imágenes de RM. Dicho de otra forma, la RM expresa el contraste tisular en función de los valores T1 y T2 de cada tejido, que lo sitúan en un lugar específico de la escala de grises. De esta forma, los tejidos o estructuras con T1 corto (como la grasa) aparecen hiperintensos en secuencias T1, en tanto que los tejidos o materiales con T1 largo (como los fluidos) aparecen hipointensos en T1. De igual forma, tejidos o estructuras con T2 corto (fluidos) aparecen hiperintensos en T2, en tanto que los tejidos con T2 largo (cortical ósea) aparecen hipointensos en T2. El portentoso contraste tisular de la RM, mucho más preciso y sofisticado que el de la TAC, permite un reconocimiento exhaustivo de la anatomía y de la patología.

Al margen de un TR y un TE, las secuencias incluyen otros muchos parámetros que influyen en la calidad de la imagen y que determinan su tiempo de adquisición. Estos parámetros incluyen, entre otros, la matriz de reconstrucción y el grosor de corte, que influyen directamente en la resolución espacial y la relación señal-ruido. En lo que se refiere a la matriz de reconstrucción hay que tener en cuenta que la señal es analizada en la dirección de la frecuencia y la fase. Cada elemento de la matriz es un elemento gráfico (píxel) que representa un elemento de volumen (voxel) en el tejido. La matriz de imagen utilizada habitualmente es de 256 x 256. En lo que se refiere a la señal-ruido, esta debe mantenerse en niveles tolerables. A mayor resolución espacial sucede inevitablemente peor relación señal-ruido, debiéndose buscar un equilibrio aceptable entre ambos. Los parámetros de cada secuencia están íntimamente relacionados. La abundancia de parámetros y su interrelación exige a los técnicos un esfuerzo constante de superación. La calidad de imagen exige aumentar el tiempo de exploración, y al equilibrio entre las condiciones ideales y las posibles lo llamamos optimización (Fig.1.39).

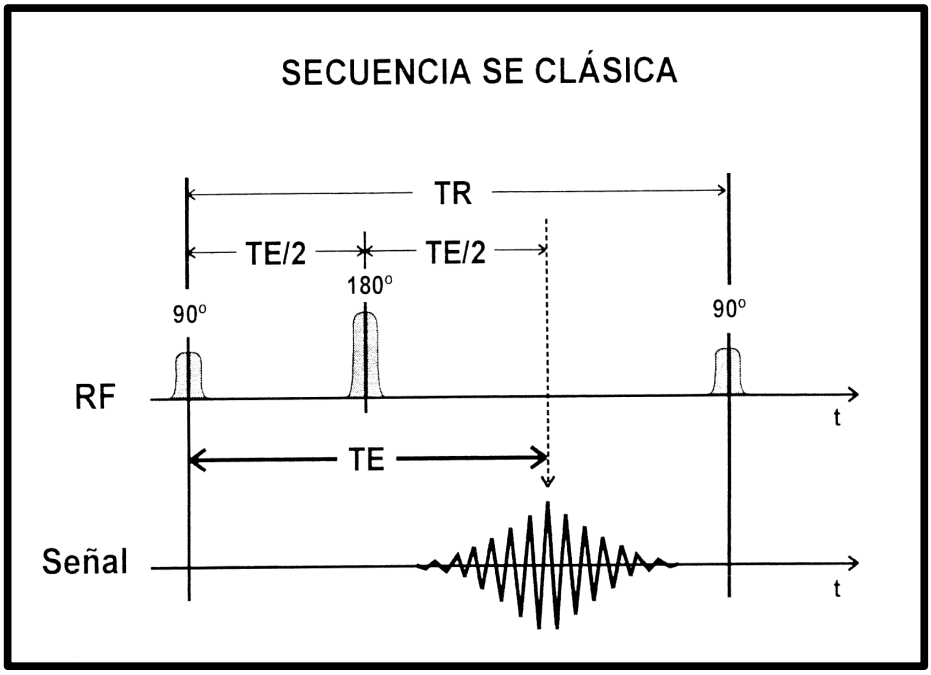

Fig. 1.39. Secuencia SE (Spin-Eco) clásica

Al margen de las secuencias spin-eco convencionales, deben mencionarse al menos otros tres tipos de secuencias de importancia crucial, incluyendo las secuencias con supresión grasa (entre ellas la secuencia STIR), las secuencias rápidas (fast-spin-eco) y las secuencias con reenfoque de gradiente (idóneas para la valoración condral). Especial mención merecen las secuencias rápidas, que permiten explorar a los pacientes en precarias condiciones clínicas. (Sonin y cols., 2002)

1.4.3.e. Protocolos de estudio

La exploración de RM se ejecuta siguiendo un protocolo, que incluye medidas de precaución, medidas preparatorias previas, elección de planos y secuencias, uso de contraste y en su caso utilización de maniobras dinámicas. Toda exploración de RM debe ser precedida por un cuestionario de seguridad, que garantiza la ausencia de contraindicaciones absolutas (marcapasos, clip de aneurisma, implante coclear) o relativas (válvulas cardiacas, stents vasculares, etc.). Al margen de esto, debe recordarse que la claustrofobia constituye una contraindicación relativa que aborta en ocasiones el intento de estudio. El material del sutura y las placas metálicas de osteosíntesis son fuente de artefactos y de vacío de señal en su emplazamiento, pero no constituyen una contraindicación.

El protocolo de estudio debe además definir el uso de determinados planos de corte y de determinadas secuencias. La elección de los planos de corte y de las secuencias se basa en el conocimiento de la anatomía y en la patología sospechada, lo cual lleva a preferir en ocasiones planos oblicuos en vez de los tres planos ortogonales que normalmente se ejecutan. El protocolo de estudio debe además prever la utilización de una determinada antena, o el uso de contraste. Finalmente y en casos seleccionados se puede plantear la realización de maniobras dinámicas, especialmente en estudio de rodilla, tobillo, columna cervical y articulación temporo-mandibular.

1.4.3.f. Medios de constaste

Un contraste paramagnético es una sustancia que presenta un ión metálico unido a una sustancia quelante para disminuir su toxicidad. El gadolinio

(contraste paramagnético más usado) permite una liberación más rápida de energía, y actúa por tanto acortando el T1. El gadolinio DTPA ® Magnevist, Magnograf, se utiliza en dosis de 0,1 mMol/kg de peso. Su farmacocinética sigue un modelo bicompartimental similar al de los compuestos yodados uroangiográficos, con paso del compartimento sanguíneo al espacio extracelular en los primeros minutos y excreción renal posterior. El contraste puede servir para confirmar la existencia de una lesión o su naturaleza sólida. Puede además contribuir a perfilar los contornos y dimensiones de la lesión. Puede beneficiarse del uso de supresión grasa en tumores o infecciones del sistema musculo-esquelético. El contraste oral o hepático específico son menos usados.

1.4.3.g. RM de rodilla

La exploración de RM de la rodilla requiere la utilización de una bobina de superficie adaptada a la morfología de la región, con el paciente en decúbito supino. Se programan secuencias spin-eco, fast-spin-eco, y eco de gradiente, con ponderaciones T1 y T2, en los planos coronal, sagital y axial. El grosor de los cortes proporcionados por las secuencias convencionales es de 4-5 mm y de 1,3 mm en la secuencia volumétrica (3D), que incluye la posibilidad de reconstrucción multiplanar. (Gray y cols., 1997; Sanders y cols., 2001)

En las secuencias spin-eco y fast-spin-eco, la grasa del tejido subcutáneo y de la médula ósea aparecen hiperintensas, en virtud de su alta concentración protónica, que determina tiempos de relajación T1 corto y T2 largo. Las estructuras ligamentosas, meniscales y tendinosas presentan escasa intensidad de señal tanto en ponderación T1 como T2, debido a su bajo contenido protónico, propio del colágeno tipo 1 que interviene en su composición. El colágeno tipo 2, presente en el cartílago hialino de las superficies articulares, aumenta ligeramente su intensidad de señal debido a una mayor concentración protónica y capacidad hidrófila. Los líquidos, caracterizados por T1 y T2 largo, aparecen hipointensos en secuencias T1 e hiperintensos en secuencias T2. En los vasos sanguíneos la señal es influida por la velocidad del flujo, observándose vacío de señal en su luz en secuencias T1 pero especialmente en T2. La cortical ósea muestra

hipointensidad en todas las secuencias de pulso, debido a su escaso contenido protónico. La intensidad de señal en los vientres musculares es mayor que las estructuras menisco-ligamentosas, pero en conjunto presenta una baja señal en todas las secuencias según sus valores T1 y T2 corto. (Sonin y cols., 2002; Imhof y cols., 2002)

1.4.3.h. Indicaciones de la RM de rodilla

Desde su inicio, las principales indicaciones de la RM se concentraban en el ámbito de la patología músculo-esquelética y del sistema nervioso central. Dentro de la patología músculo-esquelética, la patología de rodilla es la estudiada con atención preferente, sin duda en relación con la elevada incidencia de patología (meniscal, ligamentosa, cartilaginosa) a dicho nivel. Debe destacarse especialmente la aplicabilidad de la RM para el estudio de la patología femoropatelar y del aparato extensor. (Hayes y cols., 1990; Hodge y cols., 1993; Hayes, 1994; McLoughlin y cols., 1995; Kahn y cols., 1996) Muchos son los trabajos que estudian el mecanismo extensor (tendón cuadricipital, rotuliano, etc.); mientras que otros inciden en la valoración del cartílago femoropatelar (condromalacia, osteocondritis y osteoartrosis). En muchos casos se realizan estudios comparativos que utilizan la artroscopia como patrón oro. (Heron, 1992; Ruwe, 1994; Noyes y cols., 1996; Lewandrowski y cols., 1996)

El estudio de la inestabilidad rotuliana constituye un campo apasionante en el que la RM ha jugado un gran papel en los últimos años. Aunque la mayoría de los estudios disponibles se basan en la evaluación cualitativa de las consecuencias de la luxación patelar transitoria o recurrente, algunos estudios cuantitativos por RM han sido realizados, tanto de forma estática como dinámica. Existen sofisticados aparatos de RM en centros pioneros que permiten estudios dinámicos del recorrido articular rotuliano. Las últimas tendencias en la RM osteoarticular se basan en aparatos de dimensiones reducidas para estudios articulares específicos y con elevada calidad de imagen. (Tennant y cols., 2000; Harman y cols., 2002)

1.4.3.i. Análisis de la alineación rotuliana en el diagnóstico por la imagen

Hace más de 100 años, se observó que la rótula se hace inestable a medida que se acerca a la extensión; aunque Roux y cols. (1979) describen un caso inusual en el cual la rótula se subluxa o luxa en flexión cuando el aparato extensor es corto. Una rótula lateralizada puede sin embargo no ser detectada en la proyección de Merchant, porque requiere una rodilla a 30º de flexión. Si la proyección de Merchant no demuestra malalineamiento, pero existe una sospecha de desplazamiento medio-lateral que se desea objetivar o cuantificar, la TAC o RM pueden proporcionar esta información. (Sheehan y cols., 1998; Standford y cols., 1998; Spritzer, 2000)

Las medidas de la mala alineación rotuliana con la TAC o RM deben tomarse utilizando los cortes a nivel medio-transverso rotulianas, tal y como describió Fulkerson y cols. (1987). La posición y la rotación de la extremidad y de los pies deben ser; bien la del ángulo del paso, o bien con los pies al cénit.

Fulkerson y cols. (1987) desarrollan una clasificación basada en las imágenes de TAC donde diferencian claramente la báscula y la subluxación rotulianas. Una rótula mal alineada puede estar inclinada (basculada) o subluxada (desplazada lateralmente); o bien, estar inclinada y subluxada a la vez. La báscula está formada por el ángulo entre la pendiente de la faceta externa rotuliana y la línea bicondílea posterior (rodillas a 15º de flexión). Se considera la báscula normal cuando es mayor de 7º y generalmente suele ser superior a los 12º. La subluxación se evalúa con el ángulo de congruencia en la proyección de Merchant. Un ángulo de congruencia positivo indica subluxación lateral rotuliana.

Diversos trabajos demuestran que la articulación femoropatelar es congruente a 30º de flexión, pero no en los primeros 30º. (Kujala y cols., 1989) Lógicamente los análisis radiográficos a 30º de flexión pierden información. Kujala y cols. (1989) demuestran con RM que la contracción isométrica cuadricipital disminuye la báscula en extensión pero puede desplazar la rótula medial o lateralmente. Estos resultados coinciden con los obtenidos con la TAC (Martínez y cols. 1983; Sasaki y Yagi, 1986)

Guzzanti y cols. (1994) observan que la contracción cuadricipital tiene un efecto significativo en la posición y báscula rotulianas. Específicamente, se acentúa la báscula y la subluxación rotulianas. De cualquier modo, hay que señalar que la posición normal medio-lateral en la RM es aún motivo de controversia.

Nové-Josserand y Dejour (1995) realizan un estudio similar con contracción del cuádriceps, pero también en sujetos normales. Observan que la contracción del mismo sólo tiene efecto en los pacientes con inestabilidad severa. El valor de corte de la báscula dado por Dejour es de 20º, medidos según el método descrito por Fulkerson. El grado de flexión no se especifica.

El desplazamiento lateral rotuliano de Laurin es aplicable a la TAC y a la RM. (Laurin y cols., 1979) Kujala (1989) y Koskinen (1992) cuantifican este parámetro en la TAC, cerca de la extensión y determinan que en la normalidad, el borde medial de la rótula sobrepasa la vertical unos 3 mm. Por lo tanto el índice de desplazamiento lateral normal en TAC o RM es de menos de 3 mm; un valor de 0 corresponde a una rótula posicionada lateralmente. Grelsamer y cols. (1998) modifican la técnica de Laurin-Kujala para valorar el desplazamiento medio-lateral rotuliano en la RM.

McNally (2001) analiza con técnicas de imagen pacientes con dolor anterior de rodilla recalcitrante (sobretodo con alteraciones del recorrido rotuliano) y concluye que la combinación de estudios estáticos y dinámicos por RM permite clasificar correctamente la alteración del recorrido rotuliano en 3 grupos: sólo dolor anterior, dolor anterior con morfología alterada y dolor anterior con morfología alterada y alteración en el recorrido rotuliano.

1.4.3.j. Análisis cuantitativo en RM

La IRO es una patología muy concreta que se sitúa en un extremo dentro de las lesiones que afectan a la articulación femoropatelar. Actualmente los parámetros determinantes de la IRO se evalúan con la radiografía simple y la TAC. A finales de la última década aparecen trabajos que miden algunos de estos parámetros con la RM.

Kujala y cols. (1989) miden en 20 casos control diversos parámetros en el corte axial a 0º, 10º, 20º y 30º de flexión. Observan que en extensión el ángulo del surco es mayor y la rótula está más basculada y subluxada externamente. Concluyen que normalmente la rótula en extensión, está lateralizada y basculada; y que se medializa en los primeros grados de flexión.

Kujala y cols. (1989) realizan un trabajo comparativo con medidas en el plano axial y sagital en RM. Son el primer grupo de trabajo que apuesta por la RM como método de evaluación de la relación femoropatelar en los primeros grados de flexión, sugieren su utilización en procesos de realineación rotuliana.

Koskinen y cols. (1993), realizan un análisis de las relaciones femoropatelares a 0º y a 20º de flexión; en 13 rodillas con IRO y 15 casos control. Realizan medidas en los cortes axiales a 5 niveles. Concluyen que las diferencias entre ambos grupos son más evidentes en extensión que a 20º de flexión.

Miller y cols. (1996), miden la altura rotuliana según el índice de I-S en 46 rodillas normales. Concluyen que no existen diferencias estadísticamente significativas entre la medidas obtenidas con radiografía simple y con RM; insinúan que la morfología rotuliana puede afectar al índice rotuliano.

Powers y cols. (1998) realizan un trabajo con RM dinámica resistida (en 12 casos normales y 3 casos con clínica femoropatelar), concluyen que la información obtenida de los distintos patrones de recorrido rotuliano son fiables. Establecen un patrón de movilidad rotuliano normal caracterizado por un desplazamiento medial de 45º a 18º, seguida de un desplazamiento lateral desde los 18º hasta la extensión.

Carrillon y cols. (2000) publican un trabajo en el que miden la inclinación de la carilla externa de la tróclea. Se trata de un trabajo comparativo entre un grupo control de 30 pacientes y un grupo con IRO de 30 casos documentados al menos por 2 episodios de luxación. Utilizan el primer corte en el que se observa el cartílago de la tróclea por completo. El valor umbral

obtenido es <11º; siendo la media en el grupo IRO de 6,17º y en el grupo control de 16,93º. La sensibilidad es del 93% y la especificidad del 87%. Usan imágenes potenciadas en T2 con supresión de la grasa y secciones de 4 mm de espesor. Utilizan como referencia el hueso subcondral de la tróclea y los cóndilos posteriores. En este caso las medidas se realizan utilizando un software adaptado. Obtienen una excelente reproducibilidad intra e inter observador.

Pfirrmann y cols. (2000) analizan retrospectivamente criterios diagnósticos cualitativos y cuantitativos. Se incluyen en el grupo displasia los pacientes que tienen una radiografía estricta de perfil con un saliente superior a 3mm. Analizan 16 casos con displasia (solamente 5 presentan luxación rotuliana) y 23 casos control. Concluyen que la profundidad de la tróclea (CE+CI/2)-G medida en el corte axial <3 mm (a 3 cm por encima de la interlínea articular fémoro tibial) es la más precisa; obtienen una sensibilidad del 100% y una especificidad del 96%. Consideran que la displasia de la tróclea puede diagnosticarse en los cortes sagitales y en los axiales a 3 cm de la interlínea utilizando criterios cualitativos y cuantitativos.

Neyret y cols. (2002), miden la longitud del tendón rotuliano, la distancia entre el platillo tibial y su inserción en la tuberosidad tibial y los índices de altura rotuliana según C-D e I-S en radiografía simple y en RM. Comparan 42 pacientes con IRO y 51 casos control. Concluyen que el tendón rotuliano es 8 mm más largo en la IRO (52 mm); apoyan la hipótesis de que la rótula alta es debida a una contractura del aparato extensor cuadricipital y no a una inserción baja respecto la interlínea articular. La LTR >50 mm es más sensible y más específica para la IRO que un índice de C-D >1,2.

Ward y cols. (2002) comparan la correlación entre criterios cualitativos y cuantitativos con RM cinemática. Las técnicas cuantitativas se basan en referencias óseas, mientras que las cualitativas se basan en referencias articulares (relación visual entre dos superficies). Concluyen que ambos criterios no son comparables. La fiabilidad intra e inter observador para el análisis cuantitativo (desplazamiento lateral y báscula rotuliana) son excelentes. La fiabilidad para el análisis cualitativo es excelente intra observador y moderada inter observador. Sin embargo, la correlación entre

ambos criterios es de pobre a moderada para el desplazamiento horizontal y pobre para la báscula.

Elias y cols. (2002) publican un trabajo comparativo entre las RM de 82 pacientes que presentan un episodio de luxación rotuliana aguda en las 8 semanas previas y un grupo control de 100 pacientes. En 75 de los 82 casos no existe ningún antecedente clínico femoropatelar previo a la luxación. Existen diferencias en la distribución por edad y sexo entre los dos grupos que obliga a un análisis de regresión lineal. La rodilla está colocada en extensión completa. Las medidas se realizan por dos observadores y no se especifica el sistema de medidas. Obtienen una báscula rotuliana en el 43% de las luxaciones. El índice de I-S en el grupo de las luxaciones es de 1,18 de media (21% de rótulas altas); la media del grupo control es de 1,09 (12% de rótulas altas). La inclinación de la pendiente externa en el grupo luxación rotuliana es de 15º (en el 28% de los casos es >11º) y de 23º en el grupo control (>11º en el 4% de los casos).

1.4.3.k. Análisis cualitativo en RM

Existen muchos trabajos que analizan con RM las consecuencias de las inestabilidades rotulianas tanto al nivel óseo y cartilaginoso (contusiones óseas, lesiones condrales), como en las partes blandas (alerón rotuliano, etc). En la mayoría de los casos son estudios cualitativos estáticos. (Kirsch y cols., 1993; Quinn y cols., 1993; Virolainen y cols., 1993).

La RM es una técnica capaz de evaluar el estado del cartílago articular. Sin embargo, muchos parámetros afectan la detección de lesiones en el cartílago articular: el tamaño de la lesión (anchura y profundidad), la experiencia del radiólogo, la potencia del campo magnético, la presencia de bobinas especializadas, la elección de las secuencias y la presencia de derrame articular. (Lance y cols., 1993; Peterfy y cols., 1994; Valloton y cols., 1995) La mejoría continuada en los equipos ha permitido detectar lesiones cada vez menores. En las dos últimas décadas ha habido una ferviente actividad en esta área, pero sigue siendo una asignatura pendiente.

Hasta la fecha, el modo más habitual de valorar la capacidad de la RM es comparar los hallazgos de la misma con los hallazgos artroscópicos. La dificultad radica en los diferentes sistemas de valoración utilizados por los cirujanos y los radiólogos. Valloton y cols. (1995) publican que existe una perfecta correlación entre la RM y la artroscopia en un 75% de los casos. En el 25% restante la RM tiende a infraestimar las lesiones cartilaginosas.

Delaunay (2000) evalúa la correlación entre la clínica y la artroscopia del recorrido rotuliano. Concluye que el examen artroscópico del recorrido rotuliano puede aportar información medible del ángulo de flexión de la rodilla que centraliza la rótula. Esta información es de valor diagnóstico en casos de dolor anterior de rodilla inexplicados.

Virolainen y cols. (1993) describen los hallazgos de RM en la luxación rotuliana aguda en 25 casos. Los hallazgos constantes son la contusión del cóndilo externo, la rotura del retináculo medial y el derrame articular.

Quinn y cols. (1993) señalan la tríada de hallazgos de RM en las luxaciones rotulianas, formada por lesiones en el cóndilo femoral externo, lesiones en la carilla interna de la rótula y en el alerón interno. Las roturas del alerón interno generalmente afectan el cuerpo y/o la unión en el margen interno rotuliano. Concluyen que la RM juega un importante papel en el tratamiento de los pacientes con roturas en el retináculo medial. Esta nos facilita el diagnóstico de rotura, nos define la extensión de la lesión e interviene en la decisión quirúrgica.

Kirsch y cols. (1993) revisan retrospectivamente 1450 RM. Veintiséis pacientes han sufrido una luxación rotuliana. Los hallazgos más significativos son: la rotura o esguince del retináculo medial en el 96% de los casos, inclinación y/o subluxación rotulianas en el 92%, contusión en el cóndilo femoral externo en el 81%, lesión osteocondral en el 58%, derrame articular en el 100% y lesión ligamentaria o meniscal en el 31%. Concluyen que la RM es de gran utilidad para diferenciar inestabilidades rotulianas de otras lesiones habituales en la rodilla. Las secuencias axiales de spin-echo y echo de gradiente son las que mejor delimitan las lesiones del alerón interno, las lesiones ostocondrales, etc.

Schweitzer y cols. (1993) analizan los cortes de RM del aparato extensor de 173 pacientes asintomáticos. Evalúan el grosor del tendón, alteraciones en la señal intratendinosa, forma del tendón en función de la edad, sexo, peso, presencia de derrames o desgarros en el ligamento cruzado anterior.

Pfirrmann (2000) intenta esclarecer el valor de los criterios cualitativos y cuantitativos para la displasia de tróclea. Analiza la presencia de una espícula protuyente a nivel del borde superior de la tróclea y la forma de la transición desde la cortical anterior femoral hasta la tróclea. En el 69% de casos de displasia existe una espícula, pero sólo en un 9% del grupo control. La transición es aguda en el 81% de los casos de displasia y es suave en el 81% de las rodillas normales. El autor apunta que con la RM se puede diagnosticar la displasia y puede ayudarnos para realizar un tratamiento correcto.

Muchos trabajos intentan clasificar las lesiones del ligamento patelo-femoral medial. (Avikainen y cols., 1993; Spritzer y cols., 1997; Desio y cols., 1998; Hautamaa y cols., 1998; Nomura, 1999; Nomura y cols., 2002; Arendt y cols., 2002) Nomura (1999) distingue cuatro tipos de lesiones. Sanders y Morrison (2001) concluyen que la RM define con mayor precisión y exactitud, la extensión y localización de la lesión del ligamento patelo-femoral medial debida a la luxación rotuliana. La sensibilidad de la RM es del 85% y la precisión del 70%. Se observa la lesión por elevación del vasto medial oblícuo en el 85% de los casos. Concluyen que la RM puede jugar un papel decisivo en la planificación y reparación quirúrgica de estas lesiones.

Lee Pope (2001) concluye que la RM es una exploración útil para el correcto diagnóstico de las lesiones tras un episodio de luxación rotuliana y es la herramienta más importante para la planificación quirúrgica.

Ward y cols. (2002) publican un trabajo comparativo entre criterios cualitativos y cuantitativos de la articulación femoropatelar obtenidas con RM dinámica. Concluyen que a pesar de que los métodos cualitativos y cuantitativos muestran una correcta correlación intra e inter observador; existen discrepancias entre ambos métodos de análisis, sobretodo al evaluar imágenes límite. Por tanto, para escoger un método cualitativo o

cuantitativo para evaluar la relación femoropatelar hay que comparar con una referencia básica establecida previamente. Hasta la fecha, no se ha descrito este patrón oro. Argumentan que la utilización de referencias óseas en la evaluación cuantitativa no es del todo válida puesto que la interacción articular depende de la superficie cartilaginosa.

Stäubli y cols. (1999) estudian las relaciones femoropatelares en el corte axial de la rodilla en criosecciones de cadáver y en los cortes de artro-RM de 30 pacientes. En su trabajo se revelan diferencias entre la morfología cartilaginosa y la del hueso subcondral, tanto en la rótula como en la tróclea femoral. En la RM la morfología cartilaginosa sólo se empareja con el contorno óseo de la rótula en 4 casos y en la tróclea en 7 casos. En el mismo trabajo, observan que la forma y la geometría de la superficie del cartílago y del hueso subcondral, varían en función del nivel. Concluyen que el análisis de la congruencia articular debe incluir un análisis detallado de la superficie cartilaginosa en el plano axial.

Stäubli y cols. (2002) concluyen que en el estudio de la congruencia articular, debe incluirse un análisis multiplanar detallado de la geometría del cartílago articular. El conocimiento de la superficie cartilaginosa y de la arquitectura ósea subcondral es fundamental para la comprensión de la función articular.

Elias y cols. (2002) confirman que la RM puede identificar las lesiones en el retináculo medial y en el vasto medial oblícuo en las luxaciones agudas rotulianas. En un 76% de los casos existe rotura del ligamento patelo-femoral medial en la inserción rotuliana, en el 30% en el cuerpo y en el 49% en el origen femoral. El 49% de los casos presentan lesiones de los estabilizadores mediales en más de una localización. El 45% de los casos presentan edema o hemorragia en el borde inferior del vasto medial oblícuo. La impactación inferomedial rotuliana es un signo específico en el primer episodio de luxación que aparece en el 70% de los casos. Este trabajo, al igual que muchos otros, incide en el papel que tiene la RM en la planificación de la reparación quirúrgica del ligamento patelofemoral medial en la luxación rotuliana. (Avikainen y cols., 1993; Sallay y cols., 1996; Hautamaa y cols., 1998; Muneta y cols., 1999).

1.4.3.l. Evaluación con RM cinemática y dinámica de la articulación femoropatelar

En lo que se refiere a la RM dinámica de la inestabilidad patelar destacan algunos grupos pioneros, como los de Shellock y Mink en EUA y los de Brossmann y Muhle en Alemania. En algunos de estos estudios se aprovechan los cortes tomográficos para cuantificar algunos parámetros. Los últimos diseños permiten realizar el estudio dinámico en bipedestación y carga para reproducir lo más fielmente posible la dinámica femoropatelar.

Se han propuesto muchas medidas estáticas en la radiografía simple para evaluar la posición rotuliana. Estas medidas tienen inconvenientes significativos (dificultades en la reproducibilidad, superposición de estructuras anatómicas y sobretodo la incapacidad de visualizar las relaciones femoropatelares en los primeros 30º de flexión). La precisión y validez de estas medidas suscita gran controversia. La RM al igual que la TAC permite analizar los primeros grados de flexión.

La RM puede identificar las relaciones estáticas y dinámicas entre la rótula y la tróclea femoral. La adquisición simultáneamente de imágenes axiales y sagitales puede poner de manifiesto anomalías en el recorrido rotuliano durante la flexión. El inconveniente con la RM estática en el estudio de alteraciones en el recorrido rotuliano es la ausencia de contracción muscular, movimiento y carga en la articulación estudiada. (Witonski, 2002)

Las técnicas de imagen de RM han cambiado significativamente desde que Shellock (1988) utilizara las técnicas dinámicas para evaluar las anomalías en la alineación y en el recorrido rotuliano. Desde entonces, varios estudios han demostrado que la RM dinámica es un medio útil y sensible en pacientes con anomalías en la articulación femoropatelar. La RM dinámica tiene la ventaja (sobre la cine-TAC) de mostrar las partes blandas que influyen en la estabilidad y función de la articulación. Información muy útil porque las irregularidades en estas estructuras (retináculos, tendón rotuliano, músculo cuadricipital) suelen ser la causa de dichas alteraciones. En los trabajos iniciales se examina al paciente en decúbito prono, con un soporte para el muslo y pierna. Recientemente se recomienda la posición en decúbito supino.

(Kujala y cols., 1993; Shellock y cols., 1991, 1992, 1993; Brossmann y cols., 1993, 1994, 1995; Brown y Bradley, 1994;, Powers y cols., 1995, 1998; Muhle y cols., 1996; Witonski, 2002)

Las exploraciones con flexión y extensión activas son más sensibles que las pasivas para detectar alteraciones en el recorrido patelar. Estas exploraciones reproducen con más fiabilidad el recorrido normal de la rótula. (Shellock y cols., 1988, 1993)

Existen varios tipos de exploraciones dinámicas con la RM:

✓ Técnica de colocación con incremento pasivo

Consiste en la obtención de múltiples imágenes en el plano axial en distintas secciones mientras las articulaciones son flexionadas progresivamente y de forma pasiva mediante un soporte no ferromagnético activado por el paciente. Se realiza en decúbito prono y se obtienen imágenes en incrementos de 5º de flexión desde 5º a 30º. Algunos trabajos han demostrado que esta técnica es aceptable para evaluar la alineación y el recorrido rotulianos. (Shellock y cols., 1988; Kujala y cols., 1986, 1989)

✓ Técnicas de movimiento activo

Permiten obtener imágenes durante el movimiento. La principal ventaja es que tiene en cuenta la influencia de los músculos y tejidos blandos. Se realiza en decúbito prono desde los 45º de flexión hasta la extensión. Respecto la técnica anterior, permiten un examen más fisiológico y en determinadas circunstancias, el recorrido anómalo se hace más evidente con estas técnicas. (Shellock y cols., 1991, 1992)

✓ Técnica de ciclo de cine

Esta técnica utiliza un soporte especial no ferromagnético, que incorpora un disparador que percibe el movimiento de la rótula. Se coloca al paciente en decúbito supino, se flexiona y extiende la

rodilla repetidamente. Esta técnica muestra modelos de recorrido rotuliano diferentes a los obtenidos mediante la técnica de colocación con incremento pasivo. (Brossmann y cols., 1993)

✓ Técnica de movimiento activo contra resistencia

En este caso el examen se realiza durante el movimiento activo oponiendo una carga externa. (Shellock y cols., 1993) Al añadir resistencia al examen se pueden observar alteraciones que probablemente no se perciben en los exámenes sin carga, es por tanto una mejor técnica para identificar posiciones aberrantes de la rótula. Se realiza en decúbito prono con un instrumento que permite aplicar una resistencia ajustable. Se analiza de forma bilateral desde 45º a la extensión.

Todos los artículos publicados hasta el momento actual muestran que con RM se confirma la sospecha clínica de alteración del recorrido rotuliano. De cualquier modo, en la actualidad se está cuestionando la utilidad real de estos estudios dinámicos del recorrido rotuliano. Los centros pioneros indican que conociendo la alineación rotuliana se puede incidir en el tratamiento preciso y quizás incidir en el procedimiento quirúrgico necesario. Hasta la fecha no hay estudios publicados que documenten la capacidad de la RM para orientar el tratamiento y predecir el resultado del mismo.

1.4.3.m. Ventajas e inconvenientes de la RM.

La resonancia magnética ofrece múltiples ventajas respecto a otras técnicas de imagen, incluyendo su excelente contraste tisular, su enorme capacidad multiplanar, su gran sensibilidad a los cambios patológicos, su flexibilidad para adaptarse a cada aplicación clínica. La incorporación de secuencias rápidas ha permitido además perfeccionar las técnicas cinemáticas. Por no requerir radiaciones ionizantes y por utilizar medios de contraste inocuos, la resonancia magnética es considerada una técnica altamente segura y puede repetirse tantas veces como el seguimiento del enfermo requiera.

La resonancia magnética tiene sin embargo algunos inconvenientes, incluyendo su lenta obtención, su alto precio y su necesidad de una estrecha colaboración por parte del paciente. La resonancia es sensible pero a menudo inespecífica, por lo que requiere una buena orientación clínica para mejorar su rendimiento. Los fenómenos de susceptibilidad magnética y otros problemas inherentes a la técnica de adquisición de imagen generan artefactos que a menudo deterioran la calidad del estudio. Es necesario recordar que existen algunas contraindicaciones absolutas (marcapasos, válvulas cardiacas, etc.) y relativas (claustrofobia) que restringen su uso en determinados casos. (Reiser y Vahlensieck, 2000)